
22102173376

Med
K43092

OPERATIONSLEHRE

UND

STATISTIK DER RESECTIONEN.

OPERATIONSLEHRE

UND

STATISTIK DER RESECTIONEN

VON

DR. OSKAR HEYFELDER.

MIT 8 KUPFERTAFELN UND 31 IN DEN TEXT GEDRUCKTEN HOLZSCHNITTEN.

WIEN, 1861.
WILHELM BRAUMÜLLER
K. K. HOFBUCHHÄNDLER.

WELLCOME INSTITUTE LIBRARY
Coll. welMOmec
Call No. WC

Das Recht der Uebersetzung in andere Sprachen ist vorbehalten.

SEINER EXCELLENZ

DEM

KAISERLICH RUSSISCHEN MINISTER DES INNERN

HERRN

SERGEI LANSKOY

MITGLIEDE DES REICHSRATHS, SENATOR, PRÄSIDENTEN DES GEFÄNGNISS-COMITÉS, EHREN-CURATOR DES ST. PETERSBURGER PUPILLENRATHS, WIRKLICHEM GEHEIMRATH, RITTER UND GROSSKREUZ VERSCHIEDENER HÖCHSTER ORDEN ETC. ETC.

IN TIEFSTER VEREHRUNG GEWIDMET

VON DEM

VERFASSER.

VORWORT.

In dem vorliegenden Werke übergebe ich dem gelehrten, ärztlichen Publicum eine ausführlichere Arbeit über die Resectionen, als deren Vorstudien meine Monographie über die Resection des Oberkiefers, der Artikel „Resection" in Pitha-Billroth's medicinisch-chirurgischem Wörterbuch und einzelne Artikel in der deutschen Klinik, in dem Virchow'schen Archiv, der Österreichischen Zeitung für praktische Heilkunde und dem Dublin quarterly journal of medical science angesehen werden mögen.

Wo es anging, habe ich mich in Anordnung, Eintheilung, Benennung möglichst an die classisch gewordenen Arbeiten von Michael Jaeger, Velpeau und Ried gehalten, wo ich es konnte, um Wiederholungen zu vermeiden, mich einfach auf sie bezogen, wo die seitdem gemachten Erfahrungen oder die Zweckmässigkeit es zu fordern schien, ihr Vorbild verlassen. Was ich meiner Arbeit als einen Vorzug vor allen ähnlichen Werken nachrühmen kann — ein Vorzug, der sich theils aus der späteren Epoche des Erscheinens, theils durch die ganze jetzige Richtung der Wissenschaft auf statistische Arbeiten erklärt — ist die umfassende Grösse der Statistik.

Zugleich habe ich gesucht, so weit es der Mühe werth war, die statistischen Tabellen selbst in extenso dem Leser vorzulegen, damit er im Stande ist, die von mir daraus gezogenen Resultate zu controliren oder zu modificiren. Denn gewiss unterliegen die Resultate der Statistik, so gut wie andere Studien, den a priori an dieselben herangebrachten Anschauungen:

Ich sehe es ebenfalls als einen entschiedenen Vorzug an, dass mir eine Anzahl inedirter Krankengeschichten — theils eigene, theils fremde — zu Gebote stand und dass ich während dieser Studien in einen vielfach interessanten und neuen Wirkungskreis nach St. Petersburg versetzt wurde. Von zwei Gesichtspunkten war dieser Wechsel für meine Arbeit besonders nützlich. Erstens erfuhr ich aus eigener Anschauung, in welch' überraschend hohem Grade die Operationsresultate von dem Klima eines Orts und der Gesammtconstitution eines Volkes abhängig sind und wurde demgemäss in meinem Enthusiasmus für die Resectionen entschieden durch die in St. Petersburg gemachten Erfahrungen abgekühlt und auf ein besonnenes Maass zurückgeführt. Andererseits erschien mir die verhältnissmässig geringe Verbreitung und Anerkennung, welche die Resection in diesem meinem neuen Wirkungskreis gefunden hat, eine Aufforderung mehr, die Operationslehre und Statistik der Resectionen einer neuen und ausgedehnten Bearbeitung zu unterziehen.

An die Stelle langwieriger Beschreibungen von Instrumenten, anatomischer Objecte und Schnittführungen habe ich möglichst oft Abbildungen treten lassen und dadurch Kürze und Deutlichkeit zugleich zu fördern gesucht. Die Verwirrung, welcher die Anwendung der Bestimmungen von „Aussen“ und „Innen“ auf anatomischem Gebiet unterliegt, indem sie bald synonym mit peripherisch und central, bald gleichbedeutend mit lateral und medial sein soll, hat Henle durch Einführung von letzteren Bezeichnungen (lateral und medial) glücklich beseitigt, wesshalb ich dieselben ebenfalls anzunehmen nicht gezaudert habe.

Vade liber verbisque meis loca grata saluta!

St. Petersburg den 5. September 1860.

DER VERFASSER.

I.

ALLGEMEINER THEIL.

Resectionen

nennen wir diejenigen Operationen, vermöge welcher Knochen oder Gelenke ganz oder theilweise entfernt werden, während die Fortsetzung des Skeletts so wie die Weichtheile erhalten bleiben.

Aus dieser Begriffsbestimmung der Resection lassen sich die Eintheilung, die Indicationen und Contraindicationen, die besten Verfahrungsweisen mit Nothwendigkeit deduciren.

M. Jäger[1]) hat die Resectionen in Rusts Handwörterbuch der Chirurgie in zwei Aufsätzen behandelt unter dem Titel: Decapitatio epiphysium und Excisio ossium partialis. Die erste Abtheilung definirt er als die „kunstgemässe Entfernung eines oder mehrerer kranker Gelenktheile, mit Erhaltung der Hauptgefässe und Nerven"; die zweite, excisio ossium, als „die kunstgemäss verrichtete Entfernung eines kranken Theiles aus der Continuität eines langen oder breiten Knochens mit Erhaltung der Hauptgefässe und Nerven." Dieser Definition fügt er noch folgenden Satz hinzu: „Die Ausschneidung des Knochens ist hier Hauptzweck der Operation, die sich dadurch von jener unterscheidet, wo die Entfernung einer Portion des Knochens nur ein Hülfsmittel zur Entfernung eines fremden Körpers, eines Sequesters, von Blut- und Eiteransammlungen in der Schädelhöhle, unter dem Brustbein, in Röhrenknochen ist." In diesen Artikeln von M. Jäger, welche mittelbar oder unmittelbar allen späteren Arbeiten über Resection unter den Deutschen zu Grunde liegen, finden wir zuerst die Ausschliessung der Trepanation und der Nekrosenoperation von den Resectionen durchgeführt, welche Ried[2]) noch schärfer ausgesprochen hat. Derselbe formulirt seine Begriffsbestimmung der Resection folgendermaassen: „Unter Resection der Knochen begreift man sämmtliche chirurgische Operationen, welche die Entfernung eines kranken Knochens oder eines kranken Theiles eines Knochens unter Erhaltung der gesunden Weichtheile, namentlich der grösseren Gefässe und Nerven bezwecken." Ich habe diese Definition der Resection nicht adoptirt, denn 1) scheint mir die Bestimmung „kranker Knochen" zu enge, indem die Abtragung eines gesunden, aber von den Weichtheilen entblössten und luxirten Knochens oder eines ähnlich sich verhaltenden Fragments, oder die Entfernung eines eingedrungenen

1) Rusts Handwörterbuch der Chirurgie. Bd. V. S. 559 und Bd. VI. S. 481.
2) Die Resectionen der Knochen. Nürnberg 1847. S. 3.

fremden Körpers sammt der umgebenden Knochenpartie oder die Exstirpation von Knochen oder Knochentheilen zu orthopädischen Zwecken im gesunden Knochen vorgenommen werden können, und gleichwohl nicht von den Knochenresectionen auszuschliessen sind. Auch kann ich mich nicht einverstanden erklären mit der Bestimmung: „unter Erhaltung der gesunden Weichtheile." Wir sind häufig genöthigt, auch mehr oder weniger erkrankte Weichtheile gleichwohl zu erhalten, damit die Resection überhaupt ausführbar sei, andererseits excidiren wir wohl auch gesunde Weichtheile, um nicht der Eiteransammlung ein förmliches Reservoir zu bereiten, oder aus kosmetischen Gründen.

Malgaigne in seiner Vorlesung über Akiurgie[1]) sagt, die Resection sei l'enlèvement d'une partie du scelette. Eine allerdings sehr bündige, aber dadurch auch etwas ungenaue Definition.

Velpeau[2]) hält sich mit der Definition gar nicht auf, sondern fügt nur dem Worte Resection als erklärendes Synonymon bei: ou l'excision des os.

Linhart[3]) giebt folgende Definition: „Mit dem Namen Resection bezeichnet man die theilweise oder gänzliche Entfernung eines oder mehrerer Knochen mit Zurücklassung der sie bedeckenden Weichtheile"; und fügt in einer Anmerkung hinzu: „Es versteht sich von selbst, dass wir hier das Entfernen ganz loser Splitter oder vollkommen abgestossener nekrotischer Knochen nicht mit einrechnen." Das versteht sich für Niemand von selbst, als für den, der weiss, was Resectionen sind, und für den ist das Linhart'sche Compendium ohnehin nicht geschrieben. Der Verfasser hätte aber in einem Buche, das im Ganzen kurz und bündig gehalten ist — manchmal auf Kosten der Deutlichkeit und der Gründlichkeit — gewiss einer Sache, die sich von selbst versteht, keine eigene Anmerkung gewidmet, hätte er nicht selbst erkannt, dass seine Definition noch einer näheren Definirung bedürfe. Der Grund davon liegt in der Allgemeinheit des Wortes „Entfernung." Hätte der Verfasser statt „Entfernung" ein Wort gewählt, welches den Begriff eines mehr oder weniger systematischen, operativen Verfahrens ausdrückte, so wäre er seiner Anmerkung enthoben gewesen.

Sedillot[4]) sagt: „On donne le nom de résections aux opérations dans lesquells on divise et l'on enlève une ou plusieurs portions de l'épaisseur ou de la continuité des os, en conservant les pièces subjacentes ou contiguës du squelette et les parties molles qui les entourent."

Die Resectionen lassen sich nach drei verschiedenen Gesichtspunkten eintheilen. Die anatomische Eintheilung unterscheidet Resectionen an den Extremitäten, am Rumpf, am Kopf. Nach dem Object der Operation unterscheiden wir Knochenresectionen und Gelenkresectionen, nach ihrer Ausdehnung zerfallen beide wieder in totale und partielle.

Die Knochenresection, excisio ossium, (resection des os, excision of bones) kann alle Arten von Knochen betreffen: breite, kurze,

1) Ich habe sie selbst als sein Zuhörer in Paris nachgeschrieben.
2) Nouv. élém. de méd. opérat. Bd. II. S. 55.
3) Compendium der chirurg. Operationslehre. Wien 1856.
4) Traité de médecine opératoire. Deuxième éd. Paris 1853. Bd. I. 470.

lange; z. B. die Kopfknochen, das Sternum, Fuss- oder Handwurzelknochen, femur, tibia, fibula etc.

Die totale Resection, exstirpatio ossium, wird an den kurzen und denjenigen langen Knochen angewandt, welche nicht die einzige oder hauptsächliche knöcherne Stütze eines Gliedes sind, also an den Hand- und Fusswurzelknochen, an denen des Gesichts, an denen des Mittelfusses und der Mittelhand, an einem der beiden Vorderarmknochen und am Wadenbein.

Die partielle Resection von Knochen kann deren verschiedene Schichten, Ränder, Winkel, deren ganze Dicke in grösserer oder geringerer Längenausdehnung betreffen.

Die Gelenkresection, excisio articulorum, (resection des articulations, excision of joints) wird totalis genannt, wenn alle ein Gelenk constituirenden Theile, partialis, wenn nur die eine oder die andere Gelenkparthie entfernt wird.

Die Resectionen der Knochen und Gelenke sind sowohl durch organische Erkrankungen, als durch mechanische Verletzungen indicirt, neuerdings auch zu orthopädischen Zwecken gemacht worden.[1]) Die Abtragung eines Knochentheils oder einer Knochenschichte zu dem Zwecke der Entfernung einer Flüssigkeit, eines fremden Körpers oder eines Sequesters gehört dem Begriffe nach zu den Resectionen. Sie dürfen auch von denselben nicht getrennt werden, wenn man gleich ihrer Besonderheit und dem Usus nach ein Recht hat, sie in besondere Gruppen als Trepanationen und Operationen der Nekrose zusammenzufassen.

Jedes Alter gestattet die Resection. Nur ist die Jugend ein günstiges Moment mehr, so zwar, dass die Kindheit vom 5. bis zum 10. und 15. Jahre die beste, die Zeit bis zum 25. Lebensjahr die zweitbeste Periode ist, mit jedem späteren Jahrzehnt aber die Gefährlichkeit der Resectionen zunimmt.

In dem ersten und zweiten Lebensjahr sind meines Wissens keine Resectionen gemacht worden, wohl aber bis in das hohe Greisenalter hinein.

Gesundheit des Individuums begünstigt die Aussicht auf Erfolg. Dyskrasische Leiden eignen sich dadurch wenig für Resectionen, dass wiederholte Ablagerungen an gleicher oder entfernter Stelle den Erfolg compromittiren und sogar durch den operativen Eingriff bei gewissen Dyskrasien theils ein Nachschub beschleunigt, theils das Allgemeinbefinden verschlimmert wird. Auf der anderen Seite lässt sich nicht leugnen, dass

---

1) Siehe 1. Beiträge zur plastischen und orthopädischen Chirurgie von Dr. G. Ross. Hamburg 1858. — 2. Solly, Med. times and gaz. 1856. Nr. 336. — 3. Historische und statistische Notizen über die von Dr. A. Mayer in Würzburg verrichteten Osteotomieen. Deut. Klin. 1856. S. 119 u. f.

ein heruntergekommener Gesundheitszustand durch die Operation selbst gebessert werden könne. Wenn continuirliche Schmerzen eines erkrankten Knochens oder Gelenkes, wenn starke, ausgebreitete, schlechte Eiterung die Kräfte consummiren, wenn beides die Seelenstimmung herabdrückt, so vermag die Operation geradezu heilend einzuwirken, indem sie die schlechte Eiterung in eine gesunde, die ausgebreitete in eine beschränkte (vgl. Kniegelenk) verwandelt, die Schmerzen lindert, oft augenblicklich aufhebt und durch beides den Muth des Kranken aufrichtet. Somit ist Schwäche und ein gestörtes Allgemeinbefinden keine absolute Contraindication.[1])

Bowman[2]) resecirte bei einem Manne mittleren Alters das caput femoris wegen langwieriger Gelenkskrankheit. Derselbe gab ausdrücklich an, vom Tag der Operation ab frei gewesen zu sein von den Schmerzen, die ihn vorher quälten.

Merz[3]) resecirte die tibia nach complicirter Luxation des Tibiotarsalgelenks bei einem 40jährigen Manne. Nach geschehener Reposition war Entzündung und Eiterung mit hektischem Fieber eingetreten, welcher Zustand durch die Resection gebessert wurde. Heilung erfolgte in 2 Monaten nach der Resection.

Die Reduction ausgebreiteter eiternder Flächen auf ein geringeres Maass lässt sich besonders in Bezug auf vereiternde Gelenke geradezu ausrechnen. Indem die vielfach geschweiften, mit Convexitäten und Concavitäten versehenen Gelenkflächen auf zwei, gewöhnlich schmälere, gerade Flächen reducirt werden.

Die Gefährlichkeit des operativen Eingriffs ist so verschieden, dass sich kaum etwas Allgemeines darüber feststellen lässt. Das Leben ist weniger gefährdet als bei Amputationen. Es ist um so weniger bedroht, je oberflächlicher die Knochenschichte ist, oder je ferner den Centralhöhlen des Leibes der Knochen liegt, an welchem operirt wird.

Resectionen an den Gesichtsknochen und an den Extremitäten sind bei weitem unschuldigere Operationen, als die von entsprechendem Umfang an den Schädel-, Thorax- und Beckenknochen. Die Resectionen an der Hand sind günstiger als die am Vorderarm, diese günstiger als die am Oberarme und an der Schulter, ebenso an der unteren Extremität die peripherischen die günstigeren. Andererseits sind alle Resectionen, wie überhaupt alle Operationen an der oberen Extremität von weit besserer Prognose als die an der unteren. Die Operation nach chronischen Knochenleiden ist im Ganzen erfolgreicher, als nach Verletzungen, besonders nach Schussverletzung.

Wenn eine oberflächliche Knochenschicht oder prominente Knochenwand abgetragen wird, so ist der Eingriff weniger tief und in seinen Fol-

1) Derselben Ansicht ist Gerdy besonders in Bezug auf Scrophulosis. Arch. gén. 1853, S. 151 und in Bezug auf Syphilis, Ebend. S. 451.

2) Med. times and gaz. 1858. August.

3) Schinzinger, Compl. Luxationen. Lahr. 1857.

gen weniger bemerkbar, als wenn ein Stück aus der ganzen Dicke des Knochens oder ein Knochen in seiner Totalität resecirt wird. Auch hier gilt, dass je peripherischer um so günstiger die Resection.

Dagegen sind, mit Ausnahme der allergeringfügigsten und oberflächlichsten, die partiellen Resectionen der Knochen wie der Gelenke ungünstiger von Prognose als die totalen. Für Abtragung eines Alveolarrandes oder der vorderen Wand des Oberkiefers ist die Prognose günstig; dagegen für die Amputation und die Abtragung des obern Theils vom Oberkiefer bei weitem ungünstiger als für die totale. Beim Kniegelenk ist ebenfalls die Totalresection von besserem Erfolg als die theilweise. Für die partielle Knochenresection erklärt sich dies Verhältniss aus zwei Gründen: 1) wird bei partiellen Resectionen leichter als bei totalen ein Rest des Leidens oder ein kaum sichtbarer neuer Keim desselben in den Geweben zurückgelassen und dadurch die Recidive begünstigt; 2) werden je nachdem Centralmarkhöhlen oder grössere Flächen spongiösen Gewebes blossgelegt und dadurch ostitis und osteomyelitis mit profusen oder pernitiösen Eiterungen veranlasst. 3) Bei den partiellen Gelenkresectionen dagegen verwandelt man nur die eine Hälfte des Gelenks in eine reine Knochenwunde, die andere den Chancen einer Gelenkeiterung überlassend.

Der Vorwurf der langwierigen Reconvalescenz trifft die Resectionen in ungleicher Weise. Ganze oder theilweise Heilung der Weichtheilwunden per primam intentionem ist keine Seltenheit, bei manchen z. B. bei Kieferknochenresectionen, sogar die Regel. Der möglichst schnelle und complete Verschluss der äusseren Wunde — die Möglichkeit des freien Abflusses für den Eiter vorausgesetzt — vereinfacht und beschleunigt aber den Heilungsprocess der Knochenverletzungen. Daher die Heilung der Weichtheile durch Verband und Nachbehandlung zu befördern, aber auch durch die Schnittführung in den Weichtheilen von vorn herein zu begünstigen ist. Hier ist also die Umsicht und Geschicklichkeit des Operateurs von eingreifender Bedeutung. Was die Heilung der Knochenwunden betrifft, so pflegt sie bei den Knochenresectionen schneller und einfacher zu sein als bei den Gelenkresectionen; unter diesen wieder ist die Reconvalescenz kürzer und leichter bei allen Resectionen der oberen Extremitäten, als der unteren, der kleineren Gelenke mehr als der grösseren, und wieder da, wo es sich um Herstellung eines beweglichen Gelenkes handelt, mehr, als wo es feste Consolidation mit Ausschluss aller Beweglichkeit gilt.

Je länger die Reconvalescenz aber dauert, um so mehr Gelegenheit ist gegeben, dass der örtliche Process eine ungünstige Wendung nehme und das Leben des Patienten bedroht werde.

Bei vollkommen wohl überstandener Operation und Reconvalescenz müssen Resecirte gleichwohl als erfolglos oder unglücklich Operirte betrachtet werden, wenn der beabsichtigte Erfolg, welcher allein im Stande

ist, die normalen Functionen des Körpers ganz oder annähernd zu ermöglichen, ausgeblieben ist, wenn wir z. B. Beweglichkeit erzielen, wo wir Consolidation beabsichtigten und umgekehrt.

In der Ausführung sind gewisse Resectionen schwierig, andere ausserordentlich leicht; die sogenannten übeln Zufälle sind selten und gering, indem heftige Blutungen mit ihren Folgen durch Art und Localität der Operation so ziemlich ausgeschlossen sind. Durch den Besitz der Anästhese ist der Operateur nicht mehr zur Eile genöthigt und kann, wo es erforderlich scheint, mit aller Sorgfalt die Präparation von Nerven, Sehnen und Muskeln vornehmen. Meinen Erfahrungen gemäss kann man 1—2 Stunden die Chloroformanästhese erhalten, wenn man die Inhalationen unterbricht und erneuert, ohne dass schädliche Folgen eintreten. (Der Luer'sche Apparat ist zu empfehlen.) Bei dem grösseren Theil der Resectionen ist es aber durchaus nicht mit der Operation selbst abgethan, sondern ist erst die Sorgfalt und Zweckmässigkeit der Nachbehandlung entscheidend. Dies kann operationslustigen Chirurgen nicht genug vor Augen gehalten werden.

Bei der Gunst, welcher sich die Resectionen erfreuen, werden sie wahrscheinlich häufiger gemacht als nöthig, d. h. wo eine nicht operative Behandlung noch ausreichen würde. Wo aber die Unmöglichkeit der Erhaltung eines Theils entschieden ist, verdient die Resection den Vorzug vor allen andern Operationen. Um so unbedingter als Amputation und Exarticulation mit kaum getrübter Prognose nachträglich noch angestellt werden können.

Die Literatur wird in dem speciellen Theile ihren Platz finden. Nur die grösseren Schriften und die allgemeineren Inhalts seien hier zusammengestellt.

LITERATUR.

J. de Diemerbroek, Opera omnia anatomica et medica. Genevae 1687.

Heister, Chirurgie. Nürnb. 1763. Chirurgie von Graefe und Walther. Bd. XIX. 658.

H. Park, An account of a new method of treating diseases of the joints of knee and elbow. London 1783.

C. F. Bourbier, De necessitate et utilitate cam in fracturis et luxationibus complicatis ossis portionem serra discindendi, quae alterius repositioni obnititur. 1776.

Ph. J. Roux, de la résection ou du rétranchement des portions d'os malades, soit dans les articulations, soit hors des articulations. Paris 1802.

G. F. Moreau, Obs. part. relat. à la résection des articulations affectées de caric. Paris 1803.

Jeffray, Cases of the excision of carious joints by H. Park and Moreau. Glasgow 1806.

Denoue, Essai sur l'utilité de la résection des os dans les articulations des membres. Paris 1812.

Percy et Laurent. Dict. des sc. méd. Tom. XLVII. p. 538. Art. Résection. Paris 1820.

Zang, Darstellung blutiger heilk. Operationen. Th. IV. S. 286. Wien 1821.

Crampton, On the excis. of carious joints. Dubl. hosp. reports. V. IV. p. 185. 1827.

G. Mayer, Ueber Resection und Decapitation. Diss. Erlangen 1829.
Derselbe, Operatio resectionis conspectu chronologico adumbrata. Erlangen 1832.
Syme, treatise on the excision of diseased joints. Edinburgh. 1831.
M. Jaeger, Ruet's Handbuch der Chirurgie. Bd. V u. VI. Bes. Abdruck. Berlin 1832.
Wagner, Decapitatio ossium. Encycl. Wörterb. d. med. Wissenschaft. Bd. 9. Berlin 1833.
Kreitmeir, Darstellung des Ergebnisses der im k. Juliusspital zu Würzburg seit 1821 angestellten Resectionen. Würzburg 1839.
Schierlinger, Beitrag zur Casuistik der Resect. Diss. Würzburg 1841.
Textor, Ueber Wiedererzeugung der Knochen nach Resectionen am Menschen. Nebst einer tabellarischen Uebersicht aller Resectionen, welche seit 1821 im k. Juliusspital dahier gemacht worden sind. Würzb. 1842. Zweite Aufl. 1843.
Bernsen, De resecandis ossibus recenter fractis. Diss. Gryphiae 1842.
Gernet, Klinischer Bericht. Hamb. Ztschr. f. ges. Medicin. Bd. III. Hft. 4.
Wachter pr. Mulder, Diss. de articulis exstirpandis, impr. de genu exst. Gröning. 1840.
Lisfranc, Résection des os dans leur continuité et dans leur contiguité. Précis de méd. opérat. Paris 1846.
Fr. Ried, Die Resectionen der Knochen. Nürnberg 1847.
D. Stebut, De resectione amputationi comparata. Diss. Dorpat. 1848.
W. Steinlin, Ueber den Heilungsprocess nach Resection der Knochen. Zürich 1849.
Friedrich Esmarch, Die Resectionen nach Schusswunden. Kiel 1851.
Albrecht Wagner, Ueber den Heilungsprocess nach Resection und Exstirpation der Knochen. Berlin 1853.
J. F. Heyfelder, Resectionen und Amputationen. Bonn und Breslau 1854.
Aug. Heim, die Resectionen. Diss. Würzburg 1855.
Oscar Heyfelder, Artikel Resection in Prosch med. chir. Handwörterbuch. Bd. III. S. 271. Leipzig 1855.
J. Szymanowsky, Additamenta ad ossium resectionem. Diss. Dorp. 1856.
L. Strohmeyer, Maximen der Kriegsheilkunst. 1855. Hannover.
A. Mayer, Historische und statistische Notizen über die von ihm in Würzburg verrichteten Osteotomieen. Deut. Klin. 1856. S. 119.
Kleinhaas, De Osteotomia subcutanea. Berlin. 1855.
Butcher, The Dublin quart. med. journal Bd. XIX. S. 1 und Bd. XXII. S. 1.
Compound Dislocation of the long bones; considered with especial reference to the value of resection, by Frank Hastings Hamilton. In the American Journal of med. sciences. 1857. October.
Pétrequin, Traité d'anatomie topographique med. chir. Deux. éd. Paris 1857.
Oscar Heyfelder, Die Resection des Oberkiefers. Berlin 1857.
Derselbe, Traité complet de la résection des maxillaires sup. Traduit par Dr. Petard. Paris 1858.
Carl Textor, Der zweite Fall von Erfolg nach Aussägung des Hüftgelenks. Würzb. 1858.
Schinzinger, Die complicirten Luxationen. Lahr 1858.
Schillbach, Beiträge zu den Resectionen der Knochen. Jena 1858.
Roser, Handbuch der anatomischen Chirurgie. 3. Auflage. Tübingen 1858.
Beiträge zur plastischen und orthopädischen Chirurgie von Dr. Gustav Ross. Hamb. 1858.
Bemerkungen zur Lehre von der operativen Behandlung der Nekrose von Dr. Heinrich Stadelmann. Nürnberg 1859.
L. Bauer, Hip Disease, a lecture delivered at the Long Island college hospital of Brooklyn. New-York 1859.

Instrumente,

welche bei den verschiedenen Resectionen in Anwendung kommen, sind folgende:

I. Messer:

Scalpelle, Bisturi's und Amputationsmesser verschiedener Grösse zur Incision und Präparation der Weichtheile und um die Amputation oder Exarticulation im Fall der Noth sogleich vornehmen zu können. Geknöpfte Bisturi's zur subcutanen Durchschneidung von Muskeln, Sehnen, Bändern etc.

II. Pincetten

verschiedener Gestalt und Grösse; Arterienpincetten, Hakenpincetten und die von mir[1]) angegebene Pincette zur Einführung der Kettensäge bei Resectionen des Oberkiefers (vgl. Fig. 1). Kornzangen.

III. Scharfe Haken und Hakenzangen.

Mit denselben werden die zu entfernenden Knochen gefasst, hervorgezogen und fixirt. Zur Fixirung der Gelenkköpfe langer Röhrenknochen hat Langenbeck eine Zange angegeben, deren Branchen mit je 2 kurzen kräftigen Häkchen versehen sind. Vgl. Fig. 2. Vidal[2]) hat zu gleichem Behuf den Schraubenheber vorgeschlagen, der jedoch aus dem spongiösen Gewebe der Epiphysen und der kurzen Knochen leicht ausbricht, ebenso wie die scharfen Doppelhaken. In Ermangelung anderer Instrumente bedient man sich der Steinzangen ganz vortheilhaft zu gleichem Zwecke.

IV. Stumpfe Haken, Hornplatten, Spatel

zum Schutze der Weichtheile. Zu gleichem Zwecke besonders für die Durchsägung der Metacarpal- und Metatarsalknochen hat Blandin seinen mandrin angegeben. Derselbe besteht aus einer an einem Ende geschweiften, am andern Ende auf einem Griff beweglich aufsitzenden Hohlsonde, deren Einführung unter einen Röhrenknochen durch die gebogene Spitze erleichtert wird. Indem man hierauf mittelst des Griffes die Sonde dreht, so dass die Convexität derselben nach oben steht, isolirt man den zu resecirenden Knochen und drängt ihn den Instrumenten entgegen. In der Rinne des Instrumentes führt man die Kettensäge mit Bequemlichkeit ein oder man sägt von oben nach unten den Knochen mit einer gewöhnlichen Säge auf dem Instrumente durch. Blandins bewegliche Furchensonde vgl. Fig. 3. Durch die Schraube *b* articulirt die Sonde *a* so an dem Griff *d*, dass sie den Bogen *a c* beschreiben kann und alsdann in der Richtung von *c* steht.

---

1) Die Resect. d. Oberk. Berlin 1857. S. 73.

2) Gaz. méd. 1840. Nr. 57.

Denselben Zweck, die Weichtheile zu schützen, erreicht man durch Longuetten, die unter dem zu entfernenden Knochen über die Weichtheile gelegt und in entgegengesetzter Richtung angezogen werden.

V. Schabeisen

von eckiger und runder Form, mit scharfen und weniger scharfen Rändern von verschiedenem Kaliber, das von Perret, Solingen, Scultet, theils zur Entfernung des Periostes, theils zur Abtragung ganz oberflächlicher Caries oder zurückgebliebener verdächtiger Stellen im Knochengewebe nach vollbrachter Hauptoperation. Feilen, um einzelne Rauhigkeiten oder missfarbige Flecken ab oder aus zu feilen.

VI. Brenneisen

von verschiedener Gestalt und Grösse zu demselben Behuf wie die Schabeisen oder zur Stillung parenchymatöser Blutungen. Die Cauterisation oberflächlicher Caries oder missfarbiger Stellen auf der Operationsfläche war früher sehr im Schwunge. Jetzt ist sie durch die vervollkommneten schneidenden und sägenden Instrumente mit Recht ersetzt, deren Tragweite man ermessen und reguliren kann, was nicht in gleicher Weise von der Anwendung des Glüheisens gilt. Dieselbe hat meist ein nekrotisches Absterben einzelner Knochenschichten und Knochentheile zur Folge.

VII. Meissel

sowohl scharfe als stumpfe, flache als Hohlmeissel. Die scharfen Hohlmeissel dienen zur Abtragung oberflächlicher Caries und missfarbiger Flecken der Sägeflächen oder zur Exstirpation kurzer spongiöser Knochen und werden blos mit der Hand regiert. Die scharfen Flachmeissel werden zur Entfernung von Knochenvorsprüngen, von Osteophyten, von dünnen Knochenpartien gebraucht und durch die Hand oder Hammerschläge in Bewegung gesetzt. Auf diese Art wurden früher Exstirpationen von Gesichtsknochen gemacht, welches Verfahren mit Recht verlassen ist. Stumpfer Meissel bedienen wir uns, um aus ihren Verbindungen getrennte, aber eingekeilte oder schwerbewegliche Knochen mit Hebelgewalt empor oder hervor zu heben. Im gleichen Falle setzt man auch den Meissel auf dem Knochen auf und drückt mit Gewalt der Hand oder durch Hammerschläge den Knochentheil aus seiner Lage, so namentlich beim Oberkiefer. Hämmer von Holz oder Metall.

VIII. Sonden.

Geknöpfte, geöhrte, Bell'sche und Hohlsonde; Bellocque'sche Röhre. Letztere zur Einführung der Kettensäge bei Oberkieferresectionen.

IX. Schneidende Knochenzangen und Knochenscheeren.

Die Knochenscheeren dienen nur dazu, ganz dünne (pathologisch oder physiologisch dünne) Knochenwände oder Vorsprünge zu durchschneiden;

die schneidenden Knochenzangen zu demselben Zwecke und zur Abtragung vorstehender Ränder an Knochen oder Sägeflächen, zur Durchschneidung von spongiösen Knochen geringeren Umfangs, z. B. des processus alveolaris der Kieferknochen, der kindlichen Kieferknochen (bei Wolfsrachen und Hasenscharte), der Rippen, Mittelhand- und Mittelfussknochen, des Köpfchens des radius etc. Bei durch Osteoporose, Caries, Druck von Geschwülsten erweichten und verdünnten Knochen, so wie bei Kindern finden sie noch ausgedehntere Anwendung. Mit einer Knochenzange von gutem Stahl, feinen Blättern und einer grosse Kraftentwicklung ermöglichenden Construction vermag man ohne Splitterung und Quetschung auch umfangreichere Knochen, vorausgesetzt, dass sie nicht vorwiegend compact sind, zu durchschneiden. Viele englische und amerikanische Chirurgen machen den grössten Theil ihrer Resectionen, sogar die exstirpatio maxillarum und die decapitatio femoris mit der Liston'schen[1] Knochenzange. Ausser der eben genannten, die gerade oder nach der Fläche gebogen ist, sind die von Luer (vgl. Fig. 4), von Velpeau und von Zeis[2] die zweckmässigsten und die gebräuchlichsten.

Luer hat vor einigen Jahren noch eine weitere scharfe Knochenzange angegeben, welche nach Analogie der Nagezähne der Nager construirt ist und zwei convex-concave scharfschneidende kurze Branchen hat. Zunächst dazu bestimmt oberflächlich erkrankte Knochenparthien wie mit zwei einander entgegenwirkenden Hohlmeisseln auszustemmen (förmlich auszumagen), ist sie wirksam und kräftig genug den compactesten Knochen allmählig zu durchdringen, wovon ich mich durch Experimente selbst überzeugt habe. Vrgl. Fig. 5.

X. Sägen.

1) *Die Messer-, Stich- und Blattsägen.* Die Messer- und Stichsägen dienen ihrem geradlinigen Sägerand, ihrer schmalen Beschaffenheit und ihrem mehr oder weniger spitzen Ende nach zur Abtragung kleinerer Knochen von aussen nach innen, zur osteotomia subcutanea, zur Operation der Ankylose, zu allen Resectionen mit kleinen Weichtheilwunden. Die Langenbeck'sche Stichsäge (vergl. Fig. 6) eignet sich ausser den eben erwähnten auch zu den Resectionen der Gesichtsknochen, Abtragung von Exostosen, Osteophyten, normalen Knochenvorsprüngen. Langenbeck selbst und seine Schüler wenden die Stichsäge mit besonderer Vorliebe an. Einer ganz ähnlichen Säge bediente sich Larrey.

Die Blattsägen werden hauptsächlich zur Resection breiter und zugänglicher Knochen, z. B. der luxirten Gelenkenden benutzt. Die am mei-

1) Edinb. med. surg. journal 1821.

2) Beschreibung und Abbildung einer neuen Knochenscheere. Hamb. Zeitschr. f. d. g. Med. Bd. VII. p. 95.

sten gebrauchte ist die scie à dos mobile (vgl. Fig. 7). Die übrigen Blattsägen von Brambilla, Pott, Percy, Savigny, Weiss, Zang siehe bei Feigel, Chirurgische Bilder zur Instrumenten- und Operationslehre. Würzburg 1853., und Rust's Handwörterbuch Art. Serra.

2) *Die Bogensägen* wirken gleich den vorigen mit unbeweglicher, gerader oder leicht convexer Schneide und machen eine geradlinige Furche. Bei solchen mit unbeweglichem Bogen bedarf man vollkommen freien Raum und Zugänglichkeit. Die von gröberem Kaliber passen nur für derbere Knochen.

Ich glaube nach einigen von mir angestellten Experimenten eine der gewöhnlichen Laubsäge ähnliche Säge für gewisse Resectionen mit Vortheil vorschlagen zu können. Dieselbe besteht aus einem sehr breiten, nach Bedürfniss auch engeren Bogen von Eisen oder Holz, zwischen welchem das äusserst feine Sägeblatt, deren man immer eine Anzahl parat hält, eingeschraubt wird; durch eine Schraube am oberen Ende kann die Säge gespannt werden. Die Anwendung ist folgende: das zu resecirende Glied wird auf einer eingeschnittenen Holzunterlage, die man am Operationstisch oder an irgend einem Möbel anschraubt wie beim Laubsägen, mittelst Riemen oder mittelst der linken Hand des Operateurs fixirt, dann der Knochen mittelst eines feinen Drillbohrers durchbohrt, das bewegliche Sägeblatt mit dem Bogen zugewandter Sägefläche eingeschraubt und nun in beliebiger Kreis- oder gerader Linie gesägt. Ist man genöthigt in spitzen Winkeln zu sägen, so bezeichnet man diese Stellen durch feine Bohrlöcher und kann dann mit Bequemlichkeit in denselben umkehren. Steht aber der Bogen an dem Körpertheile an, so wird derselbe durch eine zweite seitliche Schraube in einen andern Winkel zu dem Sägeblatt gestellt und die erforderliche Sägefurche zu Ende gebracht. Auf diese Weise lassen sich kreisförmige, polygonale, unregelmässige Stücke aus einem Knochen heraussägen mit Erhaltung selbst äusserst dünner Knochenschichten, was für die Regeneration des Knochens von grosser Wichtigkeit. Diese Säge eignet sich übrigens nur für Vorderarm, Unterschenkel, Hand und Fuss, weil die zu operirende Parthie des Skeletts auf einer Unterlage fixirt und eine Oeffnung und Gegenöffnung gemacht werden muss. Bei centralen Exostosen und Enchondromen oder circumscripter Caries der Diaphysen an den Knochen oben genannter Körpertheile scheint sie vollkommen am Platz.

3) *Die Kettensägen.* Die Kettensäge von Aitken, welche gewöhnlich nach Jeffray aus Glasgow benannt wird, weil derselbe sie für die Resectionen empfahl. Dieselbe (vgl. Fig. 8) ist eine gegliederte Säge, welche durch Canäle, Fissuren und künstliche Spalten hindurch, hinter Knochen und Knochenvorsprüngen herumgeführt werden kann und mit concavem Rande sägt. Zur Einführung bedient man sich einer nach ler

Gestalt des zu umgehenden Objects gekrümmten Nadel, einer biegsamen geöhrten Sonde, bei Gesichtsknochen zuweilen der Bellocque'schen Röhre. An diesen Instrumenten wird das letzte Kettenglied vermittelst eines durch sein Oehr gezogenen Fadens befestigt. Nachdem die Kettensäge eingeführt, hängt man in dasselbe Oehr (Fig. 8a) den Handgriff (Fig. 8b) in derselben Weise an, wie es in Fig. 8c schon der Fall ist; nun sägt man, indem man mit beiden Händen die beiden Handgriffe fasst, in möglichst stumpfem Winkel durch Hin- und Herziehen der Säge, wobei dieselbe weder schlaff werden, noch energisch angespannt werden soll. Hat man anfangs ein Paar vorsichtige Züge gethan und sich auf diese Weise eine Rinne gebildet, so kann man nun mit reissender Schnelligkeit auch den dicksten und härtesten Knochen durchsägen. Wenn die Kette sich stemmt und nicht vorwärts will, so haben sich entweder Sägespähne dergestalt zwischen den Kettengliedern gestaut, dass diese ihre Beweglichkeit und Sägekraft einbüssen oder die Säge ist in Weichtheilen oder im Knochengewebe hängen geblieben. Mit Gewalt überwindet man das Hinderniss nicht; sondern man drängt die Säge mit dem Finger zurück und entfernt nach vorausgegangener Untersuchung das Hinderniss. Uebrigens keilt sie sich in geübten Händen sehr selten ein; gewöhnlich geschieht es bei ungleicher Führung. Die Gefahr des Brechens oder Reissens der Kettensäge scheint mir von einigen Schriftstellern übertrieben zu werden. Ich selbst habe nie eine Kettensäge brechen sehen, obgleich mein Vater und ich sie in ausgedehnter Weise anwandten und ihren Gebrauch in den Operationscursen unsern Zuhörern einübten. Eine Kettensäge aber, welche mehrere Jahre durch im Operationscurs jedesmal 20—30 Kiefer- und ebenso viel andere Resectionen durchgemacht und überstanden, hat sich gewiss bewährt. Es waren Luer'sche Fabrikate, die uns so gute Dienste leisteten.

Das Sägen mit der Kettensäge ermüdet, weil es ganz aus freier Hand zu geschehen hat, besonders aber wenn wir genöthigt sind, bei in wagerechter Ebene gehaltenen Händen gegen uns zu sägen. Um dem höchsten Grade der Ermüdung vorzubeugen, lässt man lieber einen Assistenten oder Collegen die Säge übernehmen, als dass man eine Handhabe behält, die zweite Jemand Anderen anvertraut, wie ich es von einem der ersten jetzt lebenden Chirurgen gesehen habe. Denn indem die beiden führenden Hände nicht mehr ein und demselben Subject angehören, wird die Spannung der Kette ungleich, bald zu stark, bald zu gering und klemmt sich das Instrument continuirlich ein. Die Führung der Kettensäge ist nicht gerade schwer, aber sie ist Sache der Uebung. Diese aber kann sich Jeder verschaffen, an der Leiche, an Thierknochen etc.

Die Kettensäge eignet sich zu subcutanen Resectionen, zur Abtragung aller derjenigen Skelettheile, welche durch Nachbarschaft von andern Knochen oder von Neubildungen schwer zugänglich sind: z. B. zur Durch-

schneidung eines Vorderarm- oder Unterschenkelknochens, eines os metacarpi oder metatarsi, des Schenkelhalses, der Gesichtsknochen etc. Diejenigen Chirurgen (Chassaignac, Sédillot, J. F. Heyfelder), welche eine besondere Vorliebe dafür haben, machen beinahe alle Resectionen mittelst derselben.

Eine besondere Modification der Kettensäge oder vielmehr ein durch scharfsinnige Anwendung derselben gewonnenes neues Instrument ist Heine's Osteotom. Fig. 9 und 10. Da es ganz unmöglich ist, Jemandem von einem so complicirten Instrument durch Beschreibung einen Begriff zu geben, so füge ich der obenstehenden Abbildung nur einige Worte hinzu.[1]) Der Handgriff *a* ist stark und so geformt, dass er mit voller Faust gefasst werden kann.

Das mittlere Stück, das Gehäuse *b* mit dem Drehrad und Drehgriffe *c*, ist nach unten mit der Klinge oder dem Sägenträger *d* durch eine Schraube verbunden, die selbst wieder als bewegliche Schneide die in sich geschlossene Kettensäge *f* trägt.

Ein Stützstab *g* ist auf der einen Seite dem Instrument so angefügt, dass er nach allen Seiten beweglich und zugleich in jeder Stellung fixirbar ist. Zwei Sägendecker können die vordere und hintere Säge zu decken eingehangen werden und dienen dazu, den zu durchschneidenden Knochen zu umfassen und zu fixiren und die Weichtheile vor Verletzung zu bewahren. Der Maassstab zeigt, wo es nöthig sein sollte, die Tiefe an, in welche das Osteotom eingedrungen.

Den Schraubenzieher überflüssig zu machen und das Abschrauben der 5 Schrauben bei Zerlegung des Instrumentes zu umgehen, hat Schnetter statt derselben 2 leicht entfernbare Stifte Fig. 9 hh′ angebracht, welche die vordere Stahlplatte auf dem Gehäuse fixiren.

Beigegeben ist dem Instrumente eine Sonde zur Untersuchung des Knochenschnitts und eine Anzahl schneidender Haken zur Entfernung der Beinhaut.

In Thätigkeit wird das Instrument nach Heine's Angaben[2]) folgendermaassen gesetzt: Mit der linken vollen Hand fasst der Operateur den Handgriff des Osteotoms und legt beide zu grösserer Befestigung gegen seine Brust an. Den Griff des Drehrades fasst und bewegt die rechte Hand. Handelt es sich um einen geraden Schnitt, so wird die Spitze der Schneide an den Anfangspunkt der zu beschreibenden Sägelinie gehalten, der Stützstab auf einem benachbarten festen Punkt in möglichst senkrechter Richtung aufgesetzt. Bei den Schädelknochen, dem Brustbein, kurz wo es gilt nur in eine gewisse Tiefe einzudringen, stellt

1) Die Geschichte der Entstehung dieses wichtigen Instrumentes, die detaillirte Beschreibung und Abbildung aller seiner Theile vergl. bei Feigel a. a. O. S. 310 ff. und Taf. 16 Fig. 17, 18, 19, 20. Vergl. auch B. Heine in Graefe und Walthers Journ. B. XVIII. Hft. 1 und Ried a. a. O. S. 14—24.

2) Vgl. Feigel a. a. O. S. 281—400.

man vorher den Maassstab so weit von der Spitze entfernt, als man eindringen will. Mit der rechten Hand dreht man nun die Kurbel und setzt dadurch die bewegliche Schneide, die Säge, in Bewegung, mit der linken Hand regiert man das ganze Instrument und gibt dem Sägeschnitt seine Richtung und Ausdehnung.

Handelt es sich darum, eine Kreislinie oder einen Kreisbogen zu schneiden, so dient das Instrument wie ein Zirkel, an welchem der Stützstab der im Centrum feststehende, die Schneide der die Kreislinie beschreibende Schenkel ist. Durch seine allseitige Beweglichkeit und das Vermögen, die verschiedensten Linien, Bogen, Winkel in beliebiger Tiefe zu beschreiben, eignet sich das Osteotom besonders zur Aussägung von unregelmässig gestalteten Knochenstücken aus der Oberfläche oder der ganzen Dicke der Knochen, besonders der platten. Es verdient bei Schädeltrepanation, Operation der Nekrose etc. vor dem Trepan besonders dadurch den Vorzug, dass es eine möglichst genaue Umschreibung des erkrankten oder fracturirten oder zu entfernenden Knochens gestattet und dadurch bedeutend Substanz erspart. Ausserdem hat es vor andern Instrumenten den Vorzug, von verhältnissmässig kleinen Wunden aus schwer zugängliche Knochen bei vollkommenem Schutze der Weichtheile in Angriff nehmen zu können. Ausser zur Durchsägung ganz blossgelegter leicht zugänglicher Gelenkenden, wo die gewöhnlichen geraden Sägen den Vorzug verdienen, und der Trennung ganz dünner, zugänglicher Knochen, wo wir mit Knochenscheeren ausreichen, ist das Osteotom beinahe zu allen Resectionen zu empfehlen. Im Auslande hat es keine grosse Verbreitung gefunden, in Deutschland ist es vielfach, namentlich von der Würzburger und Erlanger Schule von Heine, Textor Vater und Sohn, Jaeger, Dietz, J. F. Heyfelder, Rothmund, Ried in ausgedehnter Weise und bei den verschiedensten Resectionen angewandt worden.

Es ist allerdings ein etwas complicirtes Instrument; wird aber von denen, welche sich die Mühe gegeben, seine Anwendung einzuüben, mit grosser Leichtigkeit gehandhabt und besitzt gewisse Vorzüge, denen die anderen Instrumente ähnlicher Kategorien nicht gleich kommen.

4) *Die Scheibensägen und die Martin'sche Glockensäge.* Letztere setzt an die Stelle der Stahlscheiben gezähnte Halbkugeln aus Stahl von verschiedener Grösse und Wölbung und eignet sich nach Jaeger, Ried und Chassaignac besonders zum Herausschneiden oberflächlicher Caries oder breit aufsitzender Exostosen sammt ihrem Boden. Die Anwendung erfordert einen bedeutenden Kraftaufwand und stets zwei Personen zur Handhabung des Instruments.

XI. Die Trepane.

Zunächst an die Sägen schliessen sich ihrer Wirkung nach die Tre-

phine, Bogentrepane und andere Trepanationsapparate. Sie sind hinlänglich bekannt, gehören zu den ältesten chirurgischen Instrumenten und haben der Resection von Knochenstücken aus der Oberfläche oder aus der ganzen Dicke platter Knochen, besonders der der Schädelknochen, den Namen der Trepanation verschafft. Sie werden nur noch wenig in Anwendung gebracht und zwar zur Entfernung eingekeilter fremder Körper oder hindernder Knochenbrücken bei Nekrose. Ihre Anwendung ist leicht und einfach; sie haben aber den Fehler, in allen Fällen, wo das zu entfernende Knochenstück nicht annähernd rund ist, einen zu grossen Substanzverlust ohne entsprechende Zugänglichkeit zu setzen.

XII. Scheeren

gerade und nach der Fläche gebogene, von schwächerem, stärkerem und sehr starkem Kaliber, zum Verband, zur Excision entarteter Weichtheile, zur Abtragung von Knorpeln und von kindlichen oder äusserst dünnen Knochen.

XIII. Unterbindungs- und Verbandgeräthschaften,

namentlich auch blutstillende Mittel als Messalien'sches Pulver, liquor ferri chloratus, liquor haemostaticus Pagliari.[1])

Derselbe wird auf folgende Art bereitet: Benzoë 250 Grammes, Alaun 300 Grammes, Wasser 3 Kilogrammes, in einem gut glasirten thönernen Topf 6 Stunden lang unter fortwährendem Umrühren und Zugiessen heissen Wassers gekocht, filtrirt und in gut verschlossenen Gläsern aufbewahrt. Zum Gebrauch giesst man die Flüssigkeit in ein offenes Gefäss, tränkt Charpieballen damit, die man auf die blutende Stelle aufdrückt. Das Mittel übt keine ätzende Nebenwirkung aus, wodurch es sich vor andern blutstillenden Medicamenten auszeichnet.

XIV. Der Galvanokauter und die galvanokaustische Schneideschlinge.[2])

Wenn gleich das Gebiet der Galvanokaustik im Ganzen nach einer andern Seite hin liegt, so findet sie doch unter bestimmten Verhältnissen ihre Anwendung bei Resectionen. Wenn eine besonders blutreiche Knochenparthie, z. B. eine Teleangiektasie, an welcher der Knochen participirt, ein carcinoma haematodes des Knochens, oder an unzugänglicher Stelle eine Knochengeschwulst besonders aus spongiösem Gewebe entfernt werden soll, so ist die Galvanokaustik an ihrem Platze. Bardeleben[3]) hat den Kieferrand auf diesem Wege resecirt. Ebenso möchte sie sich bei Resectionen kindlicher Knochen namentlich an Stellen, wo Blutungen unerwünscht wären, eignen.

1) Oesterreichische Zeitschrift für praktische Heilkunde Nr. 50. 1858. Beiträge zur operativen Chirurgie von Dr. J. F. Heyfelder; und Sédillot: Traité de médecine opératoire. II. édition T. I. p. 218.

2) Die Galvanokaustik, ein Beitrag zur operativen Medicin von Dr. A. Th. Middeldorpf, mit 4 Tafeln. Breslau 1854.

3) Vergl. Lehrbuch der Chirurgie und Operationslehre von A. Bardeleben. Berlin 1857. Zweite Ausgabe. S. 127.

Operation.

Dem operativen Verfahren geht eine Vorbereitung voraus, welche in der Präparation der erforderlichen Instrumente, blutstillender Mittel, in der Vertheilung der Assistenz und der Lagerung des Kranken besteht. Die hierher gehörigen Bedürfnisse sind nach der Localität und Ausdehnung der Operation, nach ihrer Art, nach Beschaffenheit des Kranken und andern Verhältnissen so verschieden, dass sie im speciellen Theile zweckmässiger Weise ihre Besprechung finden können.

Die Operation zerfällt in 3 Haupttheile: 1) Weichtheilschnitt und Blosslegen des Knochens oder Gelenkes. 2) Entfernung des Knochens oder Gelenkes. 3) Verband und Nachbehandlung. Nur für das Erstere lassen sich allgemeine Regeln aufstellen. Der Schnitt durch die Weichtheile muss möglichste Zugänglichkeit zum Object der Operation mit möglichster Schonung der Haut, Muskeln, Sehnen, Gefässe und Nerven vereinigen. Zugleich muss er in vielen Fällen so angelegt sein, dass unbeschadet einer gegebenen, unveränderten Lage der Extremität oder des Theils die Wunde täglich gereinigt und verbunden werden kann, oder dass der Ausfluss des Wundsecrets durch die Lage selbst begünstigt ist.

Der ersten Indication zu entsprechen, befolgt man erstens die allgemein gültige Regel, die Hauptincision möglichst parallel der Achse des Gliedes anzulegen. Man lässt ferner die einzige oder die Hauptincision in die Interstitien der Muskeln und Sehnen fallen oder, wo wir die Wahl haben, an solche Stellen, wo möglichst keine Muskeln und Sehnen, Gefäss- und Nervenstämme liegen. Dies sind ebendarum gleichzeitig die Stellen, wo der Knochen und das Gelenk am oberflächlichsten und zugänglichsten liegen, meist die Streckseite der Glieder, also auch die, welche bei Schienen und andern Stützen, bei dauernder Lagerung relativ frei bleiben kann, so dass die verschiedenen Anzeigen auf dieselbe Schnittführung hinweisen.

Die Längsschnitte sind gewöhnlich einfach auf der lateralen oder Aussenseite des Knochens oder Gelenks angelegt, zuweilen combinirt durch einen auf der innern (medialen) Seite parallel angelegten. Sie können von beträchtlicher Länge sein und bis auf den Knochen gehen; können aber auch anfangs klein angelegt werden und nur Haut- und Zellgewebe betreffen. Es sind dies die von M. Jaeger empfohlenen, von ihm, J. F. Hey-felder, Ried, Teale mit Nutzen angewandten Probeincisionen. Sie sind in zweifelhaften Fällen angezeigt, wo von der genaueren Untersuchung die Zulässigkeit oder Ausdehnung der Resection abhängig gemacht wird. Hier gilt es eine Incision zu machen, welche die Untersuchung mit Finger und Sonde, auch wohl mit dem Auge auf unschädliche Weise gestat-

tet, eine primäre Heilung erwarten lässt und ebenso leicht augenblicklich in eine ausgiebige regelrechte Incision zur Resection verwandelt werden kann. Letzteres geschieht durch Verlängerung in der ursprünglichen Richtung und durch Hinzufügen von parallelen oder Querschnitten. Diese können in rechtem, stumpfem und spitzem Winkel von beiden Endpunkten nach beiden Seiten des Längsschnittes ausgehen. Es ist oft von Wichtigkeit, nicht in Einer Zeit bis auf den Knochen einzudringen, sondern zuerst nur Haut- und Zellgewebe zu trennen, dann Nerven, Sehnen und Muskeln, je nach ihrer Dignität und der Ausführbarkeit, zu präpariren und zur Seite zu ziehen, ehe man in die Tiefe weiter schneidet; so in Bezug auf den nervus ulnaris, auf die Strecksehnen des Unterschenkels mit der Kniescheibe.

Bei platten und kurzen Knochen bedient man sich gebogener, einfacher Lappenschnitte. Ein Fortschritt der neuesten Zeit ist die subcutane Resection. Entweder wird nach Langenbecks Vorgang von einer entfernt angelegten Incision aus die Knochentrennung vorgenommen, z. B bei Operation der Ankylose. Oder es wird von einer natürlichen Oeffnung aus, ohne äussere Incision, ein Knochen in Angriff genommen, wie bei der Malgaigne-Heyfelder'schen Resection des Unterkieferkörpers. Durch die subcutane Methode wird eine weitere Indication erfüllt, welche besonders fürs Gesicht gilt, Entstellung zu vermeiden. Wo die subcutane Methode unmöglich ist, sucht man die Incision in natürliche Falten oder unter behaarte Theile zu verlegen.

Weichtheilwunden können die Probeincision oder selbst den eigentlichen Schnitt ersetzen; Wunden und Fisteln werden in die Incision hineingezogen; zerrissene und gequetschte Wunden so wie Geschwüre möglichst in einfache und frische Wunden verwandelt, entartete oder überflüssige Weichtheile abgetragen.

Nach Vollendung der Incisionen gilt es, den Knochen oder das Gelenk blosszulegen. Man präparirt mit dem Messer, dem Scalpellheft, dem Finger, oder auch mit Hülfe der Hohlsonde die darüber liegenden Weichtheile ab, wobei Rotationen und Wechsel der Stellung des Glieds die Zugänglichkeit vermehren kann. Die Hautlappen, so wie undurchschnittene Nervenstämme, Muskeln und Sehnen, werden in schonender Weise durch stumpfe Haken, Leinwandstreifen, oder die Finger eines Assistenten zur Seite gehalten. Ehe man zur Trennung des Knochens geht, werden bei Gelenken die Gelenkbänder, bei Knochen das Periost scharf durchschnitten und für die Säge, Knochenscheere etc. das Knochengewebe selbst entblösst.

Die Abtragung der harten Theile, die Vereinigung der Wunde, Verband und Nachbehandlung sind nach Art und Ort der Resection so verschieden, dass sich kaum etwas Allgemeineres darüber sagen lässt. Wir

verweisen in dieser Beziehung auf den speciellen Theil. Wo eine Regeneration von Knochengewebe wünschenswerth ist, muss auf die Erhaltung des Periosts die grösste Aufmerksamkeit gerichtet werden. Dies ist jedoch keineswegs leicht, wie man sich an den Knochen frischer Leichen überzeugen kann. Mittelst der Rugine, Pincette, des Rückens oder Stiels eines Scalpells wird es bewirkt. Es gelingt am leichtesten, wenn in Folge eines länger dauernden Processes Exsudat zwischen Periost und Knochen gesetzt und dadurch die Verbindung gelockert ist. Dass infiltrirtes, verdicktetes, entartetes Periost gleichfalls erhalten zu werden verdient, beweist die Erfahrung. Namentlich habe ich mehrmals nach Periostitis phosphorica, wo das Periost bedeutend degenerirt war, Kieferknochenresectionen mit Erhaltung des Periosts gesehen, wo von dieser Beinhaut aus Regeneration des Knochens statt hatte.

Wilms beobachtete folgenden interessanten Fall. Bei einem Arbeiter von 18 Jahren trat in Folge traumatischer Periostitis totale Nekrose der Diaphyse der linken Tibia ein. Durch einen Längsschnitt wurde die vordere Fläche der Tibia frei gelegt, das an einzelnen Stellen noch locker adhärirende Periost abgelöst, der nekrotische Knochen 2″ unter dem obern Ende der Diaphyse durchsägt. Hierauf das obere und untere Ende der Diaphyse mit der Resectionszange gefasst und mit Anwendung einiger Kraft von der oberen und unteren Epiphyse getrennt. Die Länge der entfernten Diaphyse betrug 10 1/4″. Aus dem zum grössten Theil erhaltenen, stark verdickten und mit den umliegenden Weichtheilen verwachsenen Periost erfolgte in 12 Woehen eine vollständige Regeneration der entfernten Diaphyse. Vernarbung der Weichtheilwunde Ende des fünften Monats. Vollständige Brauchbarkeit und Festigkeit der Extremität. (Deutsche Klinik 1857. N. 38.)

Bei der Anwendung der Sägen ist es von grösster Wichtigkeit, dass der zu durchsägende Knochen gehörig fixirt sei. Bei den Extremitäten lässt sich dies durch Andrücken oder selbst Anschnallen gegen die unterliegende Ebene des Operationsbettes etc. bewirken; bei den Rumpfknochen durch Festhalten des ganzen Körpers, bei den Resectionen am Kopf durch Andrücken desselben gegen die Brust eines Assistenten. Die aus dem Gelenk luxirten Epiphysen, namentlich die Gelenkköpfe, gilt es durch den Tirefond, durch die Langenbeck'sche oder andere Zangen fest zu halten. Am besten ist es, wenn der Operateur selbst mittelst seiner linken Hand fixirt oder wenigstens die Fixation verstärkt. Je unbeweglicher der Theil gehalten werden kann, um so schneller gleitet die Säge dadurch und um so gleichmässiger werden die Sägeflächen.

I. Knochenresection

(excisio ossium, resection des os, excision of bones).

1) *Totale Knochenresection*, exstirpatio ossium.

Indicationen:

a) Knochenerkrankung, welche den ganzen Knochen oder einen so grossen Theil des Knochens einnimmt, dass das Uebrige nicht erhalten werden kann, oder welche der Art ist, dass bei particller Entfernung des Knochens Recidive zu erwarten steht. In erstere Kategorie gehört Nekrose, Caries, die circumscripten, nicht recidivirenden Neubildungen; zur zweiten die Tuberculose und die zur Recidive geneigten Neubildungen, also alle Formen von Krebs, aber auch Enchondrome, Cysten und Cystoide.

b) Verletzungen.

α) Luxationen. Wenn ganze Knochen irreponibel luxirt und besonders wenn sie mit Weichtheilwunden complicirt und durch dieselben nach aussen getreten sind, so werden sie gänzlich excidirt. Es trifft dies besonders kurze Knochen, z. B. einen der Fusswurzelknochen.

β) Fracturen. Wenn ein Knochen gänzlich zersplittert oder zermalmt oder wenn er nebst theilweiser Zersplitterung oder Zermalmung bis an seine Grenzen von Fissuren durchzogen und zugleich von Weichtheilen entblösst ist, so wird er ebenfalls ganz entfernt. Die Resection geht hier in die Extraction über in dem Grade, als die Verbindungen des Knochens mit seinen Umgebungen schon gelöst sind. Je schärfer, einfacher und entfernter von der Knochenverletzung die Weichtheilwunde ist, um so mehr schwindet die Indication zur Resection. Die Erfahrung hat bewiesen, dass, wenn man durch einen Verband oder durch primäre Vereinigung die Splitter- und Sternbrüche in subcutane verwandeln und die gehörige Stütze und Ruhe verschaffen kann, unglaublich günstige Heilungen zu Stande kommen.

γ) Fremde Körper, wie Kugeln oder abgebrochene Instrumente, wer-

den nur dann die Exstirpation eines Knochens zur Folge haben, wenn sie für sich nicht entfernt werden können und wenn ihr Umfang der Grösse des Knochens annähernd gleich kommt.

c Zu orthopädischen Zwecken sind auch gesunde kleine Knochen entfernt worden, namentlich das os cuboideum zum Zweck der Wiederaufrichtung des Klumpfusses nach langem Bestehen bei älteren Leuten.

Gänzlich können exstirpirt werden: die kurzen und diejenigen langen Knochen, welche nicht die einzige oder hauptsächliche Stütze eines Gliedes sind, z. B. weder femur noch tibia. Man nahm auch an, dass die ulna nicht exstirpirt werden dürfe, sie ist jedoch neuerdings von Jones mit glücklichem Erfolg total entfernt worden. Bisher sind total resecirt worden: der Oberkiefer, das Jochbein, der Unterkiefer, das Schlüsselbein, Schulterblatt, die Rippen, humerus, die ulna, der Radius, Handwurzel- und Mittelhandknochen, Fingerglieder, die Kniescheibe, die Fibula, Fusswurzel- und Mittelfussknochen, Zehenglieder.

Die Operation.

Die Weichtheile werden bei langen Knochen durch einen Längsschnitt, bei kurzen durch Kreuz-, Winkel- und Bogenschnitte, bei unregelmässig gestalteten durch mannigfach verschiedene, bei pathologischer Gestaltveränderung durch stets neu zu modificirende Schnitte getrennt und der Knochen blossgelegt. Derselbe wird hierauf frei präparirt und mittelst Messer und Scheere aus seinen Gelenkverbindungen gelöst. Kurze schwammige Knochen können mit dem scharfen Hohlmeissel allein exstirpirt werden. In vielen Fällen erleichtert man sich die Operation, wenn man den zu resecirenden Knochen mit scharfen Haken oder Hakenpincetten fixirt und indem man ihn hin und her bewegt, von verschiedenen Seiten gleichmässig seine Adhärenzen trennt. Längsknochen werden zweckmässiger Weise in ihrer Diaphyse mittelst der Kettensäge, einer kleinen Messersäge oder schneidender Knochenzangen durchschnitten, dann die beiden Hälften einzeln exarticulirt.

Verband und Nachbehandlung nach allgemeinen Regeln. Bei den Längsknochen, welche zu beiden Seiten parallele Knochen haben, bedarf es keines Schienenverbandes. Dagegen wenn ulna oder radius oder fibula resecirt werden, so pflegt eine Verkürzung der ihres Knochens beraubten Seite und eine Biegung des ganzen Gliedes nach dieser Seite hin stattzufinden. Daher muss in diesem Falle eine Schiene oder ein immovibler Verband bei steter Streckung auf der operirten Seite angelegt werden. Eine derartige Verkürzung und Verkrümmung ist bei einer unteren Extremität von grösserer Tragweite als bei einer oberen. Nach Exstirpation kurzer Knochen pflegen die benachbarten Knochen zusammen-

zurücken und bei ungestörter Function und kaum bemerkbarer Deformität den Substanzverlust zu vermindern.

Der Ersatz des Substanzverlustes geschieht theils durch Narbenbildung, theils durch Knochenneubildung. Letzteres hängt nach den übereinstimmenden Erfahrungen von Textor, J. F. Heyfelder, Ried, Geist, Langenbeck, Racou, Chopart, Klenke, d'Argenville, Meyer, Kunst, von mir und Andern, so wie nach den Experimenten von Heine, Ried, Murray, Flourens, von mir etc. von dem Grade ab, in welchem das Periost erhalten werden konnte. Denn bei der Exstirpation fällt der zweite Factor des gewöhnlichen Knochenersatzes weg, die Knochenwundfläche mit ihrem Bindegewebe und ihren Gefässen. Es bleiben also nur die Weichtheile, deren Exsudat allerdings auch in geringem Maasse verknöchern kann, und das Periost, welches daher mit grösster Sorgfalt und in grösstmöglichem Umfang erhalten wird. Dies gelingt bei Operationen aus traumatischem Anlass und bei Nekrose; dagegen ist es bei langwieriger Knochenvereiterung oder vollends bei Verjauchung, bei bösartigen Neubildungen in dem Grade, als die Beinhaut verändert, in ihrem Zusammenhange unterbrochen oder zerstört ist, schwierig oder unmöglich. Verdicktes, injicirtes Periost dagegen ist oft leichter vom Knochen zu lösen als normales und eignet sich erfahrungsgemäss zur Reproduction von Knochen- oder Narbensubstanz. In dem bekannten Falle von Exstirpation des ganzen Unterkiefers durch J. F. Heyfelder und Stadelmann fand eine vollständige Neubildung des Unterkiefers durch feste Knochenmasse statt. Meyer in Zürich und d'Argenville sahen nach Exstirpation der clavicula, Dupuytren nach Exstirpation des calcaneus Ersatz durch Neubildung eines Knochens.

2) *Partielle Knochenresection*, resectio ossium partialis.

a) Resection eines Knochenstücks aus der Oberfläche eines Knochens.

Sie betrifft oberflächliche, mehr oder weniger dicke Schichten der platten, langen und kurzen Knochen, ist beinahe an allen Knochen des Skeletts ausgeführt worden und ist indicirt durch Erkrankungen oder Verletzungen, welche sich nur auf eine oberflächliche Schicht eines Knochens erstrecken, oder durch fremde Körper, Exsudate, Sequester, zu welchen der Weg durch Entfernung oberflächlicher Knochentheile gebahnt werden soll. Die Erkrankungen sind oberflächliche Caries und Nekrose, von der Oberfläche des Knochens oder von dem Periost ausgehende Neubildungen oder solche der Weichtheile, welche secundär den Knochen ergriffen haben.

An diese Resectionen schliessen sich noch mit einem gewissen Recht die Abtragung freier Ränder und Vorsprünge, welche als physiologische, die Abtragung von Osteophyten und Exostosen, welche als pa-

thologische circumscripte Ausdehnungen der Oberfläche eines Knochens angesprochen werden können. Bei Abtragung von Exostosen und Osteophyten wird möglicher Weise die Structur des normalen Knochens ganz ausser Betheiligung gelassen.

Die Blosslegung des Knochens geschieht nach demselben Princip, wie bei den bisher erwähnten Resectionen, die Abtragung des Knochens auf verschiedene Weise und mit ganz verschiedenen Instrumenten. Die älteste Form war die Aussägung mittelst Trepankrone, das Ausschaufeln namentlich cariöser Schichten mit dem Hohlmeissel oder Schabeisen, und die Zerstörung mittelst des Glüheisens. 1) Die Zerstörung oberflächlich erkrankter Knochenschichten mittelst des Glüheisens war ein Hülfsmittel, welches früher die partielle Resection ersetzte und jetzt als Theil derselben noch in Anwendung kommt, namentlich auf Flächen und Höhlen von ausgebreiteter Caries oder krebsiger Infiltration. 2) Das Abschaben kranker Knochenflächen mittelst der Rugine ist genau genommen keine Resection. Es passt am besten bei caries superficialis compacter Knochen, besonders der Schädelknochen. Mittelst eines Schabeisens wird die kranke Knochenfläche so lange geschabt, bis alles Missfarbige, Krankhafte entfernt und eine reine rothe Fläche von normaler Knochensubstanz zurückgeblieben ist. Ebensowenig ist das Ausstemmen mittelst eines scharfen Meissels Resection zu nennen. 3) Mit Knochenscheeren, Knochenzangen und gewöhnlichen Messersägen können nur Exostosen, Osteophyten, freie Ränder und Hervorragungen, wie der Alveolarfortsatz der Kieferknochen, die Schulterblattgräthe etc. abgetragen werden. 4) Zur gründlichen Entfernung circumscripter, grösserer und etwas dickerer Knochenstücke eignet sich das Heine'sche Osteotom, die Heine'sche Raspelsäge, die Martin'sche Glockensäge und wohl auch eine oder mehrere nebeneinandergesetzte Trepankronen.

Diese Art von Resectionen geht ohne eigentlich scharfe Grenze in die folgenden Abtheilungen über.

b) Ausschneidung eines Stückes aus der ganzen Dicke einer Knochenwand.

Sie betrifft solche Knochen, welche eine Höhle haben, wie das Stirnbein mit dem sinus frontalis, den Oberkiefer mit der Highmorshöhle oder die langen Knochen mit ihrer Centralhöhle. Ansammlungen von Flüssigkeit in den Höhlen, Markabscesse der Röhrenknochen, Nekrose und Caries, auf eine Knochenwand beschränkt, necrosis interna, Neubildungen innerhalb der Höhle oder von aussen auf der Knochenwand aufsitzend, geben die Veranlassung. Früher geschah die Abtragung vermittelst der Trepankrone oder bei sehr dünnen Knochen durch Punction und Excision mit Scheere oder Scalpell von der Punctionsöffnung aus; jetzt bedient man sich mehr des Osteotoms, bei den Röhrenknochen auch wohl feiner Messer-Sägen.

c) Ausschneidung eines Stückes aus der ganzen Dicke eines Knochens.

Hierher gehört Alles, was unter dem Namen der Trepanation zusammengefasst wird, und nicht schon unter a und b erwähnt worden ist: Trepanation des Schädels, des Sternums, der Beckenknochen und die Ausschneidung ganzer Stücke aus der Continuität von Röhrenknochen und denselben ähnlichen andern Knochen. Die Trepanationen werden sowohl wegen organischer Erkrankung und Verletzung der platten Knochen als zum Zweck der Entfernung eingedrungener fremder Körper und zurückgehaltener Flüssigkeiten gemacht.

Indication zur Ausschneidung eines Stückes aus der ganzen Dicke des wirklichen Röhrenknochens und der ähnlichen gestreckten Knochen (Unterkiefer, Rippen, Schlüsselbein) sind: 1) Caries mit Substanzverlust, welcher eine Zusammenhangstrennung bewirkt hat oder erwarten lässt. 2) Abtrennung der Epiphysen mit Hervortreten der Fragmente aus den Weichtheilen oder wenn sie hartnäckig der Heilung widerstehen. 3) Fracturen, wenn sie a) complicirt sind und die Fragmente aus der Weichtheilwunde hervorragen, b) veraltet und ungeheilt geblieben, c) deform geheilt sind. 4) Ankylosen[1]) und Verkrümmungen, welche die Function aufheben oder in hohem Grade behindern (osteotomia subcutanea). 5) Verkürzungen einer Extremität, indem man nach Mayers (in Würzburg) Vorschlag ein Stück aus dem normal langen, also relativ zu langen Knochen der anderen Seite heraussägt. 6) Neubildungen, welche die ganze Dicke des Knochens in Mitleiden gezogen haben, z. B. Cystoide des Unterkiefers, Enchondrom eines Röhrenknochens, centrale Exostose der ulna (Wutzer).

Bei Erkrankung des Knochens muss er wie für die früher erwähnten Resectionen blossgelegt werden; wo es sich um Anfrischung, Geraderichtung deformer, aber gesunder Knochen handelt, kann von möglichst kleiner Hautwunde aus mit Ketten- oder Stichsäge oder mit dem Osteotom der Knochen abgetragen werden. Wie bei der Exstirpation ganzer Knochen gilt im Interesse des Wiederersatzes auch hier die Vorschrift, das Periost möglichst zu erhalten, obgleich hier auch die beiden Knochenwundflächen mit ihren Gefässen und ihrem Bindegewebe als Material zum Ersatz liefernde Elemente vorhanden sind. Es gilt daher was vom Wiederersatz nach Exstirpation ganzer Knochen gesagt wurde, in noch höherem Grade von dem Wiederersatz nach Exstirpation einzelner Stücke aus der ganzen Dicke von Knochen. Demgemäss wird Verband, Nachbehandlung,

1) Bei Ankylosen wird zwar häufig das Gelenk, aber so oft auch eine Parthie nächst dem Gelenk durchschnitten, dass dieselben hier mit vollem Recht erwähnt werden können.

Unterstützung und Lagerung der resecirten Theile in Uebereinstimmung mit den dort gegebenen Regeln gehandhabt werden.

Die Operation der Exostosen.

Die Operation der Exostosen ist zuweilen mit der theilweisen Abtragung eines Knochens verbunden und würde als solche unter die verschiedenen Arten der partiellen Resectionen zu subsumiren sein. Da sie aber einerseits auch ohne von dem eigentlichen Knochen etwas zu entfernen, abgetragen werden können, da sie andererseits nach bestimmten Indicationen operirt werden und die Operation je nach den Skelettabschnitten, an denen sie vorkommen, eine ganz verschiedene Dignität hat, so eignet sich dieser Gegenstand zur Besprechung in einem besonderen Kapitel.

Die Exostosen kommen auf allen Knochen des Skeletts vor und zwar meist einzeln, ausnahmsweise mehrfach und dann sehr oft symmetrisch auf beiden Körperhälften. Hierher gehörige Fälle erwähnen Abernethy[1]) Stanley[2]), Hawkins[3]), O. Weber[4]), Larrey[5]), Testelin und Daubressi[6]), Morel-Lavallie.[7]) Letzterer Fall ist folgender:

Ein 53jähriger Mann hat Exostosen von Nuss- bis Faustgrösse auf der Innenseite des condylus internus beider Oberschenkel, an der Innenseite des oberen Gelenkendes beider tibiae, eine an der fibula, eine an der clavicula, eine an der scapula. Dabei war vollständige Beweglichkeit aller Gelenke und Brauchbarkeit aller Glieder vorhanden.

Sie sind schwammig oder elfenbeinartig, gewöhnlich entsprechend der Beschaffenheit des Knochens, von welchem sie ausgehen. Die exostosis eburnea kommt mehr den Schädelknochen, den härteren Gesichtsknochen, den Diaphysen der Röhrenknochen zu, die schwammige den Epiphysen und kurzen Knochen. Doch ist dies kein constantes Gesetz. Auf dem Unterkiefer habe ich schwammige und compacte Exostosen beobachtet. Die spongiöse Exostose (vgl. Fig. A a) gehört dem Münchner Cabinet an; sie hat die Grösse einer Bohne, ist gestielt, sitzt an der Mitte des Kiefers, nahe der Alveola des 2 Schneidezahns auf. Eine kleine Zu-

1) Lectures on surgery. p. 169.
2) a. a. O. S. 215.
3) Vorlesungen übersetzt von Behrend. Leipzig 1847.
4) Die Knochengeschwülste in anat. und prakt. Bez. Bonn 1856.
5) Journ. complém. d. dict. de sc. méd. Bd. VIII. S. 108.
6) Gaz. méd. de Paris. 1839. N. 11.
7) Gaz. d. hôp. 1849. S. 66.

sammenhangstrennung (Fig. A b) gestattet die zarte schwammige Structur und die dünne peripherische Knochentafel zu unterscheiden. Die elfenbeinerne Exostose der mandibula befindet sich in dem pathologisch-anatomischen Cabinet der chirurgischen Klinik zu Erlangen; sie hat die Grösse einer Nuss, besteht aus mehreren korallenartigen Zacken und ist glänzend weiss, platt, schwer wie Elfenbein. Sie sitzen gewöhnlich auf der Oberfläche des Knochens, so zwar, dass ihr spongiöses Gewebe mit dem des Knochens, ihre compacte Substanz mit der des Knochens in directem Zusammenhange steht. Sie entwickeln sich meist nach aussen, zuweilen, namentlich bei den platten Knochen, nach aussen und innen, so dass sie z. B. bei den Schädelknochen auf der Oberfläche und in die Schädelhöhle prominiren. Ausnahmsweise entspringen sie von dem Innern langer Knochen und entwickeln sich gleichmässig nach allen Seiten der Peripherie zu. Sie sitzen gestielt oder platt auf. Das sie bedeckende Periost ist normal oder verdickt. Als Ursache ist in vielen Fällen eine circumscripte Entzündung aus traumatischem oder rheumatischem Anlass nachweisbar. Der Verlauf und Ausgang ist der, dass sie langsam oder rapide wachsen, zeitenweise oder auf immer stationär werden. Die spongiösen können cariös, die elfenbeinernen von selbst oder aus chemischen und mechanischen Anlässen nekrotisch werden.

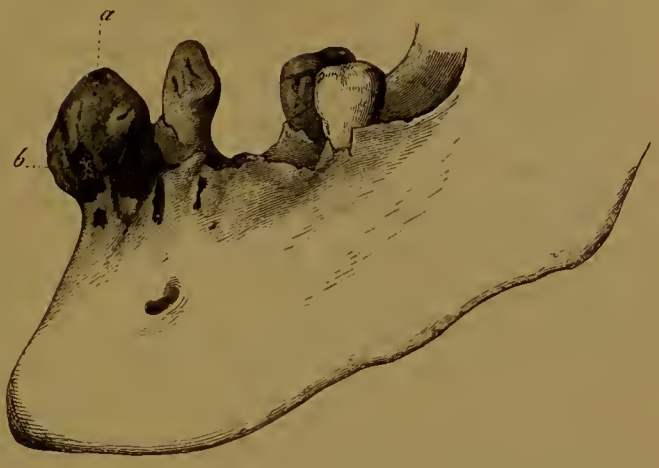

Fig. A.

Indicationen zur Operation. Wenn die Exostosen von geringem Umfange sind, oder nicht in das Verlaufsgebiet von Muskeln, Sehnen, Nerven und Gefässen fallen, nicht in nächster Nähe von Gelenken stehen, so machen sie keine Symptome; oder aber indem die Organe ausweichen und sich accommodiren, die Individuen sich daran gewöhnen, verschwinden die störenden Erscheinungen nachträglich wieder. Mit Bezug hierauf, so wie auf die Möglichkeit spontaner Exfoliation der Exostosen, sind sie an und für sich kein Anlass zu einem operativen Eingriff, um so weniger, als dieser nicht so gefahrlos gemacht werden kann, wie man glauben sollte. Wenn Exostosen rasch zunehmen oder ungünstig sitzen, so rufen sie nach Sitz, Volumen und Beschaffenheit der Nachbargebilde bedeutende Störungen hervor, indem sie Organe verdrängen und in der Bewegung hindern (Bulbus, Muskeln, Sehnen), durch Druck ihre Function aufheben oder Schmerz verursachen (Gehirn, Rückenmark, Ner-

ven), Höhlen verengern (Nasenhöhle, Orbita, sinus maxillaris, Becken), Gelenkbewegungen mechanisch beschränken oder verhindern, benachbarte Knochen verdrängen oder luxiren (luxatio mandibulae) oder mit ihnen verwachsen, durch übermässige Ausdehnung spontan oder unter traumatischen Einflüssen, Ulcerationen und Zusammenhangstrennungen der Haut veranlassen. Durch Druck auf die Centralorgane des Nervensystems führen sie sogar den Tod herbei. Wo eine wichtige Function, z. B. das Sehvermögen, die Bewegung eines Gelenks, oder das Leben gefährdet ist, wo die Schmerzen constant bleiben oder sehr heftig sind, wo sie bedeutende Entstellung veranlassen, wie im Gesicht, ist die Resection der Exostose indicirt.

Beispiele: Chassaignac beobachtete eine Exostose, welche an der centralen Seite der Tibia sitzend, gegen die Fibula hin sich entwickelte, so dass sie diese verdrängte und eine Dehnung der Unterschenkelknochen im Fussgelenk veranlasste.[1]) Leopold[2]) berichtet von einem 14jährigen Mädchen, welches an Parese der ganzen linken Seite, Zittern der Hände, Unsicherheit des Ganges und an Stottern seit seiner Kindheit gelitten hatte. Dasselbe starb an Pleuritis. Man fand eine zollhohe Exostose in der rechten mittleren Schädelgrube. Reid[3]) sah eine konische Exostose, die von der hinteren Seite des proc. otondoides des zweiten Halswirbels sich erhob und tödtliche Compression und Erweichung des Rückenmarks verursachte. A. Cooper[4]) berichtet von einer exostosis fibulae, welche den N. peronaeus vollkommen umgab, so dass die Theile unterhalb derselben gelähmt waren und bei der Operation der Nerv durchschnitten werden musste. Stanley[5]) hatte einen Kranken, der in Folge einer an der Rückseite der clavicula aufsitzenden Exostose bei jeder Armbewegung an heftigen Schmerzen in dem plexus brachialis litt. Bei O. Weber[6]) findet sich folgender Fall mitgetheilt. Ein junges Mädchen hinkte in Folge einer exostosis femoris von Faustgrösse und war im Gebrauch der Extremität so gehindert, dass sie ihren Dienst aufgeben musste. Nach einiger Zeit der Ruhe im Spital und einer allgemeinen Behandlung schwanden die Erscheinungen. Nach Jahren hatte sich das Mädchen an die Geschwulst gewöhnt und ging ohne alle Behinderung. Aehnliche Beispiele siehe bei O. Weber, Genczick, Cooper in obigen Werken.

Bei solchen consecutiven Erscheinungen, falls dieselben auf andere Weise nicht zu beseitigen sind, ist die Operation angezeigt. Sie kann um so eher unternommen werden, wenn die Exostose gestielt und wenn sie spongiös ist, da die Abtragung dieser leichter und ungefährlicher zu sein pflegt, als die Operation compacter und breit aufsitzender. Nach den Regionen des Skeletts verändern sich Prognose und Indication.

---

1) G. d. hôp. 1850. S. 355 und 545.
2) Casper's Wochenschrift 1850. S. 178.
3) Lond. and Edinb. journ. of med. sc. March 1843.
4) Cooper and Travers surgical essays. Bd. I. S. 221.
5) a. a. O.
6) a. a. O. S. 32.

Die Operation der Schädelexostosen gehört zu den gefährlichsten. Da aber die Schädelexostosen häufig sind, durch Gehirndruck sehr bedeutende Erscheinungen hervorrufen und unoperirt sehr oft den Tod herbeiführen, so haben sich viele Operateure immer wieder zu der Operation derselben veranlasst gesehen. J. L. Petit [1]), Stanley [2]), Arnaud [3]), Ferg [4]), Paget [5]), Bruns [6]), Emmert [7]), Hawkins [8]), Brodie [9]), van der Meer [10]) machten die vollständige oder theilweise Operation von Schädelexostosen mit 5 Mal lethalem Ausgang, welchem 4 Heilungen und eine Besserung entsprechen. Am ungünstigsten sind die Aussichten, wenn man die ganze Dicke der Schädelknochen mit zu entfernen genöthigt ist und also die Schädelhöhle eröffnet. Innere Exostosen können nur ausnahmsweise diagnosticirt und operirt werden.

Die Abtragung von Gesichtsexostosen, welche von allen am häufigsten gemacht werden, hat sehr günstigen Erfolg. In Webers [11]) tabellarischer Uebersicht finden sich unter 29 derartigen Operationen 28 Heilungen und 1 Todesfall. Da dieselben immer entstellen, bei fortwährendem Wachsthum die scheusslichste Deformität und die eingreifendsten Functionsstörungen, sogar den lethalen Ausgang herbeiführen können, so indiciren sie vor allen andern Exstirpation und zwar gleichviel ob dabei grössere oder kleinere Partieen der Gesichtsknochen mit entfernt werden müssen.

Exostosen der Rumpfknochen sind nicht häufig, deren Operationen noch weniger häufig und nur indicirt, wenn die Exostosen zugänglich auf den Aussenflächen der Knochen sitzen und wenn sie störende Symptome machen, welche beiden Indicationen einander in vielen Fällen ausschliessen. Exostosen der Wirbel und solche der Rippen sind noch nicht operirt worden. Exostosen des Schulterblattes sind 2 Mal mit glücklichem Erfolg resecirt worden, einmal von Beaumont [12]), einmal in Strassburg nach Lobstein's [13]) Angabe. Die Operation einer Schlüsselbeinexostose machte Kulm [14]), die einer Brustbeinexostose Velpeau [15]) mit

1) Traité des maladies des os. Paris 1723. Bd. II. S. 344.
2) a. a. O.
3) Mercure de France. Janvier 1716.
4) Genczick, Ueber Exostosen und Osteophyten. Erlangen 1846.
5) Paget, Lectures on surgery. Vol. II. S. 236.
6) Bruns, Handbuch der praktischen Chirurgie. Bd. I. S. 538.
7) Emmert, Lehrbuch der Chirurgie. Bd. II. S. 95. Stuttgart 1851.
8) a. a. O. S. 598.
9) Ebenda S. 607.
10) Dissert. Groningae 1829. S. 13. Taf. I.
11) a. a. O.
12) Gaz. méd. 1838, S. 778 und Ried a. a. O. S. 280.
13) Compte-rendu du musée de Strassb. 1834. S. 64. Nr. 29.
14) Velpeau a. a. O. S. 206.
15) Ebenda. S. 202.

Success. Obgleich mehrere Beobachtungen über Beckenexostosen vorliegen, die an den zugänglichen Beckenabschnitten ihrer Sitz hatten, so verweigerten doch bald die Kranken, bald die Chirurgen selbst (Velpeau[1]) die Operation. 2 Fälle von glücklich vollendeter Resection solcher am Schambein liegen vor, der eine Fall von Regnoli[2]), der andere von Cooper.[3])

3 Mal wurden von Ant. Dubois[4]), von Roux[5]) und von Langenbeck[6]) Exostosen der Diaphysen des Oberarms resecirt, darunter 2 Mal mit Erfolg; ein Mal eine Exostose der Ulna von Wutzer[7]) ebenfalls mit Erfolg.

An den unteren Extremitäten sind die Exostosen häufiger als an den oberen, verursachen leichter Functionsstörung und geben dadurch öfter Anlass zur Abtragung. Der gewöhnlichste Sitz sind die Gelenkenden besonders nach innen: ein Moment, welches die Operation dringender erscheinen lassen kann, aber auch gefährlicher macht, sowohl für das Leben des Operirten als für den örtlichen Erfolg.

Die Resection von Oberschenkelexostosen (mit Ausnahme Eines Falles immer des unteren Drittheils) wurde 12 Mal gemacht; 8 Kranke wurden hergestellt; 3 starben, der eine an Pyämie, der andere durch Gelenkvereiterung, der dritte durch Nachblutung. Von den 8 Hergestellten hatten Zweie sehr heftige Folgeerscheinungen zu bestehen. Der Operirte von Huguier[8]), dem eine kleine, gestielte Exostose des trochanter minor mittelst schneidender Knochenscheeren entfernt worden war, bekam nach anfänglichem Wohlbefinden Anschwellung des Knies und Abscessbildung am unteren, inneren Drittheil des Oberschenkels. Nach einer von Hawkins[9]) gemachten Exstirpation einer Exostose des unteren Drittheils erfolgte starke Eiterung. Ausser den Genannten, von welchen Hawkins in einem zweiten Falle mit Glück operirte, machten folgende Chirurgen die Operation: A. Cooper[10]), Cooper und Machel[11]), Stanley[12]) zweimal, Law-

1) Ebenda S. 203.
2) Osservazioni chir. Pisa. 1836. Schmidt's Jahrb. Bd. 29. S. 363.
3) Essays. I. S. 222.
4) Roux, Mémoire sur les exostoses. Rev. med.-chir. Paris Febr. 1847. und Velpeau a. a. O. S. 205.
5) Ebenda. Observ. VI.
6) O. Weber a. a. O. Observ. 32.
7) Ebenda. Beob. 101.
8) Gaz. des hôp. 1850. S. 546.
9) Hawkins, Vorles. S. 605.
10) Oeuvres chir. p. Chassaignac. S. 608.
11) Ebenda.
12) a. a. O. S. 160.

RENCE[1]), ROUX zweimal[2]), LISTON[3]), COCK.[4]) Der nicht eben vorzügliche Erfolg dieser Operation hat HUGUIER und VELPEAU veranlasst, dagegen zu polemisiren und vor leichtsinnigem Unternehmen derselben zu warnen. VELPEAU hat dieser seiner Ansicht gemäss nicht weniger als 6 Exostosen des unter Drittheils des femur unoperirt gelassen.

Exostosen der Tibia wurden von MOREAU[5]), COOPER[6]), BOURQUENEAU[7]), CHASSAIGNAC[8]), HILTON[9]), JAEGER[10]) und ADELMANN[11]), 5 Mal mit Glück, exstirpirt. MOREAU's und JAEGER's Kranke starben, COOPER's Operation war von Exfoliation einzelner Knochentheile gefolgt. An der Fibula machten COOPER[12]) und MALGAIGNE[13]) dieselbe Operation mit günstigem Erfolg, nur blieb bei MALGAIGNE's Kranken die Beweglichkeit des Tibiotarsalgelenks beschränkt. CHASSAIGNAC[14]) resecirte die 3 letzten Metatarsalknochen wegen Exostose. Complete Herstellung. 21 Abtragungen von Exostosen der Zehen hatten Heilung zur Folge; sie wurden gemacht von DUPUYTREN[15]) 5 Mal, COOPER 2 Mal, JAEGER[16]), LISTON[17]), UHDE[18]), SCHUH[19]), WUTZER[20]), FISCHER.[21])

Im Ganzen sind unter 47 Abtragungen von Exostosen an den Extremitäten 40 Heilungen, 5 Todesfälle, 1 unbekannter Ausgang. Unter den Heilungen traten 3 Mal besorgliche Erscheinungen während der Reconvalescenz auf, war 1 Mal die Herstellung keine vollkommene, indem Steifheit des benachbarten Gelenks zurückblieb. Die ungünstigen Erfolge treffen alle auf die grösseren Knochen. Demnach gehört die Operation der Exostose an den Extremitäten keineswegs zu den unschädlichen Ope-

---

1) Ebenda.
2) A. a. O.
3) Vorles. übers. v. BEHREND. S. 896.
4) Med. times and gaz. 1857. Febr. S. 165.
5) Mitgetheilt von CHAMPION und von VELPEAU a. a. O. S. 208.
6) a. a. O.
7) Annales de la soc. de méd. pract. de Montpellier. VII. S. 424.
8) Gaz. d. hôp. 1848. S. 544.
9) Med. tim. and gaz. 1857. Febr. 165.
10) RIED a. a. O. S. 428.
11) Bericht über die chir. Klinik zu Dorpat. S. 17.
12) a. a. O. S. 221 und O. WEBER. a. a. O. S. 26.
13) Gaz. des hôp. 1848. S. 544.
14) Bullet. de la soc. de chir. d. Par. 1853. III. S. 617.
15) Leçons orales. Bd. II. observ. I, II, III, 64.
16) GENCZICK a. a. O.
17) a. a. O.
18) Deutsche Klinik 1851. S. 25.
19) Pseudoplasmen. S. 149.
20) O. WEBER a. a. O. S. 64.
21) Ebenda.

rationen und soll ohne dringende Indication an den grösseren Knochen nicht vorgenommen werden, zumal wenn die Eröffnung der Markhöhle wahrscheinlicher Weise damit verbunden ist.[1]) Ausser den früher angegebenen Indicationen gehört auch hierher, wenn die Exostose der Ausübung eines bestimmten Berufes im Wege steht, wie bei Huguier's Operirtem, der Cavallerist werden wollte, und wenn Exostosen oder Osteophyten Folge eines Geschwürs und zugleich Ursache der Unheilbarkeit eines solchen sind, was an der Tibia vorzüglich beobachtet wird.

Die Operation.

Die Exostosen werden durch einen Quer-, Längs-, Bogen-, Lappen- oder Kreuzschnitt — |) ↄ ⌊ + oder durch zwei parallele Schnitte | | ⎽ blossgelegt, je nach Gestalt, Ausdehnung und Sitz, wobei von vorn herein auf den Verlauf von Muskeln, Nerven und Gefässen Rücksicht genommen wird. Sind die Weichtheile über der Exostose entartet oder verwachsen, so umgeht man sie mit zwei elliptischen Schnitten () und trägt sie ab. Ebenso bei starker Ausdehnung derselben. Wichtige Organe werden präparirt oder zur Seite geschoben, Muskeln müssen zuweilen auch durchschnitten werden, nur geschehe dies möglichst parallel den Fasern derselben.

Zur Knochenabtragung benutzt man gewöhnliche Stichsägen (Langenbeck), Messer- und Blattsägen (Bruns und Velpeau), Brückensägen (Roux), jenachdem die Tumoren gestielt oder nicht gestielt, spongiös oder compact sind; die gestielten werden mit der Liston'schen oder einer andern schneidenden Zange (Huguier) oder mit der Kettensäge (Wutzer) abgetragen. Chassaignac bedient sich der Martin'schen Glockensäge, Regnoli und Moreau des Meissels und Hammers, Emmert und van der Meer der Trepankrone, Jaeger des Osteotoms.

Gestielte Exostosen werden über dem Niveau des eigentlichen Knochens abgetragen, platt aufsitzende mit Entfernung einer oberflächlichen Knochenschichte, die entweder mit dem Osteotom oder der Trepankrone umschrieben, oder mittelst der flach aufgesetzten gewöhnlichen Säge oder durch zwei schief von beiden Seiten in die Tiefe dringende Sägeschnitte (Bruns und Cooper) oder durch einen mehr oder weniger convexen Ausschnitt mittelst der Glockensäge oder durch die Raspelsäge ausgeschnitten wird. Dupuytren und einige andere Autoren wenden noch das Glüheisen auf die Knochenfläche an, was mir vollkommen überflüssig zu sein scheint. Bei tiefer dringenden Exostosen kann man genöthigt sein, die Markhöhle zu eröffnen, und die Geschwulst radi-

1) Dass die Operationen mit Eröffnung der Markhöhle nicht absolut ungünstig sind, beweisen die Fälle von Adelmann und Langenbeck.

cal zu entfernen. Dadurch wird also die Resection eines Stückes aus der ganzen Dicke einer Knochenwand gemacht, wofür die Prognose keineswegs günstig ist. Den Uebergang von dieser Art von Resection zur Abtragung eines Stücks aus der ganzen Dicke eines Knochens bildet folgender Fall von Langenbeck:

Ein 7jähriges Mädchen trug eine Exostose am humerus, welche den Knochen mit breiter Basis umfasste. Schnelles Wachsthum. • Operation: Längenschnitt, Abtragung des prominirenden Theils der Geschwulst mit der Stichsäge, wodurch schon die Markhöhle blossgelegt wurde. Resection des Rests der Geschwulst mit der Knochenscheere, so dass nur eine schmale Knochenbrücke übrig bleibt. Starke Entzündung und Eiterung. Exfoliation eines langen Knochensplitters. Nach 7 Wochen vollkommene Brauchbarkeit des Arms und Knochenersatz.

Ein Stück aus der ganzen Dicke des Knochens wird resecirt, wenn die Exostose die ganze Dicke des Knochens durchdringt, so bei den nach innen und aussen prominirenden Exostosen der platten Knochen, so bei den Periostosen der Röhrenknochen.

Wutzer operirte einen 19jährigen Mann an exostosis eburnea ulnae. Dieselbe sass in der Mitte des Knochens, der spindelförmig aufgetrieben war, zeigte eine sehr harte Beschaffenheit und wuchs continuirlich. Wutzer entblösste sie durch einen Längenschnitt und resecirte mittelst der Kettensäge das ganze Mittelstück. Heilung. Gebrauchsfähigkeit des Gliedes nach 3 Jahren constatirt. Knochenersatz nicht vorhanden, sondern feste, fibröse Verbindung.

Die Resection eines ganzen Knochens wegen Exostose kommt bei kurzen oder kleinen langen Knochen in Anwendung, wenn der Tumor dieselben ganz oder zum grösseren Theil einnimmt. Am ersten wäre dies denkbar bei Mittelfuss- und Mittelhandknochen, bei den Phalangen der Finger und Zehen, und bei den Gesichtsknochen, welche nicht allzuselten der Sitz von Exostosen sind.

Resection bei Nekrose.

Resectionen aller Art sind wegen Nekrose gemacht worden von der Abtragung einer oberflächlichen Schichte zur Entfernung von Sequestern an bis zur Exstirpation ganzer Knochen. Operation der Nekrose im engeren Sinne ist die Abtragung einer Knochenwand oder Knochenschicht zur Extraction von Sequestern. Die erste Operation der Art, von welcher wir wissen, machte Abulcasis im 16. Jahrhundert; 1782 empfahl und übte sie David; in neuerer Zeit hat Bernhard Heine zur Verbreitung und Erleichterung derselben viel beigetragen, jetzt wird sie von beinahe allen Chirurgen namentlich Deutschlands und Englands ausgeübt. Bei circum-

scripter oberflächlicher Nekrose ist ein operativer Eingriff nicht angezeigt, indem es von grösster Wichtigkeit, dass die zurückbleibende Knochenfläche sich erst mit Granulationen bedeckt habe, ehe sie entblösst werde. Dadurch wird sowohl der Pyämie als der Verjauchung des Knochenabschnitts und der Entzündung seiner Venen vorgebeugt. Wie günstig selbst an den Schädelknochen eine oberflächliche Sequesterbildung ohne allen operativen Eingriff endigt, beweist folgender Fall, den ich als Assistenzarzt der chirurgischen Klinik zu Erlangen beobachtete:

Ein 4jähriger Knabe wurde in der Art überfahren, dass ein schweres Hinterrad über seinen Kopf hinwegging. Unmittelbar darauf bekam der Knabe Würgen und Brechreiz. Nach 10 Stunden wurde derselbe in die Klinik gebracht. Die 8 Zoll lange, 3½ Zoll breite, klaffende von Schmutz und Steinchen verunreinigte Wunde erstreckte sich vom Stirn- über das Seitenwandbein bis über das Occiput. Das Pericranium war in kleinem Umfange abgetrennt, der Schädel unverletzt. Vereinigung der Wunde durch Heftpflaster, kalte Ueberschläge. Delirien. Blutegel. Besserung. Theilweise Anheftung der Kopfschwarte, gute Granulationen. Das seines Periosts beraubte Knochenstück wird missfarbig, zeigt Injection von rosenrothen Gefässen an seinen Grenzen, wird nach und nach von einer Seite her etwas in die Höhe gehoben. Beinahe 4 Wochen nach dem Unfall Verschlimmerung des Allgemeinbefindens und der Eitersecretion. Kalomel. Besserung nach wenigen Tagen. Bei mässiger Eiterung heilte der Substanzverlust in den Weichtheilen durch Granulationen, indess sich nach 2½ Monaten ein zackiger Sequester aus der äusseren Knochentafel des Schädels abstiess.[1])

Ganz anders haben wir uns bei interner Nekrose zu verhalten, sei dieselbe concentrisch oder central. In beiden Fällen verläuft der Process der Ostitis und Endostitis vorzüglich in den tieferen Knochenschichten und bahnt sich erst nachträglich einen Weg zu der Oberfläche des Knochens. Das Endresultat derselben ist dort die Abstossung eines grösseren oder kleineren, breiten oder schmalen, dünnen oder dickeren Knochenstücks, hier die Entstehung einer oder mehrerer, meist enger, zuweilen grösserer Oeffnungen von rundlicher Gestalt, welche an Röhrenknochen gewöhnlich in einer der Längsachse des Knochens parallelen Linie oft nahe bei einander liegen. Als Indication eines operativen Eingriffs gilt allgemein die Nachweisbarkeit eines beweglichen Sequesters, der durch die vorhandenen Oeffnungen nicht entfernt werden kann. Es fragt sich nur, ob nicht schon früher und durch welche Umstände die Operation der Nekrose angezeigt sein kann. Die Ansicht, dass schon früher ein operativer Eingriff gefordert sei, habe ich (Prag. Vierteljahrschr. Bd. XXXI 1856. S. 10) schon vor längerer Zeit, ebenso Maisonneuve (Gaz. d. hôp. 1850. 24. Sept. p. 481) und neuerdings Stadelmann (a. a. O.) ausgespro-

1) O. Heyfelder, das chirurg. und Augenkranken-Klinikum zu Erlangen. Prag. Vierteljahrsschr. Bd. XXXI.

chen. Ein Sequester kann beweglich sein, ohne dass es uns gelingt, dies nachzuweisen, und kann vollständig losgetrennt sein, ohne gleichzeitig beweglich zu sein, indem er durch Knochenneubildung oder durch Exsudatmassen festgehalten wird. Gleichwohl liegt er in beiden Fällen als fremder Körper im Innern des Knochens und hindert die Heilung des Processes. Seine Entfernung ist daher nothwendig. Wir besitzen nicht immer feste Zeichen seiner Beweglichkeit, wir haben aber die Analogie und gewisse Anhaltspunkte, unser Handeln darnach einzurichten. An oberflächlichen Sequestern können wir die Dauer des Abstossungsprocesses und die begleitenden Erscheinungen einiger Maassen beobachten und daraus entnehmen, dass dünnere Sequester in 2—3, dickere in 3—5 Monaten abgestossen zu werden pflegen. Ferner können wir aus der Entstehung der Knochenfisteln auf einen entsprechenden Fortschritt in der tieferen Schicht der Knochen schliessen und annehmen, dass die Energie und Dauer des Processes, welche hinreichte, diese Oeffnungen auf Kosten der Knochensubstanz hervorzubringen, auch in der Tiefe ähnliche Zusammenhangstrennungen gesetzt haben möge. Es ist daher der Satz aufzustellen, dass man nach jahrelanger stets, nach mehrmonatlicher Dauer der Nekrose unter gewissen Verhältnissen operiren solle, ob ein beweglicher Sequester nachweisbar sei oder nicht. Die eine Operation fordernden Nebenumstände sind eine im Verhältniss zu dem Kräftemaass des Kranken profuse, das Leben bedrohende Eiterung und im Verhältniss zur Eiterung zu enge äussere Fistelöffnung. Durch letzteres Verhalten tritt die necrosis interna in dieselbe Kategorie mit dem Knochenabscess. Falls wir keinen Sequester zu entfernen finden sollten, tragen wir durch Ausschneiden einer Wand der Eiterhöhle und durch Herstellung eines freien Abflusses des Eiters zur Beschleunigung der Heilung bei. Die Nekrose war eines der Leiden, welche in Erlangen am häufigsten zur Beobachtung kamen[1]), und

1) Mein Vater und ich haben theils jeder für sich, theils zusammen 25 Operationen der Nekrose gemacht, alle mit glücklichem Erfolg, mit kaum nennenswerthen Folgeerscheinungen und rascher Heilung. Ganz ebenso verhielten sich die derartigen Operirten, die ich in Prag, Wien, Berlin, Paris und London zu beobachten Gelegenheit hatte. Im Februarheft der Med. times and gazette 1857 findet sich eine Zusammenstellung der innerhalb eines Jahres in den Londonern Spitälern gemachten Operationen der Nekrose. Es waren 43 Fälle, von denen 11 die tibia, 6 das femur, 7 den humerus, 4 den radius, 1 das isehium, 6 die ulna, 2 das Sternum, 6 den Unterkiefer betrafen. 41 Fälle endigten mit Heilung, 2 lethal. Der erste gehört Hawkins an. Nekrose des Oberschenkels, Operation, Pyämie, Tod. Der zweite wurde von Fergusson operirt. Necrosis sterni. Operation. Abseess im Mediastinum. Tod nach 3 Monaten. In Nr. 53 der Deutschen Klinik 1850 habe ich eine Krankengeschichte publicirt von einer Resection des humerus, Extraction eines 3″ langen Sequesters und darauf folgender Lähmung des N. radialis. Heilung durch Elektrogalvanismus. Die von uns operirten Fälle betrafen 16 Mal die tibia, 5 Mal das femur, 3 Mal den Oberarm, 1 Mal das Sternum.

meine Erfahrung hat mir bewiesen, dass man nach 9—12 monatlichem Bestehen der Nekrose stets ein grösseres oder kleineres Stück abgestorbenen Knochens vorfindet und durch die Operation immer die Heilung oder wenigstens die Sequesterbildung beschleunigt. Um so weniger darf man zaudern, eine ungefährliche, meist heilsame Operation in möglichster Ausdehnung anzuwenden. Die Heilung erfolgt, indem sich die Wände der geöffneten Knochenhöhle mit Granulationen bedecken, die von der Tiefe her allmälig verknöchern. Die Operation der Nekrose kann an allen Knochen des Skeletts gemacht werden.

Das operative Verfahren.

Die Incision der Weichtheile geschieht nach allgemeinen Regeln. Die Fistelöffnungen werden möglichst in die Schnittlinie gezogen, wenn ihre Ränder infiltrirt, indurirt sind, mittelst gebogener Schnitte umgangen und excidirt. Boyer umgab stets die Fistelöffnung mittelst zweier halbmondförmigen Schnitte und trug das zwischenliegende Hautstück ab. Entstand eine stärkere Blutung, so legte er einen trocknen Verband an und vollendete erst den andern Tag die Operation. Jetzt denkt Niemand mehr daran, unnöthiger Weise einen so bedeutenden Substanzverlust zu setzen. Die Blutung wird durch Unterbindung oder Kälte gestillt, die Lappen mittelst stumpfer Haken auseinander gehalten und nun eine genaue Untersuchung des Sequesters und seiner Beweglichkeit mittelst Inspection, Finger und Bell'scher Sonde, so wie des ganzen Knochens vorgenommen, hierauf zur Knochenabtragung geschritten. Bei dieser handelt es sich entweder um Erweiterung der vorhandenen Oeffnung oder um Abtragung einer Knochenbrücke zwischen zwei Oeffnungen oder nebst dem um Zerstückelung des Sequesters. Eine schmale Brücke, eine dünne Knochenschicht kann nach dem Vorgange der Engländer mit einer schneidenden Zange abgetragen werden, deren eine Branche man von der Kloakenöffnung aus unter die zu durchschneidende Knochenparthie einführt. Die Trepankrone eignet sich, concentrisch um eine vorhandene Oeffnung aufgesetzt zu werden, weniger zur Resection einer Knochenbrücke zwischen zwei Oeffnungen oder zur Abtragung einer ausgebreiteten Fläche, indem die Zugänglichkeit dem bedeutenden Substanzverluste nicht entspricht. Wo mehrere Trepankronen nebeneinander gesetzt werden müssen, erhält man statt gerader Linien vorspringende Winkel ⌒⌒⌒ als Begrenzung des Substanzverlustes. Am besten bedient man sich des Osteotoms, der Stichsäge oder einer Messersäge mit convexer Schneide. Zur Extraction des Sequesters wendet man Kornzangen und Knochenzangen aller Art an; Meissel und die als Hebel gebrauchte Bell'sche Sonde dienen zur Lösung und Entfernung des Sequesters. Ist er von unverhältnissmässiger Breite oder Länge, so schneidet man ihn in einer von beiden

Richtungen durch und entfernt ihn in zwei oder mehreren Stücken. Die Untersuchung mit Finger und Sonde weist das Vorhandensein oder die Abwesenheit anderer rauher Stellen nach. In letzterem Falle ist die Operation als vollendet anzusehen. Der Substanzverlust wird mit Ceratlappen oder Charpie bedeckt oder die Weichtheilwunde möglichst vereinigt und mit einem Verband umgeben. Der Fortschritt der Heilung wird durch feuchte Wärme befördert, welche in der Gestalt des lauen Wasserbades, der irrigations perpetuels oder auch von Kataplasmen zweckmässig angewandt wird.

Ist ein Knochenabschnitt oder ganzer Knochen in seiner ganzen Dicke abgestorben, so wird derselbe aus seinem Zusammenhange mit den Weichtheilen und dem übrigen Skelett getrennt und etwaige Rauhigkeiten und Vorsprünge der zurückbleibenden Knochenflächen geebnet z. B. Abschnitte der Kiefer-, der Röhrenknochen oder der ganze Ober- oder Unterkiefer[1]), ganzer Diaphysen[2]) oder der Totalität[3]) der Röhrenknochen.

Hat die Nekrose sich auf das Gelenkende eines Knochens beschränkt, sind Zusammenhangstrennungen auf der Gelenkfläche selbst, in Folge dessen Gelenkentzündung, Eitererguss oder Prominenz eines Sequesters in die Gelenkhöhle eingetreten, so ist die partielle oder totale Gelenkresection durch die Nekrose indicirt.

Die Operation des Knochenabscesses.

Der Knochenabscess giebt ebenfalls Indicationen zur Anbohrung und zur wirklichen Resection des Knochens. Dieses Leiden ist sowohl von Caries als Nekrose verschieden, wenn es schon schliesslich mit beiden complicirt werden kann. Der Knochenabscess entsteht acut unter der Ostitis ähnlichen Erscheinungen. Er geht stets aus einer solchen hervor und zwar in Folge von Syphilis (3 Mal unter 12 mir genauer bekannten Fällen) oder von einem Trauma. Am häufigsten sind die langen Röhrenknochen, zumal der unteren Extremität, afficirt, vor Allem die Tibia (10 Mal unter 12 Fällen.) An diesen Knochen sind die Diaphysen an ihrem Uebergange in die Epiphysen und zwar das der Centralhöhle zunächst liegende spongiöse Gewebe oder das Endostium gewöhnlich der

---

1) Vergl. J. F. Heyfelder, Amp. u. Resect. S. 107—119 und Carnochou, Gaceta medica de el correo de Ultramac. 1853. S. 237.

2) Ridemanns, Gaz. des hôp. 1849.

3) Wilms, Deutsche Klinik a. a. O.

Sitz des Abscesses. Der Abscess enthält guten Eiter oder seröses Exsudat mit Eiterflocken, ist von platten, mit Granulationen bedeckten Wänden umgeben, der Knochen der Umgebung entweder unverändert, höchstens hyperämisch oder er ist osteoporotisch erweicht und beträchtlich aufgetrieben. Die Osteoporose und Geschwulst kann sich auf grössere Abschnitte des afficirten Knochens ausdehnen. Der Abscess besteht entweder Jahrelang abgekapselt im Knochen unter Nachlass oder Intermittenz und zeitweiliger Remission der entzündlichen Erscheinungen oder er schreitet fort, schmilzt das benachbarte Knochengewebe und perforirt. Die Perforation hat entweder statt nach der Markhöhle zu, wodurch diese ganz mit Eiter angefüllt und necrosis interna veranlasst werden kann, wie in dem Fall von Stadelmann (siehe weiter unten). Oder der Eiter bahnt sich nach der Epiphyse zu einen Weg nach aussen (vergl. Fig. B) oder in das Gelenk. Die Perforation nach der Knochenoberfläche endet durch Fistelbildung in den Weichtheilen mit Ergnss des Eiters nach aussen; oder durch Phlegmone der Weichtheile mit Tod, wenn nicht eine Amputation noch Rettung bringt. Die Durchbohrung der Gelenkfläche hat Eiterergnss in das Gelenk zur Folge mit Entzündung, Caries und lethalem Ausgang oder einer verstümmelnden Operation. Die Perforationen in verschiedenen Richtungen können gleichzeitig vorkommen. Die heftigen, jahrelangen Schmerzen oder die entkräftende Eiterung führen ebenfalls den Tod herbei. Medicamentöse Behandlung ist resultatlos, um so günstiger wirkt die operative. Um zum Knochen zu gelangen, durchschneidet man die Weichtheile nach den allgemein gültigen Normen und zieht vorhandene Fistelöffnungen in den Bereich der Schnitte.

Fig. B. Knochenabscess des Oberschenkels an dessen unterem Abschnitt.

1) Verfahren zur Eröffnung des Knochenabscesses.

Wie der Abscess der Weichtheile geöffnet wird, wie man dem zwischen Periost und Knochen liegenden Abscess durch tiefe Einstiche Ausfluss verschafft, so muss auch der Knochenabscess auf operativem Wege entleert werden. Dazu bedarf es der Durchbohrung oder besser Abtragung des Knochens. Sir Benjamin Brodie[1]) bediente sich dazu der Trephine, Hutton[1]) und Hamilton[2]) eines Drillbohrers und erweiterten die Oeffnung, wenn nöthig, mit

1) Dublin. med. journal: Hamilton on Abscess of bone. 1856. Bd. 22. S. 17.
2) Ebenda S. 20.

dem Meissel. Die Abtragung eines Stückes aus der ganzen Dicke des Knochens, wenn der Abscess central ist, aus einer oberflächlichen Schichte, wenn die Abscesshöhle schon Fortschritte gegen die Peripherie gemacht hat, erscheint rathsam zu ungehinderter Entleerung des Eiters, kann mit dem Osteotom oder einer kleinen Trepankrone gemacht werden und ist ziemlich identisch mit folgendem Verfahren.

2) Verfahren bei fistulösem Marksabscess.

Da eine enge Fistelöffnung dem Eiter keinen gehörigen Abfluss verschafft, bei einer solchen Heilung nicht eintritt (das Leiden hat in einzelnen Fällen 9—18 Jahre bis zur Heilung durch Operation oder bis zum Tod bestanden), das Leben aber gefährdet oder schliesslich nur durch verstümmelnde Operationen zu erhalten ist, so muss die Knochenfistel mit ihren Rändern oder die ganze obere Wand des Abscesses abgetragen werden. (Petit, Klose, Stadelmann.) Klose und Petit bedienen sich hierzu einer oder mehrerer Trepankronen, deren sie je eine auf eine Fistelöffnung aufsetzen. Im Falle mehrere Fistelöffnungen nahe bei einander liegen, würde ich vorziehen, dieselbe durch einige Schnitte mittelst des Osteotoms zu umgehen. Bei Degeneration der Abscesswände müssten diese mittelst des Meissels, der Heine'schen Raspelsäge oder des Osteotoms möglichst abgetragen werden. Die nächste Folge der Operation pflegt zwar bedeutende Entzündung zu sein, welcher wir jedoch durch Eisüberschläge oder das permanente Anfangs kalte dann laue Wasserbad zu begegnen vermögen. Aber indem man durch Resection der oberen Wand des Abscesses dem Eiter freien Ausfluss verschafft, indem man bei der Abtragung der Abscesswände die Geschwürflächen in frische Knochenwundflächen verwandelt, erzielt man in den meisten Fällen eine sichere und oft unglaublich schnelle Heilung. In 7 Fällen, die in dieser Art operirt wurden, erfolgte Heilung, in einem schon nach 14 Tagen. Sogar kehrt der osteoporotische, zuweilen blasig aufgetriebene Knochen gewöhnlich auf sein normales Volumen zurück. Dies ist jedoch nicht so stabil der Fall als Klose annimmt. Hamilton[1]) beobachtete wenigstens einen Fall, wo nach Punction der Tibia Heilung eintrat, der Knochen aber aufgetrieben blieb.

Die partielle oder totale Gelenkresection ist durch Knochenabscess angezeigt, wenn derselbe bei Beschränkung auf ein Knochenende zur Perforation in die Gelenkhöhle neigt oder wirklich durchgedrungen ist. Die Diagnose eines solchen Verhaltens ermöglicht bei Fistelöffnung die Untersuchung mit der Sonde, oder die vorhergehende Operation oder die plötzlich hinzutretenden Symptome von Eitererguss in das Gelenk

1) a. a. O. S. 10.

und von Gelenkentzündung. Bei den Gelenken der unteren Extremitäten contraindicirt eine weitere Ausdehnung des Processes auf die Diaphyse eine Resection in höherem Grade als bei denen der oberen Extremitäten.

J. L. Petit[1]) resecirte bei einem centralen, syphilitischen Abscess der Tibia die obere Wand in grosser Ausdehnung, indem er 4 Trepankronen aufsetzte und die zurückgebliebenen Knochenbrücken ebenfalls abtrug. Heilung.

Jüngken nahm ein $3\frac{1}{2}$'' langes Stück aus der vorderen Wand der Tibia mit gleich günstigem Erfolg weg.

Ebenso guten Ausgang hatten die Operationen von Brodie[2]), Macfeelane[3]) und Maisonneuve.[4])

Hamilton[5]) beobachtete einen acuten syphilitischen Marksabscess bei einer jungen Frau an der Tibia. Nachdem er die bestehende kleine Fistelöffnung mittelst des Meissels vergrössert hatte, trat Heilung in 14 Tagen ein.

Ebenso lehrreich und beweisend sind die Fälle von Knochenabscess, welche nicht rechtzeitig durch Resectionen geheilt wurden und zur Amputation oder zum Tode führten:

Stanley[6]) beobachtete einen Kranken, bei dem ein fistulöser Abscess der Tibia während 12 Jahren bestand. Es wurde keine Resection gemacht. Es erfolgte hektisches Fieber und die Amputation wurde nöthig.

Stadelmann[7]) berichtet von einer 50jährigen Frau, die 9 Jahre lang einen sehr ausgedehnten Markabscess des femur getragen. Als nach 7jähriger Dauer des Leidens S. sie in Behandlung bekam, war einerseits der Process so weit ausgedehnt, dass eine Resection oder selbst Amputation nicht mehr am Platze war, andererseits die Kranke so heruntergekommen, dass eine Exarticulation des Oberschenkels nicht gewagt werden konnte. Sie starb, nachdem eine rationelle Behandlung ihr zeitweilige Besserung verschafft und ihr Leben 2 Jahre lang gefristet hatte.

Die Weichtheile waren durch zwei vom unteren Ende des femur bis zur Mitte heraufsteigende Fisteln durchzogen. Diese entsprangen nach unten aus einem Eitersack, welcher durch eine 1'' breite $1\frac{1}{2}$'' lange Oeffnung über den Condylen mit der Centralmarkhöhle communicirte.

Die Abscesshöhle reichte bis über die Mitte des Knochens, war an einzelnen Stellen blasig ausgedehnt, enthielt mehrere Sequester (also consumtive Nekrose). Keine Knochenneubildung, keine rauhen Wände, sondern mit Granulationen ausgekleidete Abscesswände.

Hamilton[8]) sah folgenden Fall: Ein junger Mann mit sehr intensiver Kniegelenkentzündung, starker Geschwulst und grosser Schmerzhaftigkeit wurde im Richmondhospital aufgenommen. Die Diagnose wurde auf Eiter im Gelenk und Ulceration der Knorpel gestellt, und amputirt. H. fand das Gelenk mit

---

1) Gerdy, Arch. gén. d. méd. 1853.

2) Hamilton a. a O. und Stanley a. a. O. S. 16 u. 47.

3) Gerdy a. a. O.

4) Gaz. d. hôp. 1855. Nr 5.

5) a. a. O. S. 12.

6) a. a. O.

7) Bemerkungen zu der Lehre von der operativen Behandlung der Nekrose von Dr. H. Stadelmann. Nürnberg 1859.

8) a. a. O. S. 20.

Eiter gefüllt, die Synovialmembran intensiv entzündet, die Knorpel vielfach vereitert. Als Ausgangspunkt des Leidens ergab sich ein Abscess in dem Gelenkende der Tibia, der durch eine unregelmässige Oeffnung mit der Gelenkhöhle communicirte. Damit stimmte auch die Krankengeschichte, nach welcher das Knie früher nicht geschwollen war, sondern nach langem dumpfem Schmerz in der Tibia war plötzlich unter heftigen Fiebererscheinungen und grossen Schmerzen die Kniegeschwulst aufgetreten. Hier lässt sich fragen, ob bei solchem Verhalten die Kniegelenkresection nicht besser am Platze gewesen wäre.

Resection bei Epiphysenabtrennung.

Die Abtrennung der Epiphysen indicirt zuweilen eine mehr oder weniger ausgedehnte Resection und schliesst sich in dieser Beziehung theils an den Knochenabscess, theils an die unvereinigt gebliebenen Fracturen an. Wenn eine Epiphysenabtrennung nach langer Dauer durchaus nicht zur Heilung tendirt, wenn sich dieselbe in einen fistulösen Knochenabscess verwandelt hat oder wenn die Knochenflächen von Periost entblösst, wenn sie cariös oder nekrotisch geworden sind, so ist deren Abtragung auf operativem Wege angezeigt. Complication der Epiphysenabtrennung durch eine Weichtheilwunde, zumal mit Dislocation und Vorfall eines Fragmentes, indicirt nach Analogie complicirter Fracturen die Resection des prominirenden Knochenendes.

Unter Benutzung der vorhandenen Zusammenhangstrennungen legt man einen Schnitt möglichst in der Achse des Gliedes an und trägt mit Meissel, Knochenzange, Ketten- oder Stichsäge die Knochenfläche ab und zwar so weit als er erkrankt oder seiner Beinhaut beraubt ist. Verband und Nachbehandlung sind dieselben wie nach einer complicirten Fractur; der Erfolg nach den bisherigen Erfahrungen sehr gut.

In der chirurgischen Klinik zu Erlangen beobachtete und behandelte ich einen 15jährigen Bäckerlehrling von scrophulösem Habitus, der an Abtrennung der oberen Epiphyse des humerus litt. 2 Fistelöffnungen entleerten guten Eiter, die Consolidation erfolgte nicht, die Sonde drang auf blosse Knochenflächen. Mit Hülfe einer Längsincision wurde endlich die eiternde Knochenpartie blossgelegt, mit Meissel und Knochenzange die vom Periost entblössten Knochentheile sammt einem Sequester entfernt, worauf in kürzester Zeit Consolidation und dauernde Heilung erfolgte.

J. F. Heyfelder operirte im October 1858 wegen Abtrennung der Epiphysen unter ganz eigenthümlichen Verhältnissen. André Petroff, 10 Jahre alt, ohne in die Augen fallende Zeichen von Scrophelsucht, fiel beim Stelzengehen gegen einen Stein, wobei hauptsächlich die obere Parthie des rechten Unterschenkels und das Knie die Gewalt des Falles traf. Der Knabe rallte sich auf

und konnte noch ohne Unterstützung gehen, wiewohl unter Schmerzen, die in den nächsten 24 Stunden sich steigerten, wozu eine diffuse Röthe, Geschwulst, Frost und Fieber sich gesellten. Wie lange diese Erscheinungen angedauert, ob etwas zu ihrer Linderung geschehen oder nicht, konnte nicht ermittelt werden. Unter dem Knie bildete sich ein Abscess, der von selbst zum Aufbruch kam und viel Eiter entleert haben soll. Erst jetzt wurde der Kranke ins Hospital für kranke Kinder gebracht. Am Tage darauf, am 18. October, fand Prof. Heyfelder unmittelbar unter dem Knie auf der vorderen Parthie, etwas mehr nach innen zu, eine $2^1/_2$" lange, $1^1/_2$" breite Zusammenhangstrennung der Weichtheile, das obere Drittel der Tibia blossliegend und seines Periosts nach allen Richtungen beraubt. Ueber diese Grenze hinaus war es vorhanden, hing mit dem Knochen sogar fest zusammen und erschien merklich verdickt. Durch eine Rinne war die Epiphyse von der Diaphyse getrennt, diese letztere etwas aus ihrer natürlichen Stellung verrückt und mehr in die Abscessöffnung prominirend. Extensionen und Rotationen liessen keine Crepitation wahrnehmen. Der Versuch, das untere Knochenstück in seine natürliche Lage zurückzuführen und so zu erhalten, misslang. So wurde denn die Tibia in ihrer ganzen Dicke, so weit sie vom Periost entblösst war, mittelst der Kettensäge resecirt. Dies geschah, nachdem das ganze obere Drittheil der Tibia nach allen Richtungen freigelegt worden. Dabei konnte man sich überzeugen, dass die fibula gesund, die Muskelinterstitien aber sämmtlich von Eiter erfüllt waren. Nach Reinigung der Wunde ward sie mit einem Ceratlappen bedeckt, das Glied auf ein Spreukissen gelagert. Mit dem Tage der Operation trat Nachlass des Fiebers und der Eiterung ein. Es erfolgte eine sehr schnelle Heilung und Reproduction des abgetragenen Knochenstücks (dessen spongiöses Gewebe entzündet und mit Eiter infiltrirt gefunden worden war). Am 12. December waren die Weichtheilwunden beinahe ganz geheilt und konnte der Knabe die Extremität ohne Mühe aufheben. In Bezug auf Form und Umfang wich sie kaum von der gesunden Extremität ab.

Resection bei Knochenbrüchen.

Bei Fracturen findet die Resection unter dreierlei Bedingungen ihre Anwendung. Die Resection in der Continuität 1) bei frischen complicirten Fracturen, 2) bei unvereinigt gebliebenen oder fehlerhaft geheilten und endlich 3) die Resection in der Contiguität bei comminutiven oder complicirten Fracturen der Gelenkenden.

Die Resection in der Continuität bei frischen, complicirten Fracturen wird gemacht, wenn die Knochenenden die Weichtheile durchdrungen haben und ihrer Beschaffenheit nach sich entweder zur Reposition oder zur Heilung nicht eignen, d. h. wenn sie ganz oder theilweise vom Periost entblösst, spitzig, zackig, zermalmt, der Sitz fremder Körper oder mechanisch irreponibel sind. Wenn ferner ein Fragment ohne die äussere Haut zu verletzen in die Weichtheile eingedrungen ist

und dadurch entweder nicht reponirt werden kann oder gefährliche Folgeerscheinungen veranlasst, muss die Resection ebenfalls gemacht werden. Wenn ein scharfes, zackiges Fragment durch den Ueberschuss der fracturirenden Gewalt dergestalt in die Muskeln getrieben wurde, dass es aus deren Gewebe durch die gewöhnlichen Mittel nicht gelöst werden kann, dass hierdurch eine heftige Entzündung und Eiterung mit Sicherheit zu erwarten steht, ist die Incision, die Abtragung und Reposition des Fragments, die Excision der lacerirten Weichtheile angezeigt. Das Fragment kann in ein Gefäss oder ein anderes wichtiges Organ eingedrungen sein, was sich im ersten Fall durch eine schnell entstehende fluctuirende, bei Arterien vielleicht alsbald pulsirende Geschwulst, im zweiten durch Functionsstörung kundgiebt. In solchen Fällen kann die Resection des Fragmentes geradezu lebensrettend sein und muss, wenn immer möglich, versucht werden. Ein Grundsatz, der für eingedrungene Fragmente ins Gehirn, ins Rückenmark längst anerkannt ist, der aber auch für die Gefässe, für die Brust- und Beckenorgane mit gleichem Recht in Anspruch genommen werden kann.

Während meines Aufenthaltes in Paris sah ich auf Nélaton's Klinik folgenden Fall lethal enden, der durch eine Resection gewiss zu retten gewesen wäre.

Ein kräftiger Mann mittleren Alters stürzte von einem mässig hohen Baume herab und zwar auf das Perineum. In dem Augenblicke, als er sich von der Erde erhob, fühlte er einen krachenden Ton im Innern des Beckens und gewahrte gleich darauf, dass er Blut aus der Urethra verliere. Er erreichte sein etwa hundert Schritt entferntes Haus zu Fuss ohne besondere Mühe. Harnverhaltung, die am folgenden Tage nachlässt. Erst nach einer Woche aufs Neue retentio urinae und zunehmende Schwierigkeit beim Katheterisiren. Nach 4 Wochen Aufnahme in Nélaton's Klinik. Eine Fractur des absteigenden Astes des Schambeins ward constatirt. Das obere Bruchende ragte nach vorn von einer mässigen Geschwulst der Weichtheile umgeben. Das untere Fragment ragte in die Urethra hinein, die dadurch und durch die consecutive Geschwulst impermeabel ward. Ein Einschnitt in der Richtung des ramus descendens ossis pubis, Urethrotomie nach Syme, Resection des unteren Fragments, Einlegung eines Katheters bis zur Heilung würden hier lebensrettend gewirkt haben. Obgleich die Diagnose von dem trefflichen Kliniker sehr genau constatirt worden, entschloss er sich nicht zur Resection, sondern machte den Blasenstich über der Symphyse. Tod durch eiterige Peritonitis in Folge von Urinerguss ins Cavum peritonei. Vergl. Oscar Heyfelder, Ueber falsche Wege, ein Beitrag zur Pathologie der Harnwerkzeuge. Breslau 1854.

Contraindicirt sind die Resectionen bei Ausdehnung der Fracturen bis über die Gelenkenden, bei Zerstörung oder derartiger Verletzung der Weichtheile, dass eine Erhaltung derselben nicht möglich ist, bei Verwundung oder Trennung der Hauptgefässe und Nerven, bei beginnender Gangrän und bei Zeichen von Trismus.

Eine 60jährige Frau erlitt bei einem Falle auf einer steilen Treppe eine com-

plicirte Fractur der Tibia und Fibula, wenige Zoll über dem Tibiotarsalgelenk. Nachdem erst der Bader des Ortes, dann ein sogenannter Einrichter die Reposition und Behandlung versucht, bekam ich die Kranke zu sehen. Das obere Bruchende der Tibia ragte mehrere Linien weit aus der $2\frac{1}{2}$" langen Querwunde, war ganz von seinem Periost entblösst, an seiner Bruchfläche mit Granulationen bedeckt, welche auch die Tiefe der Wunde ausfüllten. Gangränescenz des Knochens und der Hautränder der Wunde. Unter diesen Verhältnissen machte ich die amputatio cruris mit Flageoletschnitt. Anfangs Wohlbefinden; Tod durch Pyämie nach 10 Tagen.[1]) Ohne die Complication der beginnenden Gangränescenz der Wunde wäre die Resection der Tibia in continuitate in diesem Falle angezeigt gewesen, wenigstens zur Zeit als die Kranke in meine Behandlung trat. Ob die Tibia von Anfang an so weit aus der Wunde vorstand, vom Periost entblösst und irreponibel war, lässt sich nicht entscheiden; da das Hin- und Herfahren auf Leiterwagen in Entfernungen von mehreren Stunden und die Manipulationen ungeschickter Hände jedenfalls zur Verschlimmerung des Zustandes beigetragen hatten. Ein ganz ähnlicher Fall aus der Klinik Günthers[2]) von Anfang an in günstige Verhältnisse und vor Allem in rationelle Behandlung versetzt, endete mit Heilung ohne einen operativen Eingriff.

Ein 25jähriges Mädchen fiel von einer Leiter und erlitt eine complicirte Fractur des Unterschenkels. Die Tibia prominirte aus der 2" langen Wunde. Starke Blutung. Reposition gelingt leicht. Darauf starker Schmerz, Fieber, Schüttelfrost. Starke Eiterung. Herstellung.

In der chirurgischen Klinik zu Erlangen[3]) wurde ein 23jähriger Bauer an einfacher Fractur des rechten und complicirter des linken Unterschenkels behandelt. Er war von einem schweren Wagen überfahren worden. Reposition. Starke Eiterung. Abstossen eines nekrotischen Stückes der Tibia am 30. Tage. Heilung mit geringer Verkürzung links nach 6 Wochen.

Die Resection bei frischen Fracturen ist die älteste Form, in welcher die Resection angewandt wurde. Von Hippokrates, Galen, Celsus geübt und gelehrt, von Paré aus der Vergessenheit gezogen, haben seit Mitte des vorigen Jahrhunderts Guignère, Diebold, Sylvestre, Evans, Beland, Viol, Gräfe, Textor, Jäger, Heine, Fricke, Vogel, Paul, Heyfelder, Beck, Baudens, Rothmund, Robert, Metz, Velpeau, Blasius, Stromeyer, A. Meyer, Langenbeck, Ross etc. die Operation vielfach ausgeführt.

Was den Zeitpunkt anbelangt, so sind zwei Stadien als günstig zu bezeichnen, erstens sogleich nach erlittener Verletzung, zweitens nach eingetretener Eiterung und Verschwinden der acuten Erscheinungen. Zu vermeiden aber ist die Operation, wenn die örtliche Spannung und Ent-

---

1) Vergl. Deutsche Klinik 1849. Nr. 6. O. Heyfelder, die chir. Klinik zu Erlangen.

2) Deutsche Klinik 1850. Nr. 10.

3) Magazin für die gesammte Heilkunde Bd. LXVI. Heft. 2. Das chir. und Augenkrankenklinikum der Univ. Erlangen vom 1. Oct. 1845—30. Sept. 1846 von Prof. J. F. Heyfelder.

zündung, wie die Theilnahme des Gesammtorganismus ihren höchsten Grad erreicht haben, also in den ersten Tagen nach der Verletzung.

Der Erfolg der Operation ist im Vergleich mit dem der Amputationen immerhin günstig, besonders wenn man berücksichtigt, dass sie im Falle des glücklichen Ausgangs nicht blos das Leben, sondern ein brauchbares Glied erhält, während die Amputation im besten Falle das Leben erhält, und den Leib verstümmelt. Unter den Resectionen aber nehmen die in continuitate gemachten eine relativ ungünstige Stelle ein, was sich übrigens nach dem resecirten Skelettheil etc. wieder modificirt. Unter 127 Operirten[1]) wurden 80 geheilt und hergestellt; bei 47 erfolgte der Tod oder musste nachträglich amputirt werden oder blieb Pseudarthrose zurück. So dass sich die Erfolge zu den Nichterfolgen wie 80 : 46 oder ungefähr wie 2 : 1 verhalten. Von 127 Operirten *starben* aber nur 37.

Es verhalten sich demnach die am Leben Gebliebenen zu den Gestorbenen wie 89 : 37 oder wie 10 : 4, oder 5 : 2.

Die günstigsten Resultate gaben die Resectionen der ulna (8 mit 8 Erfolgen) und der mandibula (3 mit 3 Erfolgen), dann der fibula (4 mit 3 Erfolgen), dann des Radius (6 mit 4 Erfolgen). Die an beiden Vorderarmknochen vorgenommenen Resectionen sind theils der Zahl nach zu gering, theils dem Ausgange nach zu wenig constatirt, um sie statistisch verwerthen zu können. Es folgen die Resectionen des humerus (36 mit 25 Erfolgen), der Tibia (39 mit 22 Erfolgen), beider Unterschenkelknochen (6 mit 3 Erfolgen), endlich des Oberschenkels (7 mit 4 Erfolgen).

Die üblen Folgen, welche die Operation zuweilen begleiten, sind: 1) *Verkürzung*, wenn wir genöthigt sind, grosse Substanzverluste durch die Operation zu setzen. Wir wirken derselben von vorn herein durch eine gehörig gestreckte Lagerung, durch nachträglich kunstgemäss angewandte Extension, bei der unteren Extremität durch späten und vorsichtigen Gebrauch entgegen und verdecken ihre üble Wirkung an dem Unter- und Oberschenkel durch erhöhte Sohlen. An der oberen Extremität ist eine Verkürzung ohnehin ohne Belang.

2) *Pseudarthrosen*. Dieselben sind nur wichtig, d. h. functionsstörend, wenn sie einen Knochen betreffen, der die alleinige Stütze eines Gliedes ist, z. B. Oberschenkel und Oberarm, schon weniger an der Tibia, welche zwar die Hauptstütze des Unterschenkels ist, aber dennoch die schwächere Fibula neben sich hat. Von äusserst geringer Bedeutung sind Pseudarthrosen des Radius, der Ulna, der Fibula, eines Mittelhand-

---

1) Die einzelnen Fälle folgen im speciellen Theile; vergl. übrigens M. Jäger: Rusts Handwörterbuch Bd. VI. Art.: Excisio ossium fractorum partialis und Schel-ler, Dissert. Würzburg 1855.

oder Mittelfussknochens. An der oberen Extremität fallen sie durchweg weniger ins Gewicht als ceteris paribus an der unteren. Man behandelt sie, wo es nothwendig ist nach allgemeinen Regeln.

3) Nekrotisches Absterben der Sägeflächen oder anderer Knochenstücke ist eine der häufigsten Erscheinungen während der Reconvalescenz, die ihrerseits dadurch verzögert wird. Entweder sind sie veranlasst durch Sprünge und Fissuren, die von der ursprünglichen Verletzung herrühren oder bei der Abtrennung der Knochen erst gemacht wurden. Letzteres nur bei einem rohen, unzweckmässigen Verfahren. Oder aber das Periost war von einer Knochenparthie abgestreift oder beim Sägen gezerrt und zerstört worden. Letzterem wirkt man entgegen, indem man dasselbe sorgfältig mit einem Messer an der zu durchsägenden Stelle durchschneidet. Je schärfer und vorzüglicher die Instrumente, je gewandter die sie führende Hand, je sorgfältiger die Reinigung der Wunde, je kürzer die Einwirkung der äusseren Luft: um so eher wird das nekrotische Absterben einzelner Knochentheile vermieden. Wo wir aus langwieriger Eiterung, aus der Untersuchung mit der Sonde und abgehenden Knochenstückchen auf das Vorhandensein dieses Processes schliessen, kann man durch feuchte Wärme den Verlauf fördern.

Das operative Verfahren ist im Ganzen einfach. Die vorhandene Wunde wird nach allgemeinen Regeln erweitert oder einfach benutzt, wo eine solche fehlt, die gewöhnlichen Längenincisionen gemacht. Die Knochen können, wenn sie aus den Weichtheilen prominiren, mit jeder geraden Säge abgetragen werden, wobei die Weichtheile durch Leinwandstreifen, stumpfe Haken, lederne oder metallene Decker geschützt werden. Sind die Knochenparthien schwerer zugänglich, so bedient man sich des Osteotoms, der Kettensäge, der Stichsäge. Alles Fracturirte, alle von der Beinhaut entblössten Theile müssen entfernt werden, das Periost durchschneidet man scharf in der Sägelinie; hervorragende Splitter schneidet man mit Knochenzangen ab, kleine Rauhigkeiten feilt man glatt. Kann das Periost einigermassen erhalten werden, so ist die Aussicht auf Regeneration des abgetragenen Knochenstücks um so grösser.

Die Resection wegen unvereinigt gebliebener oder fehlerhaft geheilter Fracturen sind angezeigt: 1) bei cariös gewordenen Bruchenden mit Eiterung und der Unmöglichkeit zu heilen; 2) bei Pseudarthrosis; 3) bei functionsstörender Calluswucherung; 4) Verschiebung oder 5) Winkelstellung der vereinigten Fragmente.

Bei 1 und 2 handelt es sich darum, die zur Vereinigung nicht mehr geeigneten Bruchenden wieder in frische Knochenwundflächen zu verwandeln, welche durch Exsudatsetzung eine Knochenvereinigung herbeiführen können. Dazu genügt die Abtragung der Knochenoberfläche, so weit sie erkrankt oder ungeeignet ist, also bei einer ganz dünnen Schichte, wo

durch keine auffallende Verkürzung des Gliedes gesetzt wird. Die Resection wegen cariös gewordener Bruchenden fällt ganz in die Kategorie der wegen Caries überhaupt angestellten Knochenabtragungen.

Die Resection bei Pseudarthrose wurde zuerst von White, seitdem von einer Reihe von Chirurgen gemacht, am Unterkiefer einmal (von Dupuytren[1]) mit Erfolg, am Oberarm 16 Mal mit 9 Erfolgen, am Vorderarm 10 Mal mit 6 Erfolgen und 1 Besserung, am Oberschenkel 18 Mal mit 10 Erfolgen und 8 Nichterfolgen, am Unterschenkel 11 Mal mit 10 Erfolgen. Im Ganzen finden sich unter 58 Operationen 41 vollständig geglückte; 6 starben, 3 Mal wurde nachträglich amputirt, 7 Mal war der Erfolg unvollständig oder einfach ausgeblieben. Was also die Lebensgefährlichkeit der Operation betrifft, so erscheint sie weit günstiger als die vorige, indem sich hier die Geheilten zu den Gestorbenen wie 52 : 6 oder wie 9 : 1, bei den frischen Fracturen wie 5 : 2 verhielten.

Dagegen verhalten sich die durch die Operation Geheilten zu der Summe der Ungeheilten, Amputirten und Gestorbenen, also zu den Nichterfolgen wie 41 : 16, also wie 10 : 4 oder wie 5 : 2, bei den frischen Fracturen wie 2 : 1.

Da die Resection in der Continuität wegen Pseudarthrose immerhin nicht ungefährlich ist, so darf sie nur gemacht werden, wenn das falsche Gelenk die Function des Gliedes aufhebt oder in hohem Grade stört und wenn eine andere Behandlung nicht zum Ziele geführt hat. Demgemäss ist sie bei einzelnstehenden Knochen mehr als bei doppelten oder mehrfachen nebeneinander verlaufenden Knochen indicirt, bei stärkern, Hauptstützen mehr als bei Nebenknochen. Die Pseudarthrose der Fibula wird daher kaum, die eines Vorderarmknochens nur selten die Operation indiciren. Am Oberarm und Oberschenkel, als einzeln stehenden Knochen, ist die Operation der Pseudarthrose überwiegend oft gemacht worden, im Verhältniss zum Vorderarm und Unterschenkel. Am Vorderarm wurde unter 10 Fällen 7 Mal wegen Pseudarthrose beider Knochen operirt, am Unterschenkel ausschliesslich wegen falschen Gelenks der Tibia als des Hauptknochens.

Das Verfahren ist folgendes. Nachdem der Knochen blossgelegt ist, drängt man unter Durchschneidung der neugebildeten Gelenkverbindung ein Knochenende aus der Wunde heraus, sägt die überknorpelte oder überknöcherte Gelenkfläche unter möglichster Schonung der Beinhaut ab und entfernt sorgfältig alle fibrösen Adhärenzen. Hierauf wird das zweite Bruchende in gleicher Weise angefrischt. Im Fall dieses zweite Fragment frei zu präpariren und hervorzudrängen unmöglich oder sehr schwierig ist,

1) Dict. des sciences méd. Bd. 45. p. 539—544.

genügt nach White und Dupuytren die Resection des Einen. Doch wird es zweckmässig sein, die Gelenkfläche wenigstens zu scarificiren.

Eine nicht unwichtige Modification ist von Jordan angegeben, von Nélaton[1]) „Autoplastique périostique" benannt und empfohlen worden. Jordan hat sie mehrere Male, Nélaton einmal mit Erfolg, J. F. Heyfelder[2]) einmal ohne Erfolg ausgeübt. Sie besteht darin, dass zwei mit der Achse des Gliedes parallele Schnitte den Knochen zugänglich machen, das Periost in gleicher Richtung eingeschnitten und mittelst des Scalpellheftes vom Knochen soweit abgelöst wird, als derselbe resecirt werden soll. Hierauf Excision der Gelenkenden mit der Kettensäge.

Fehlerhafte Knochenvereinigung besteht entweder in so unförmlicher Callusbildung, dass dadurch die Function aufgehoben oder gestört wird — dies giebt für alle Knochen der oberen und unteren Extremität Anlass zur Operation — oder es liegt durch Verschiebung der Fragmente Verkürzung vor; hieraus folgt nur für die unteren Extremitäten eine Indication zu operiren und nur wenn sie so bedeutend ist, dass keine mechanischen Vorrichtungen sie auszugleichen vermögen. Diese Deformität giebt daher verhältnissmässig selten Anlass zur Excision. Weit häufiger die Winkelstellung, welche möglicher Weise neben Deformität auch Unbrauchbarkeit des Gliedes, besonders der unteren Extremitäten bedingt. Die Excision in der Continuität ist fast ausschliesslich an den Knochen der unteren Extremität gemacht worden, nämlich 30 Mal unter 31 Operationsfällen. Die Prognose ist günstig, indem unter diesen 31 Fällen nur einmal der Tod erfolgte und einmal der gewünschte Erfolg ausblieb.

Den fehlerhaften Callus mit Messer und Säge zu durchschneiden, hat schon Paul von Aegina und Abulcasis gelehrt. Im Anfange des 16. Jahrhunderts ward Ignaz von Loyola nach dieser Methode erfolglos operirt. Wasserfuhr[3]) führte 1816 die Operation mittelst der Säge aus, indem er die letzte undurchsägte Knochenschichte brach und das Glied gerade richtete. Riecke[4]) gab 1826 eine neue Methode an, welche darin besteht, den Callus zu trennen, so dass die beiden Bruchenden wieder frei werden, dann diese beiderseits abzusägen und zu coaptiren. Riecke machte die Operation mit gutem Erfolg an einem um einen Schuh verkürzten Oberschenkel. 1834 operirte Clemot[5]) nach einem neuen Verfahren, welches den wesentlichen Fortschritt des keilförmigen Knochen-

1) Gaz. des hôp. 1855. 7. Juni.
2) Deutsche Klinik 1856. S. 396.
3) Jäger a. a. O.
4) Oesterlen ü. d. künstl. Wiederbrechen fehlerhaft geheilter Knochen. S. 138.
5) Gaz. méd. 1836. p. 347.

schnitts einführt. Dieselbe Methode wandte Portal an. A. Meyer[1]) in Würzburg machte seit 1839 eine Reihe von Osteotomieen, gab ihnen diesen Namen und stellte 4 Hauptknochenschnitte auf: Osteotomia transversa Fig. C 1), obliqua (Fig. C 2), semicircularis (Fig. C 3), und cuneiformis (Fig. C 4 und 5). Letztere zerfällt in partialis und totalis, je nachdem der Keil aus der ganzen Dicke oder nur aus einem Theil des Knochens herausgesägt wird. Zur Knochentrennung bedient er sich des Osteotoms und gewöhnlicher Sägen.

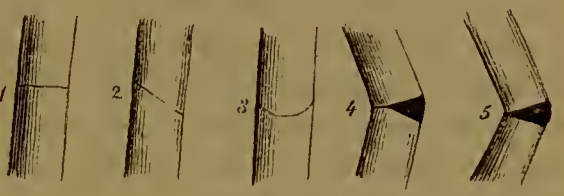

Fig. C.

Langenbeck[2]) stellte die Methode der osteotomia subcutanea auf und formulirte sie genauer, während unter den von Meyer schon früher gemachten Osteotomieen ebenfalls 3 subcutane gewesen waren. Langenbeck und Ross[3]) verrichteten dieselbe mehrmals mit Erfolg. Langenbeck bedient sich gewöhnlich der Stichsäge und eines oder zweier Längsschnitte, von denen aus er ein keilförmiges Stück aussägt, die letzte Knochenschichte durch Fractur trennend. Vermittelst eines Bohrers wird in gewissen Fällen eine Einsatzrinne für die Stichsäge erzielt.

Die Trennung der Weichtheile erfolgt nach allgemeinen Regeln.

Die einfache Durchschneidung des deformen Callus kann mit jeder beliebigen Säge gemacht werden, zur subcutanen Operation eignet sich Stich- und Kettensäge, zur Ausschneidung eines Keils das Osteotom oder die Stichsäge. Der Keil geht entweder durch die ganze Knochendicke oder nur durch den grösseren Theil derselben. Das Durchbrechen der letzten Knochenschichte schützt vor Nebenverletzungen und erhält die Continuität des Periosts. Durch beides wird die Knochenverschiebung verhindert und die Heilung per primam intentionem befördert. Der dickere Theil des Keils liegt gegen die Convexität des Winkels und richtet sich in seiner Dicke nach der Stärke der Biegung und der des Knochens. Nach Entfernung eines entsprechenden Keils und gehöriger Coaptation der Knochenflächen stellt das untere Fragment die geradlinige Fortsetzung des oberen wieder dar. Bei zwei parallelen Knochen genügt es gewöhnlich, den einen und zwar den stärkeren oder den stärker verkrümmten zu osteotomiren. Ist man genöthigt, den zweiten ebenfalls zu durchsägen, so geschieht dies nicht in gleicher Höhe mit dem erstern, zur Vermeidung von Synostosen.

Meyer[4]) räth durch forcirte Ausspritzungen die Wunde von allen

1) D. Klinik 1856. Nr. 11, 13, 16, 19.
2) D. Klinik 1854. Nr. 30.
3) A. a. O.
4) A. a. O. S 121.

Sägespähnen aufs Sorgfältigste zu reinigen, die blutige Naht und Collodion zum Verschluss der Wunde, Kleister- oder Gipsverband zur Fixirung der Knochen anzuwenden und so eine primäre Vereinigung des Knochens und der Weichtheile zu erstreben. Unter 20 Fällen erzielte er 10 Mal primäre, 10 Mal secundäre Knochenvereinigung.[1]) Weitere Momente der Nachbehandlung sind zweckmässige Lagerung, mässige Streckung, Ruhe, bei Osteotomieen des Oberschenkels ein Bruchbett mit Defäcationsvorrichtung. Verunreinigung der Wunde durch Sägespähne, Verletzungen des Periosts, vorhandene Splitter, Fragmente, Beweglichkeit oder Incongruenz der Sägeflächen hat Eiterung und Nekrose der letztern zur Folge.

Der Erfolg der Operation ist ausserordentlich günstig. Unter 33 Operirten starben nur zwei; nur 3 weitere zeigten beschränkten Erfolg; in allen andern Fällen war die Heilung complet, die Verkürzung = 0 oder nur unmerklich. Unter diesen Operationen betrafen 1 den humerus, 9 das femur, 15 die tibia, 2 die fibula für sich, 6 beide Unterschenkelknochen zusammen.

Die Resection in der Contiguität ist bei Fracturen und Zermalmungen der Gelenkenden angezeigt und findet im folgenden Abschnitt ihre Erledigung.

---

1) Verhandl. der physik. med. Gesellschaft in Würzburg IX. Bd. 1. Heft. S. 108.

II. Gelenkresection.

Resectio articulorum, Amputatio apophysium, resection des articulations, excision of joints.

Die totale Gelenkresection, die Abtragung aller ein Gelenk constituirenden Knochentheile ist von der partiellen eben nur gradweise verschieden, indem bei dieser eine oder nur einige Gelenkenden entfernt, andere conservirt werden. Letztere hat dieselben Indicationen, wie erstere, mit der Beschränkung, dass nur ein Theil der Gelenkenden von dem Leiden betroffen sein darf. Sie wird auch gleich jener ausgeführt mit dem Unterschied, dass der eine gesunde Gelenktheil intact zurückbleibt. Die gewöhnlichsten partiellen Gelenkresectionen sind die Decapitationen, Abtragungen eines Gelenkkopfs mit Zurücklassung der entsprechenden Gelenkpfanne oder Gelenkflächen.

Geschichte.

Wir sind so sehr gewohnt die Resectionen der Gelenke als eine Errungenschaft der neuesten Zeit anzusehen, dass man erstaunt, wenn man erfährt, dass unsere classischen Altvordern dieselben gekannt, jedenfalls die Abtragung luxirter und hervorgetretener Gelenkenden gekannt und geübt haben. Hippocrates sagt De articulis LXXIX: Quaecunque vero circa articulos digitorum penitus resecantur, ea plerumque innoxia sunt, si non quis in ipsa vulneratione ex animi deliquio laedatur. Et curatio vulgaris talibus ulceribus sufficit. Sed et quae non circa articulos, sed juxta aliam quandam ossium rectitudinem resecentur, et haec innoxia sunt et adhuc aliis curatu faciliora. Et quae juxta digitos ossa fracta eminent non ad articulum, et haec si reponantur innoxia sunt. At resectiones ossium perfectae circa articulos, et in pede et in manu et in tibia ad malleolos et in cubitu ad junctiuram manus, plerisque quibus resecantur, innoxiae sunt, si non statim animi deliquium evertat, aut

quarta die febris continua accedat.“ Celsus geht weiter; er stellt die complicirte Luxation als Indication zur Resection auf, Paul von Aegina fügt ihr die der organischen Erkrankungen der Gelenkenden hinzu.

An die Namen von Paré, Boucher, Thomas (1710) knüpfen sich vereinzelte auf Erhaltung der Glieder durch Resection hinzielende Bestrebungen, als White 1768 seine denkwürdige decapitatio humeri und damit die erste planmässige Gelenkresection mit vollständigem Gelingen ausführte. — Bent, Orred, besonders aber Park in England, Lentin und Görke in Deutschland, Moreau und Percy in Frankreich ahmten die Operation nach, übertrugen sie auf andere Gelenke und plädirten in Wort (Moreau vor der Akademie) und Schrift für dieselbe. Letzteres thaten besonders die beiden Moreau's und Roux. Die bedeutendsten französischen Chirurgen führten wohl hie und da eine Gelenkresection aus, namentlich Dupuytren und Delpech; Larrey, Percy, Champion und einige andere sogar im Felde; aber die Operation wurde nicht allgemein und blieb von der Akademie beinahe unbeachtet. In der neueren Zeit erst erfreute sie sich einer allgemeinen Verbreitung in Lehre und Praxis. Chassaignac, Maisonneuve, Nélaton, Malgaigne wirkten durch Angabe neuer Methoden, Letzterer überdies durch seine kritisch-praktischen Vorlesungen über operative Chirurgie, gehalten in der école de médecine, besonders thätig dafür.

In England, wo die Gelenkresectionen zuerst gemacht wurden und sogar eine gewisse Verbreitung durch die Obengenannten und Jeffray erlangt hatten, geriethen sie trotzdem, dass Crampton und Syme (1827 u. 1831) dafür wirkten, so vollständig in Decadence, dass die modernen englischen Schriftsteller, Butcher, Smith, Jones an der Spitze, die Regeneration der Resectionen von Fergusson und dem Jahre 1850 an datiren. Dabei vergessen sie, dass gerade in den Jahren, wo die Resectionen in England und auch in Frankreich in Vergessenheit geriethen, deutscher Fleiss und deutsche Ausdauer dieselben cultivirt, dafür geworben und gestritten, so dass seit White in der Geschichte der Gelenkresectionen keine Lücken mehr eingetreten. Die bei den einzelnen Gelenkresectionen beigefügten Tabellen werden zeigen, wie in den Jahren 1830—50 die Gelenkresectionen beinahe ausschliesslich von deutschen Chirurgen gemacht wurden.[1]) Denn nachdem Lentin, Görke, Palm und Gräfe Ende des vorigen und Anfang dieses Jahrhunderts für die Verbreitung der Resectionen gewirkt, so knüpft sich in der darauffolgenden Periode dieser Ruhm besonders an die Namen Jäger und Textor, und dann zunächst an die Namen Fricke, Heine, J. F. Heyfelder, Ried, Langenbeck, A. Meyer,

1) Die Hüftgelenkresection wurde 1829—1849 incl. 20 Mal gemacht, darunter 10 Mal von Deutschen; die Kniegelenkresection im selben Zeitraume 21 Mal und 18 Mal von Deutschen.

Stromeyer, Textor Sohn, Esmarch. Textor der Vater hat wohl unter den deutschen Operateuren am häufigsten und an den meisten Gelenken Resectionen ausgeführt und zwar im Ganzen mit guten Erfolgen. Jäger und Ried haben das Verdienst einer ausführlichen systematischen Darstellung des Gesammtgebietes der Resectionen, J. F. Heyfelder hat sowohl in Deutschland als in Russland[1]) durch Schriften, Lehre und Ausübung für deren Verbreitung gewirkt. Langenbeck und Stromeyer haben die Resection im Felde eingebürgert, Ersterer sie mit vielen wichtigen Neuerungen bereichert.

Der Holländer Mulder war einer der eifrigsten und frühesten Vertreter der Resection und Experimentatoren in diesem Gebiet. In Italien haben sich Regnoli und Sargni, in Amerika Mott, Rhea Barton, Sayre, Louis Bauer u. A. Verdienste um die Würdigung und Ausbreitung unserer Operation erworben.

Was die Literatur und den Instrumentenbedarf anbelangt, so verweisen wir auf Seite 8 ff.

Indicationen.

I. Gelenkerkrankung.

1) Chronische Gelenkentzündung mit Destruction der das Gelenk constituirenden Theile.

2) Caries aller oder einzelner Gelenktheile.

3) Nekrose bis in die Gelenkenden eindringend und das Gelenk in Mitleidenschaft ziehend.

4) Neubildungen, welche das Gelenk betreffen und entweder bösartiger Natur sind oder ihrem Sitz und ihrer Ausdehnung nach functionsstörend und destruirend auf das Gelenk wirken.

5) Ankylose, gleichviel ob sie aus coxitis oder aus Verletzungen hervorgegangen.

II. Gelenkverletzung.

1) Complicirte Luxationen mit Austritt eines Gelenkendes aus der Weichtheilwunde.

2) Veraltete uneinrichtbare Luxationen bei aufgehobener oder hochgradig gestörter Function.

3) Fracturen der Gelenkenden complicirt durch Weichtheilwunden, Austritt des fracturirten Gelenktheils, mehrfache Zersplitterung oder Zermalmung des Knochens.

---

1) Vergl. Deutsche Klinik 1857. Nr. 20. S. 187 u. folgende. (Vergl. österreichische Zeitschrift für prakt. Med. 1857.)

4) Fremde Körper, wenn sie in den Gelenkenden eingekeilt sitzen und sich ihrem Sitz, der Beschaffenheit des Gelenks und des Kranken nach nicht zum Einheilen nach Simon[1]) eignen, aber auch nicht extrahirt werden können.

5) Gelenkwunden von ungünstigster Beschaffenheit.

Wenn die Weichtheile der Art zerstört sind, dass sich weder unmittelbar noch durch eine einfache plastische Operation eine Bedeckung für das resecirte Gelenk gewinnen lässt, wenn die Hauptnerven oder Gefässe zerrissen oder auf andere Art functionsunfähig geworden sind, wenn die Krankheit oder Verletzung sich weit vom Gelenk über die Glieder auf- oder abwärts erstreckt, so sind das ebenso viele Gegenanzeigen gegen die Operation und treten Amputation und Exarticulation wieder in ihre Rechte. Dies ist auch der Grund, warum in dem Ostseefeldzug und Krimkrieg verhältnissmässig wenig Resectionen vorkamen, weil hier hauptsächlich mit Artillerie gekämpft ward und die Verletzungen einen zu zerstörenden Charakter annahmen, um der erhaltenden Chirurgie und somit den Resectionen ein weites Feld zu lassen.[2])

Was die Ausdehnung der Verletzung oder Erkrankung betrifft, so kann im Allgemeinen nur gesagt werden: man resecirt nicht mehr, wenn der zu entfernende Theil so bedeutend ist, dass keine Restitution eines brauchbaren Gliedes mehr zu erwarten steht. Eine Bestimmung, die übrigens dem Handeln eine grosse Breite gewährt; denn die oberen Gliedmassen bleiben nach beinahe schrankenlosen Resectionen functionsfähig, die untern nach Substanzverlusten von 3″ Länge und mehr, indem im letzteren Fall sowohl durch Streckung mittelst Maschinen, als durch mechanischen Ersatz mittelst hoher Sohlen und Absätze die Verluste in der Länge des Gliedes fast vollständig ausgeglichen werden.

Chronische Gelenkentzündung mit Infiltration der Weichtheile, Ablagerung in den Knochen, so dass diese aufgetrieben erscheinen, mit theilweiser eiteriger Schmelzung des Exsudats, Resorption und Corrosion der Gelenkknorpel bei grosser Schmerzhaftigkeit, langer Dauer und Unwirksamkeit anderweitiger Behandlung giebt die Indication zur Gelenkresection, auch wenn nicht gerade Caries, Fisteln, Luxation vorhanden ist. Durch eine in solchem Fall frühzeitig angestellte Resection ist häufig das Leben und das Glied erhalten, ein schmerzhaftes Leiden augenblicklich gehoben wor-

1) Ueber Schussverletzungen. Giessen 1851. S. 57 und 63. Er hat 4 Fälle beobachtet, wo Flintenkugeln in den Gelenkenden verschiedener Knochen (im humerus über dem olecranon, im oberen Ende der tibia, im unteren Ende des femur, im Körper des os ilium ohne heftige Erscheinungen ziemlich schnell einheilten. Wernher besitzt ein Präparat, wo eine Kugel im caput humeri steckt. Der Mann, von dem es herrührt, hat 45 Jahre damit unbehindert gearbeitet.

2) Vergl. J. F. Heyfelder. Deutsche Klinik. 1857. Nr. 20. S. 188.

den. Aber der Zweifel bleibt immer zurück, ob nicht eine andere Behandlungsweise auch noch zum Ziel geführt haben würde, ohne operativen Eingriff und mit besserm Resultat. Namentlich seit man gelernt hat, eiternde Gelenke kühn zu incidiren und dadurch Heilungen mit nur wenig beschränkter Beweglichkeit zu erzielen, ist der Resection wieder ein Gebiet theilweise streitig gemacht, welches sie vollkommen einnehmen zu wollen geschienen. An denjenigen Gelenken, wo die Resection für Leben und Brauchbarkeit des Gliedes entschieden günstige Erfolge giebt, wo diese Erfolge besser sind als die späteren Ausgänge der chronischen Entzündungen derselben Gelenke, da darf, ja da muss früh unbedenklich resecirt werden. Dies gilt besonders von den Gelenken der oberen Extremitäten und dem Fussgelenk, am wenigsten vom Kniegelenk, mehr vielleicht vom Hüftgelenk, dessen Entzündungen durch ihre Langwierigkeit, Schmerzhaftigkeit und schlimmen Ausgänge berüchtigt sind.

Uebrigens habe ich nach coxitis mit Caries und Abgang einzelner Knochensplitter noch Heilungen, wenn auch mit Luxationen erfolgen sehen. Diese aber sind seit Dr. Wildberger's[1]) theilweise sehr gelungenen Einrichtungen und Streckungen kein unheilbares Leiden mehr.

Gegenüber allen allgemeinen Regeln bleibt hier der feinen Diagnose, der Individualisirung jedes einzelnen Falles und dem grösseren oder geringeren Operationsmuth der Chirurgen ein gewisser Spielraum. Die Regeln aber lassen sich für die einzelnen Gelenke präciser formuliren, als für die Gesammtheit derselben.

Caries aus Entzündung oder einem Trauma hervorgegangen, giebt die beste Prognose, weniger die scrophulöse und tuberkulöse. Die Resection ist übrigens keineswegs contraindicirt, denn die Engländer und Franzosen haben bei den Gelenkleiden, die sie als strumous disease und tumeur scrophulense des articulations bezeichnen und die bei denselben allerdings auffallend häufig vorkommen, mit durchaus nicht ungünstigen Resultaten resecirt.[2]) Die Gefahr der Recidive ist zwar grösser, als bei reiner Caries, aber durch Behandlung des Allgemeinleidens in vielen Fällen zu vermeiden.

Nekrose giebt selten zu Gelenkresectionen Anlass. Gewöhnlich sind es Decapitationen mit theilweiser oder totaler Abtragung der Diaphysen oder auch des ganzen Knochens[3]), wie denn überhaupt bei der Exstirpation von Röhrenknochen die Knochenresection und die Gelenkresection in einander übergehen.

---

1) Neue orthopädische Behandlungsweise veralteter spontaner Luxationen im Hüftgelenk. Leipzig 1836.

2) Vergl. Butcher a. a. O. S. 15, 24, 31, 66; Med. times and gazette. Febr. 1857. S. 140. Case 13. March. S. 288, Juni 592 und 593.

3) z. B. Wilms, Deutsche Klinik 1857. Nr. 25.

Wegen Neubildungen sind ausser Exarticulation des Unterkiefers wenige Gelenkresectionen gemacht worden.[1]) Krebs ist eine Contraindication gegen die Excision der Gliedergelenke; gutartige Geschwülste, wenn sie es ihrer Ausdehnung nach noch gestatten, eignen sich für die partielle, möglicher Weise auch für die totale Resection.

Die falsche Ankylose wird gar nicht, die wahre Ankylose nur ausnahmsweise durch wirkliche Gelenkresection behandelt. Wo der Zweck der Gelenkresection ebenfalls Unbeweglichkeit sein müsste, wie beim Kniegelenk, wird sie nicht operirt, es wäre denn zugleich eine gänzlich falsche Stellung der Extremität zu beseitigen. Wenn es sich blos darum handelt, die Beweglichkeit eines Gelenkes wieder herzustellen, genügt die Osteotomie, welche eine Knochen-Durchschneidung, aber genau genommen keine Resection ist. Wo aber zugleich eine falsche Stellung der Extremität zu verbessern, ist die Excision eines keilförmigen Stückes, resectio angularis, angezeigt. Nimmt man es aus dem Gelenke selbst, so haben wir eine Gelenkresection vor uns; in den Fällen aber, wo das Gelenk nicht zugänglich genug ist und der Zweck doch erreicht wird, macht man die Resection aus einem zunächst liegenden Knochentheil, z. B. aus dem grossen Trochanter bei Ankylose des Hüftgelenks, aus dem ramus descendens oder dem Körper des Unterkiefers nach Wilms[2]) bei Ankylose des Unterkiefergelenks. Dies ist alsdann keine Gelenkresection mehr. Dieselbe wird also genau genommen bei Ankylose nur gemacht bei zugänglichen Gelenken, wo es sich um Herstellung von Beweglichkeit und Correction einer falschen Richtung handelt.

Complicirte Luxationen, wenn ein luxirter Gelenktheil aus einer Weichtheilwunde getreten, wenn er sich durch gewaltlose Repositionsversuche nicht zurückbringen lässt, wenn er schon längere Zeit prolabirt gewesen, wenn weitere Veränderungen an demselben vorhanden sind, indiciren die Resection des Gelenktheils oder des Gelenks; dieselbe hat, so lange es der Zustand der Weichtheile einiger Maassen erlaubt, den Vorzug vor der Amputation. Die Reposition verdient selbst in verzweifelten Fällen versucht zu werden und darf nicht der Resection zu Liebe ganz aufgegeben werden.

Jeder dieser Sätze bedarf des Beweises und lässt noch Discussion zu.

Vorausgesetzt, dass keine anderweitige Contraindication die Resection verbietet, ist sie ihrer ausserordentlich günstigen Resultate für das Leben und die Brauchbarkeit des Gliedes[3]) wegen, namentlich bei Verrenkung,

1) Vergl. Carmichaels Fall der Hüftgelenkresection wegen osteosarcoma.

2) a. a. O.

3) Der Nachweis durch Zahlen dieser übrigens ziemlich anerkannten Behauptung wird in dem speciellen Theil erfolgen, selbst für solche Gelenke, deren Geeignetheit zu Resection noch immer beanstandet wird.

der Amputation entschieden vorzuziehen. Ein nur halbwegs brauchbares Glied ist in den meisten Fällen besser als keines, namentlich gilt dies von den oberen Extremitäten. An den unteren kann der Verlust der Gliedmaassen allerdings durch mechanische Vorrichtungen auf eine den Functionsmangel und die Entstellung fast gänzlich ausgleichende Weise ersetzt werden. Die Reposition soll zwar ohne Gewalt, aber in allen Fällen versucht werden, wo nicht die Beschaffenheit des luxirten Gelenktheils sie contraindicirt. Ob er nur einige Linien, ob er mehrere Zolle weit aus der Wunde hervorsteht, hat darauf keinen Einfluss, wogegen Schinzinger (die compl. Luxationen. S. 28) und Nélaton letzteres als Contraindication annehmen.

Curling[1]) beobachtete folgenden Fall. Complicirte Verrenkung des Ellenbogengelenks, Hervorragen des Oberarmknochens 3″ weit aus der Wunde. Die Reposition gelingt, es erfolgt Geschwulst, dabei aber allgemeines Wohlbefinden. Nach Entfernung eines kleinen Sequesters erfolgt nach 3½ Monaten complete Heilung mit etwas beschränkter Beweglichkeit.

Thomas Bryant (Med. times and gaz. Nov. 1858. S. 469) erzählt folgende hierher gehörige Fälle: 1) ein 8jähriger Knabe erlitt eine complicirte Luxation im Fussgelenk, aus einer zerrissenen Querwunde ragte die Gelenkfläche des astragalus hervor. Reposition. Nach 2 Monaten Exfoliation eines kleinen Knochenstücks. Nach 8 Monaten entlassen mit Ankylose im Fussgelenk. 2) Ein 49jähriger Mann erlitt eine complicirte Luxation mit Querwunde und Fractur des condylus internus humeri. Reposition. Nach 3 Monaten mit einer rechtwinkligen Ankylose entlassen. 3) Ein 46jähriges Weib kam mit complicirter Ellenbogenluxation, Entblössung des ganzen Gelenks, Hervortreten des Olekranon in Behandlung. Reposition. Nach 10 Wochen mit Ankylose, aber brauchbarem Glied entlassen.

Um die Reposition zu Stande zu bringen, soll man keine Gewalt, wohl aber zweckmässige Manipulationen und selbst subcutane Durchschneidung einschnürender Muskeln oder Sehnen[2]), Erweiterung des Schnitts der Länge oder Breite nach anwenden. Gelingt sie dann nicht, so wird ohne Weiteres resecirt.[3])

War der Gelenktheil schon längere Zeit prolabirt, so erschwert die Geschwulst der Weichtheile die Reposition dergestalt, dass man sie ohne Kraftentwicklung nicht zu Stande bringen kann. Aber auch der Gelenktheil wird durch die Einwirkung der Luft je länger je mehr Veränderungen eingehen, welche ihn nicht mehr geeignet zur Reposition machen.

---

1) Vergl. hierzu auch Nélaton, Élements de path. chir. Bd. II. S. 303. Paris 1811—54.

2) Med. times and gazette. Juli 1856. S. 314.

3) Nach gelungener Reposition soll die Vereinigung der Wunde nicht zu schnell und nicht so vollständig vorgenommen werden, dass die reichlichen Wund- und Entzündungssecrete am Abfliessen gehindert sind. Dadurch würde nach der Reposition, wie nach der Resection der Erfolg compromittirt.

Derartige Zustände können übrigens auch von Anfang an vorliegen, als Fracturen, Fissuren, Knochenwunden, Abtrennung des Knorpelüberzugs, Verunreinigung mittelst mechanisch oder chemisch schädlich wirkender Substanzen. In solchen Fällen wird sogleich und nothwendig resecirt. Dass noch so schwere anderweitige Complicationen die Reposition nicht contraindiciren, wenn die Beschaffenheit des Gelenks selbst sie gestattet, beweist folgender Fall, den Richard Butcher[1]) beobachtete:

Ein 19jähr. Mädchen stürzte sich vom 4. Stock herab auf die Strasse. Sie erlitt eine Luxation des rechten Handgelenks. Der Radius prominirte mit $^2/_3$ seiner Gelenkfläche aus einer $1^1/_2$'' langen Wunde. Beide Vorderarmknochen waren nahe über dem Gelenk gebrochen. Ebenso die der linken Seite, wo das Gelenk ebenfalls von Weichtheilen entblösst erschien. Comminutivbruch des rechten Oberschenkelbeins mit Zerreissung der Ligamente um das rechte Kniegelenk. Entblössung des Stirnbeins durch eine über 2'' lange, klaffende Wunde. Zuerst Reposition des femur. Dann des luxirten Handgelenkes, was leicht gelingt. Lagerung auf gepolsterten Schienen. Nach einer anfänglichen gehörigen Blutung floss Synovia aus, am zweiten Tage stand beides. Jetzt erst wurden die Wunden beider Handgelenke geschlossen. Nach 3 Wochen waren sie geheilt. Nunmehr wird die für die Heilung des Vorderarmbruchs nothwendige Stellung angenommen. Nach 3 weiteren Wochen ist die Heilung der Fracturen vollkommen erfolgt, nur ist der rechte Vorderarm weniger gerade als der linke. Von jetzt an werden leichte Bewegungen im rechten Handgelenk versucht. Nach 3 Monaten geheilt entlassen, vermag sie sowohl zu gehen, als in den Handgelenken Flexion, Extension, Supination und Pronation auszuführen, rechts etwas beschränkter als links, doch vermag sie zu nähen.

Bei diesen verschiedenen Gelenken wechselt allerdings die Dringlichkeit der Resection, indem die Reposition in gewissen Gelenken besonders ungünstige Resultate giebt. Dies sind die Finger- und Zehengelenke, bei welchen auf Reposition complicirter Luxationen Trismus und Tetanus so häufig erfolgen, dass Abernethy zu dem Ausspruch kam, sogleich in allen diesen Fällen zu amputiren, was wir in den Satz umwandeln wollen: Bei complicirter Luxation der Zehen und Finger werde sogleich und in allen Fällen resecirt, um so mehr, als die Resection an diesen peripherisch gelegenen Gelenken höchst ungefährlich zu sein pflegt.[2]) In dem Grade, als bei einem Gelenke die Ungefährlichkeit der Resection und die Gefahr der Reposition abnimmt, nimmt auch die Dringlichkeit zu reseciren ab und das Recht, die Wiedereinrichtung zu versuchen, zu. Dies gilt namentlich auch vom Kniegelenk, wo eine beschränkte Beweglichkeit nach der Reposition stets noch einer absoluten Steifheit des Gliedes nach Resection vorzuziehen.

---

1) Dublin journal of med. science 1854. Vol. XVII. S. 20.

2) Vergl. Wagner, Art. Resection in dem Enc. Wörterb. d. med. Wiss. Bd. 9. S. 188.

Die Möglichkeit eines günstigen Verlaufs nach Reposition des complicirt verrenkten Kniegelenks beweist folgender Fall:

Parker sah einen 15jährigen Knaben, der in Folge von Ueberfahren eine complicirte Luxation im Kniegelenk mit Zerreissung des ligamentum cruciatum und eine breite bis zur Kniekehle reichende Querwunde erlitt. Antiphlogose. Unterstützung der Extremität durch Schienen. Unter mannigfachen Zwischenfällen erfolgte complete Heilung mit sehr geringer Beweglichkeit und vollkommener Arbeitsfähigkeit. Eine freiere Beweglichkeit ist, da der Fall bald nach erfolgter Herstellung mitgetheilt wurde, in Folge von passiven und activen Bewegungen nach Monaten und Jahren noch zu erwarten, wie die Erfahrung lehrt.

Beispiele von lethalem Ausgange der reponirten Luxation an Fingergelenken, besonders am Daumen, der seiner anatomischen Beschaffenheit nach eben am häufigsten luxirt wird, finden sich viele in der Literatur:

Dickinson [1]) beobachtete einen Mann, der nach Reposition einer complicirten Verrenkung des Daumens am 7. Tag an Trismus starb.

Cramer [2]) sah eine im 8. Monat Schwangere unter gleichen Umständen am 20. Tag nach der Verletzung von Tetanus befallen, am 25. sterben. Aehnliche Fälle finden sich bei Sanson, S. Cooper, Novis.

In den meisten Fällen genügt die Decapitation des prolabirten Gelenkendes. Die totale Gelenkresection wird nur gemacht, wenn der gegenüberstehende Gelenktheil ebenfalls der Art verändert ist, dass seine Erhaltung prekär erscheint. Beim Kniegelenk soll immer die totale Resection gemacht werden, weil dieselbe bessere Resultate giebt als die partielle.

An die complicirten Luxationen schliessen sich zunächst die complicirten Gelenkfracturen. Sie indiciren die Resection bei Complication durch Weichtheilwunden, Austritt des fracturirten Gelenktheils, mehrfache Zermalmung des Knochens. Eine einfache bis in ein Gelenk dringende Fractur mit einer mässig grossen, reinen Wunde giebt noch keineswegs das Recht zur Resection. Eine Reihe von Beobachtungen beweisen, dass solche Verletzungen mit partieller oder ohne alle Ankylose zu heilen pflegen und zwar um so eher, je früher die äussere Wunde geschlossen werden konnte.

Ein 16jähriger Mensch wurde überfahren, die Condylen des Oberarms linkerseits waren fracturirt bis ins Gelenk, welches durch eine Vförmige Wunde offen stand. Die Wunde wurde geschlossen, der warme Wasserverband angewendet. In 3 Wochen Heilung der Wunde; in 6 Wochen geheilt entlassen mit Beweglichkeit im Ellenbogen. Bei einem 45jährigen Mann waren durch einen Sturz vom Wagen beide Oberarmcondylen bis ins Gelenk hinein gebrochen, welches durch eine mässige Wunde geöffnet war. Bei gleicher Behandlung Heilung in 2 Monaten, aber mit Ankylose. (Bryant, Injuries and diseases of joints. Med. times and gaz. 1858. Dec. S. 572.)

---

1) Med. times and gaz. Februar 1817. S. 229.

2) Rust's Magazin. Bd. XXII.

Einen Splitterbruch mit Betheiligung des Gelenks und nachträglich entstandener Weichtheilwunde sah ich ebenfalls mit beschränkter Beweglichkeit heilen. Ich habe ihn in der Prager Vierteljahrschrift Bd. XXXI. S. 21 ausführlich mitgetheilt und führe ihn daher nur auszugsweise hier an.

Ein 20jähriger, kräftiger, vollkommen gesunder Student fiel in heftigem Laufe durch Aneinanderrennen mit einem Anderen dergestalt, dass der Fuss umgeknickt ward und beide Knöchel brachen. Durch Laienhände entkleidet und in einer gewöhnlichen Chaise noch 2 Poststunden weit transportirt, kam er im Hospital zu Erlangen mit einer über den ganzen Fuss und Unterschenkel ausgebreiteten Geschwulst und grossen Empfindlichkeit derselben Theile an, so dass eine genaue Untersuchung unmöglich war. Nach mehrstündiger energischer Anwendung der Kälte schwanden beide Symptome so weit, dass wir eine genauere Untersuchung anstellen und einen Comminutivbruch des malleolus internus sammt Querbruch der fibula über dem Knöchel constatiren konnten. Entsprechende Lagerung. Kälte. Abnahme der Geschwulst und der Schmerzen. Nach 2 Mal 24 Stunden Eruption von grossen theils hellen, theils blaurothen Blasen am Fussrücken und der Wade. Einstiche entleerten theils helles, theils blutiges Serum. Bleiwasserüberschläge. Neue Blasen heben nach und nach die ganze Epidermis der untern Extremität auf, so dass diese am 8. Tage fast ganz von Epidermis entblösst war. Am 9. Tage verschlimmertes Allgemeinbefinden, übles Aussehen, Zunge belegt, Athem übelriechend, Brechreiz. Galliges Erbrechen und Erleichterung auf ein Emeticum. Am 11. Tage Phlegmone der Weichtheile über dem innern Knöchel. Es eröffnet sich in derselben Gegend ein Abscess am 13. Tag, der viel Eiter und 3 Knochenstückchen entleerte, worauf auffallende Besserung des Allgemeinbefindens eintrat. Der copiös ausfliessende Eiter zeigte eine gute Beschaffenheit, die Sonde führte tief in eine grosse Abscesshöhle, drang auch in der Richtung des Gelenks ein, traf aber überall auf Granulationen und einige blossliegende Knochenpartieen, nirgends aber frei in die Gelenkhöhle. Flectirte Lagerung der Extremität zur Beförderung des Eiterabflusses und zur Erleichterung. Am 15. Tag phlegmone diffusum über den grössten Theil des Unterschenkels, daher die Haut durch ergiebige Einschnitte gespalten, das abgestorbene Zellgewebe entfernt, die Wundflächen mit Kamillenabsud fomentirt wurden. Den folgenden Tag ein starker Frostanfall mit darauf folgender Hitze, Schweiss, cyanotischem Aussehen, frequentem Puls und Delirien. Gegen Morgen trat Ruhe ein und der Tag sammt der folgenden Nacht verlief gut. Wohlbefinden bis zum 33. Tage, wo wiederum ein ähnlicher noch heftigerer Anfall mit profuser Eiterung und Abnahme der Kräfte erfolgte. Der Verband wird 2—3 Mal täglich erneuert, innerlich Chinadecoct gereicht. Grosse Abmagerung. Decubitus. Dagegen Collodion mit Erfolg. Die phlegmonöse Entzündung hatte sich bis gegen das Knie hin ausgedehnt, daher aufs Neue der Eiter durch reichliche, tiefe Einschnitte entleert wird. Oertliche stundenlange Bäder von warmem Seifenwasser und tägliche allgemeine Bäder, in welchen der Kranke von 2 Personen schwebend erhalten wurde. Unterdessen blieb über dem inneren Knöchel eine bis auf den Knochen dringende Abscessöffnung mit guter Granulation von den Seiten her bedeckt, indess in der Tiefe der Knochen bloss lag. Von Zeit zu Zeit gingen Knochenstückchen ab. Eine geringe Consolidation sowohl der libula als der tibia hatte mittlerweile begonnen. Gleichwohl erfolgte nach 3 Monaten noch einmal ein Ausbruch der Phleg-

mone, welcher durch umfangreiche Incisionen glücklich beseitigt wurde. Nach 3 1/2 Monat war die Vereinigung und Regeneration der Knochen so weit vorgeschritten, dass der Kranke den Fuss ohne Unterstützung aufheben konnte. Nach 4 1/2 Monaten waren alle Wunden fast vollständig geschlossen und ward der Patient in seine Heimath entlassen. Von Zeit zu Zeit besuchte ich ihn dort. Er ging mit Hülfe von Krücken, dann eines Stockes, verlor in gewissen Zwischenräumen immer wieder Knochenfragmente vom innern Knöchel. Nachdem er Wildbad gebraucht und verschiedene ziemlich unschuldige innere und äussere Mittel angewendet, stellte sich bei immerwährendem Landaufenthalt in sehr gesunder Gegend die allgemeine Gesundheit wieder her und erfolgte eine derartige Consolidation der Knochen und Beweglichkeit des Fusses, dass er nach Verlauf von zwei Jahren ohne Stock und ohne auffallendes Hinken gehen konnte. Letzteres soll sich noch mehr gebessert haben. Eine Untersuchung über den Grad und den Sitz der Beweglichkeit ward mir nicht mehr zu Theil. Nur so viel ist erwiesen, dass das Tibiotarsalgelenk eine, wenn auch beschränkte, Beweglichkeit stets gezeigt hatte und auch beibehielt.

In diesem Falle lässt sich wohl die Frage aufwerfen, ob nicht eine Decapitation der Unterschenkelknochen den Fall einfacher, weniger gefährlich, weniger langwierig und im Endresultat ebenso günstig gemacht haben würde. Was das Resultat betrifft, so wäre Erhaltung des Lebens und eine mässig beschränkte Beweglichkeit mit kaum gestörter Function und ohne Verkürzung der Extremität, wie wir sie hier erreichten, der beste, aber keineswegs gesicherte Erfolg der Resection gewesen. Die Verletzung selbst wäre einfacher, der Verlauf vielleicht etwas kürzer und milder geworden. Doch waren dadurch keineswegs die für den Verlauf ungünstigen Momente zu entfernen, dass nämlich die Verletzung nach einem Gelage stattgefunden, dass die erste Hülfe nur von Laienhänden geleistet und dem definitiven Verbande ein ungeeigneter Transport vorausging, dass die Haut, Musculatur, Fascien durch die Zerrung theils zerrissen, theils zu nachträglicher Gangrän disponirt waren. Der Zeitpunkt der Resection wäre nur während der ersten 2 Mal 24 Stunden gewesen, indem später die Beschaffenheit der Weichtheile eine solche Operation absolut contraindicirte. In den ersten 2 Tagen aber war keine äussere Zusammenhangstrennung vorhanden und somit die Aussicht auf subcutane Heilung der Fracturen nicht aufzugeben.

Somit erscheint nach Verlauf und Endresultat die Resection als bedingungsweise passend für diesen Fall, während dieselbe zu keiner Zeit indicirt oder möglich war. Dagegen handelte es sich während der ausgebreiteten tiefgehenden Zellgewebsvereiterung mit erschöpfender Eiterung und Gefährdung des Lebens mehrmals um die Amputation des Unterschenkels. Dieselbe ward aber stets mit Rücksicht auf die kräftige Constitution, die Jugend, die stets vorhandene Esslust und gute Verdauung des Kranken verworfen.

Obiger Fall, dem noch manche andere zur Seite stehen, beweist die Möglichkeit der Heilung von Gelenkfracturen der ungünstigsten Art. Die Dringlichkeit oder Zulässigkeit der Resection hängt von dem allgemeinen Kräftezustand, dem Alter des Kranken, dem Gelenk, der Entstehung der Fractur und den äussern Verhältnissen ab. Bei jugendlichen und kräftigen Individuen hat die erhaltende Methode in zweifelhaften Fällen den Vorrang vor der Resection, aber auch die Resection in zweifelhaften Fällen vor der Amputation. Die Verschiedenheit der Indication bei den ver-

schiedenen Gelenken ergiebt sich im speciellen Theil. Je grösser, je ausgedehnter die einwirkende Gewalt war, um so weniger Aussicht giebt die erhaltende Methode, aber auch um so weniger günstig sind die Resultate der Resectionen. Daher letztere nach Verletzungen mit grobem Geschütz selten am Platze sind. Die Gelenkfracturen durch kleine Kugeln fallen so ziemlich in die Kategorie der Gelenkfracturen überhaupt. Der Mangel an gehörigen Apparaten, an Pflege und an Aussicht auf eine lang fortgesetzte Nachbehandlung contraindicirt den Versuch der erhaltenden Methode; absoluter Mangel jener Momente contraindicirt auch die Resectionen theilweise[1]), namentlich an den unteren Extremitäten, und verlangt die Amputation. Einfache Fractur desselben oder eines benachbarten Knochens contraindicirt die Resection nicht, wohl aber mehrfache Fracturen an demselben oder an mehreren nahe gelegenen Knochen. Wenn Finger oder Zehen verloren gegangen sind und ein höher gelegenes Gelenk durch complicirte Fractur die Resection erfordert, so wird sie ausgeführt, indem trotz des Verlustes eines oder mehrerer Finger oder Zehen die Erhaltung jedes Abschnittes der Extremitäten von grösster Wichtigkeit ist. Wenn z. B. dieselbe Verletzung einen oder mehrere Finger einer Hand abgerissen oder deren Amputation verursacht hat und überdies eine Resection des Hand- oder Ellenbogengelenks indicirt ist, so soll letztere bei sonst günstigen Verhältnissen einer Amputation immer noch vorgezogen werden.

Die übrigen Indicationen finden ihre detaillirte Besprechung, wo sie einer solchen bedürfen, bei den einzelnen Abschnitten.

Im Allgemeinen kann man den Satz aufstellen: die Resectionen verdienen entschiedene Begünstigung und Verbreitung auf Kosten der erhaltenden Chirurgie.

Die Operation.

Es gilt was von den Resectionen im Allgemeinen gesagt ist, auch hier, dass vorhandene Zusammenhangstrennungen in den Plan der Schnittführung hereingezogen werden müssen. Man hat früher im Allgemeinen complicirtere Incisionen angewandt; unter der fortschreitenden Vervollkommnung der Instrumente und des gesammten Verfahrens ist, besonders nach Langenbeck's und Chassaignac's Vorgang, der einfache Längsschnitt am üblichsten geworden. Er wird an der Aussenseite des Gelenks bald mehr nach vorn, bald mehr nach rückwärts an der zugänglichsten Stelle des Gelenks ausgiebig geführt, so dass er die zu entfernende Parthie an beiden Seiten etwas überragt. Reicht er nicht aus, so legt man ent-

1) Mac Leod: Notes on surgery of the war in the Crimea, with remarks on the treatement of gunshot wounds. London 1858.

weder einen zweiten parallel laufenden auf der andern Seite des Gelenks an oder fügt Querincisionen hinzu, welche jedoch nur Haut und Zellgewebe trennen dürfen. Die Hauptincision kann nach Localität und Beschaffenheit sogleich bis in das Gelenk dringen. Nach Bedürfniss werden hindernde Muskeln oder Sehnen subcutan durchschnitten oder lospräparirt. Die Weichtheile überhaupt werden von den Knochen getrennt, die Gelenkbänder durchschnitten, das Gelenk geöffnet, wobei zweckmässige Rotationen und Biegungen im Gelenk dessen verschiedene Seiten und Gebilde zugänglich machen. Nach Eröffnung des Gelenks und Luxation des Knochens schützt man die Weichtheile und retrahirt sie durch stumpfe Haken, Spatel etc., oder bei einander gegenüber stehenden Längsschnitten durch Leinwandstreifen, welche von einer Wunde zur andern zwischen Knochen und Weichtheilen durchgezogen werden, entsprechend ihrer Anwendung bei der Amputation des Vorderarms und Unterschenkels. Dann schreitet man zur Abtragung des Knochens. Bei manchen Gelenken, z. B. beim Unterkiefergelenk, Hüftgelenk, wird zuerst die Continuität des Knochens getrennt, dann erst die Contiguität aufgehoben. Besonders angezeigt ist dies Verfahren, wenn Ankylose vorhanden.

Die Stelle, wo der Knochen durchschnitten wird, bestimmt einerseits die Ausdehnung der Affection, andererseits die Grenze, bis zu welcher Erfolg von der Operation erwartet werden kann. Es soll demnach im Gesunden operirt werden, zugleich aber nicht mehr entfernt, als dass die Function des Gliedes wieder hergestellt werden kann. Die oberen Extremitäten vertragen eine viel bedeutendere Verkürzung, als die untern. Gleichwohl sind aus letzteren Partieen von 3″ und darüber abgetragen und doch günstige Resultate erzielt worden. Nach Zollen anzugeben, wie viel aus der Länge einer Extremität entfernt werden darf, erscheint unmöglich, da nach Alter, Geschlecht und Individualität die Grössenverhältnisse verschieden sind und sich darnach auch der Substanzverlust bemessen muss. Man trage bei den unteren Extremitäten nicht mehr von einem Gelenke ab, als man Aussicht hat durch Streckung und mechanische Ersatzmittel bis zu einem mässigen Hinken auszugleichen. Gestattet die Ausdehnung des Leidens oder der Verletzung keine solche Beschränkung, so ist man zur Amputation oder Exarticulation berechtigt. Die Grenze zwischen gesunder und kranker Substanz ist aber nicht etwa erst da, wo die normale, unveränderte Knochensubstanz beginnt. Bei Caries wird nur das erweichte, missfarbige Knochengewebe entfernt, die benachbarten Theile aber, welche die Zeichen der Congestion oder Entzündung tragen, werden erhalten. Bei complicirten Luxationen und Fracturen wird möglichst viel Knochen erhalten, auch wenn sich an demselben noch eine Fissur, eine einfache Fractur, eine Verletzung des Periosts, sogar dessen theilweise Ablösung vorfindet.

Wenn mit Berücksichtigung aller dieser Regeln die Abtragung der Gelenkparthie geschehen ist, und die Sägeflächen oder benachbarten Knochentheile zeigen noch eine oder die andere afficirte Stelle, so muss auch diese mit Schonung entfernt werden. Wo man nicht mit dem Substanzverlust allzusehr zu sparen hat, trägt man noch eine dünne Scheibe von Knochen ab, Splitter, die jetzt locker geworden sind, werden extrahirt, cariöse Flecken mit Meissel oder Rugine ausgestemmt oder geschabt. Das Glüheisen ist zu verwerfen, weil es nothwendig ein nekrotisches Absterben einer Knochenschichte zur Folge haben und dadurch die Heilung verzögern wird. Osteophyten oder Exostosen, welche geeignet sind, die Beweglichkeit zu hindern, werden ebenfalls abgetragen.

Die Trennung der Knochen geschieht gewöhnlich mit Sägen, in England und Amerika auch mit schneidenden Knochenzangen. Es eignen sich die geraden Messer-, Blatt- und Brückensägen unter gewöhnlichen Verhältnissen am besten und zwar um so mehr, je breiter die zu durchschneidenden Knochen sind, beim Kniegelenk zum Beispiel, und je zugänglicher sie der Art der Operation nach gemacht werden, also bei Totalresectionen. Die Kettensäge ist am Platz, wenn aus irgend welchen Gründen der zu durchschneidende Knochentheil wenig oder gar nicht isolirt werden kann, z. B. bei den Tarsometatarsal- und den Carpo-Metacarpalgelenken, bei der Decapitation des humerus oder femur, wenn die Operation den Kopf allein trifft und die zunächst sich inserirenden Muskeln erhalten werden sollen. Die Kettensäge wird ferner angewandt, wenn die Continuität des Knochens vor der Contiguität durchschnitten wird. Knochenscheeren und Knochenzangen eignen sich zur Durchschneidung weniger voluminöser und weniger compacter Knochen, z. B. des Schenkelhalses, des oberen Endes vom Radius, des unteren der Ulna.

Die Durchschneidung der Kapsel, der Seitenbänder und des ligamentum teres geschieht entweder mit demselben Messer, mit welchem die ganze Operation gemacht wird, einem starken, spitzen Scalpell oder Bistouri oder kleinen Operationsmesser, oder aber man bedient sich zur Trennung des letzteren einer Cooper'schen Scheere oder eines stumpfspitzen geraden Messers.

Nach Vollendung der Excision coaptirt man die Sägeflächen und sucht dem Gliede die richtige Stellung zu geben. Nun kommt es vor, dass dies nicht gelingt, die Knochenflächen sich vor einander schieben oder sich gegeneinander stemmen oder gar nicht genähert werden können; namentlich am Kniegelenk zeigt sich diese Schwierigkeit nicht selten und kann bei im Winkel auf einander reitenden Sägeflächen das Bein nicht gestreckt werden. Hier gilt es vor Allem die Ursache dieses Widerstandes zu erkennen. Sollte die Richtung der beiden Sägeflächen einander nicht entsprechen, z. B. beide in der Art schief abgeschnitten sein, dass die spitzen Winkel auf gleicher Seite, die stumpfen auf

gleicher Fig. 2 b. sich begegnen, so ist keine Coaptation möglich, bis von dem einen Knochen ein entsprechendes keilförmiges Stück abgetragen ist. In ähnlicher Weise müsste, wenn eine Sägefläche gerade, die andere schief wäre, die letztere durch Abtragung coaptationsfähig gemacht werden.

Ist aber nach Durchschneidung der Muskeln und Sehnen einer Seite (gewöhnlich der Strecker) der Antagonismus aufgehoben, haben sich in Folge dessen die Muskeln der entgegengesetzten Seite, gewöhnlich die Beuger, nach der Operation krampfhaft contrahirt und hindern sie dadurch die Streckung, überhaupt die gewollte Richtung der Extremität, so kann diese Muskelwirkung im tiefen Chloroformschlaf überwunden werden oder hört einige Zeit später von selbst oder nach Darreichung einer Dosis Opium auf. In diesem Falle gilt es, den Verband aufzuschieben, bis unter der Administration der genannten Mittel oder von selbst die Contraction aufhört. Hat man es dagegen mit einer permanenten Muskelcontraction oder mit Verwachsungen zu thun, so durchschneidet man subcutan die Sehnen, Muskeln und Verwachsungen, welche man am meisten gespannt findet, bis die Coaptation gelingt.

Ist es gelungen, die Sägeflächen einander zu nähern, so gilt es 1) die Vereinigung der Hautwunde, 2) die Erhaltung der Stellung des operirten Gliedes. Eine primäre Vereinigung der Wunde zum grösseren Theile ist von grosser Wichtigkeit, weil dadurch die Zusammenhangstrennung der Knochen eine Stütze gewinnt und der Heilungsprocess mehr oder weniger subcutan, dadurch unschädlicher und schneller vor sich geht, und weil ferner dicke Narbenbildung den ganzen Erfolg compromittiren kann. Eine primäre Vereinigung mit vollkommenem Verschluss der Wunde ist in so fern nicht wünschenswerth, als dadurch der Abfluss des Wundsecrets gehindert, in Folge dessen Infiltration der Gewebe und nekrotisches Absterben einzelner Theile veranlasst wird. Wiederaufbrechen der Wunde oder die Nothwendigkeit sie künstlich zu eröffnen, Vereiterung der Operationswunde sind die weiteren Folgen. Die Gefahr ist bedeutender bei grossen Gelenken, bei denen aber auch die Aussicht auf primäre Vereinigung sehr gering ist. Steinlin[1]) sah sie zweimal nach Resection der Tibia und Fibula im Kniegelenk. Eine primäre Vereinigung ist nur möglich bei Abwesenheit aller Spannung der Haut, was eine vollkommen normale Lagerung voraussetzt. Sie wird durch Nähte erzielt, die man im Gesicht als umschlungene, an andern Stellen als Knopfnähte von Seidenfaden, Silberdraht (Sims[2]), Platindraht (Simpson) anlegt, wobei die abhängigsten Stel-

1) Steinlin, Ueber den Heilungsprocess nach Resection der Knochen. Zürich 1849.

2) Silver sutures in surgery. New-York 1858.

len zum Abfluss des Wundsecrets offen gelassen werden. Die Suturen von feinen Metalldrähten haben den bei Resectionen gewichtigen Vorzug vor den Fäden, dass sie 8 Tage und länger liegen bleiben können, ohne Eiterung zu veranlassen. Ist man genöthigt, zum Zwecke des Verbandes resecirte Glieder bald nach der Operation und wiederholt aufzuheben und zu bewegen, so reissen die zarten Vereinigungen primae intentionis sehr leicht wieder. Diesem Uebelstand wird durch die Metalldrähte begegnet, welche man ohne anderweitigen Nachtheil bis zur Erstarkung der Verwachsung liegen lassen kann. Wo nicht das permanente laue Wasserbad nach Langenbeck und Fock oder die warmen Anträufelungen (irrigations perpetuels) in Anwendung kommen, bedeckt man die Wunde mit Ceratlappen oder geölter Leinwand und legt nach Bedarf eine Lage Charpie oder Watte darüber. Mit letzteren Stoffen oder Feuerschwamm die Knochenlücken auszufüllen, ist verwerflich.

Durchaus nicht der unwichtigste Theil der Cur ist die Lagerung, Fixation und rechtzeitige Bewegung der operirten Gliedmaassen.

Will man eine feste Vereinigung erzielen, so müssen die Sägeflächen in möglichst grosser Ausdehnung und Genauigkeit an einander liegen, sowohl gleich beim ersten Verband als während des ganzen Heilungsprocesses. Ist möglichste Beweglichkeit, Neubildung eines Gelenks das Ziel der Operation, so handelt es sich um Annäherung und zweckmässige Gegenüberlagerung der Sägeflächen und um rechtzeitig vorgenommene passive und active Bewegungen. Wo diese Indicationen eintreten und wie sie bei den einzelnen Gelenken erreicht werden, lehrt der specielle Theil.

Im Allgemeinen gilt es, die operirten Glieder durch Binden, Schienen und Lagerung so zu stützen und zu fixiren, dass sie ruhig, schmerzlos und bequem liegen oder hängen, dabei dem Verband zugänglich sind und dem Eiter freien Abfluss gewähren. Man giebt ihnen stets diejenige Stellung, in welcher sie im Fall der Ankylosirung am brauchbarsten oder am wenigsten störend und deform sind. Möglichster Ausschluss aller activen und passiven Bewegung während der ersten Zeit ermöglicht eine rasche, während der ganzen Reconvalescenz eine bleibende Consolidation. Sie wird erreicht durch Schienen, Schweben und den permanenten Verband. Letzterer muss nach den ersten Tagen aufgeschnitten und nachher nur mehr als Schiene benutzt oder statt dessen mit einem Fenster zur Reinigung und Inspection versehen werden. Er eignet sich besonders, wenn der Operirte einen Transport durchzumachen hat oder an Delirium tremens leidet. Von der Zeit an, wo die entzündlichen Erscheinungen verschwunden oder gemindert sind und die Consolidation nachweislich begonnen, wo namentlich auch der Kranke ein gewisses Gefühl derselben hat, beginnt man die passiven Bewegungen, anfangs mit geringem Kraftaufwand und in kleinen Dimensionen, später mit beiden zunehmend. Die

passiven Bewegungen müssen den normalen Bewegungen der Glieder entsprechen und diejenige am meisten bethätigen, welche der von dem operirten Glied angenommenen Stellung entgegengesetzt ist, z. B. die Beugung, wenn es gestreckt, die Streckung, wenn es stark gebeugt ist. Wäre bei einem Glied, wo Beweglichkeit von Nöthen ist, die Consolidation zu weit vorgeschritten, so kann der Zug mittelst Maschinen in schonender und zugleich sehr energischer Weise angebracht werden. Solide Verwachsung wird hauptsächlich nur beim Kniegelenk erstrebt, wo die geeigneten Mittel dazu angegeben werden. Nach meinen Beobachtungen und den Erfahrungen von Langenbeck und Wilms eignet sich das permanente, warme Wasserbad besonders für Resecirte. Es begünstigt eine schnelle Heilung, ist ein wirksames Schutzmittel gegen Pyämie[1]) und der bequemste und gründlichste Weg die Wunde rein zu erhalten. Ueberdies lindert es die Schmerzhaftigkeit der Operationswunde und ist meistens den Kranken selbst angenehm. Dasselbe wird bekanntlich in folgender Weise angewandt: entsprechend dem operirten Körpertheile wird ein Stück aus der Matraze des Kranken ausgehoben und durch einen Metallkasten ersetzt, welcher seinem Umfange nach das operirte Glied aufnehmen kann. Dieser wird mit lauwarmem Wasser gefüllt, das operirte Glied auf starken Gurten ruhend in denselben gelegt und der Kasten von oben geschlossen. Ein Hahn gestattet das Wasser nach unten abzulassen. Der Kranke liegt während des Gebrauchs des Wasserbades bequem im Bett, die Decke wird über den Wasserbehälter gezogen, das Wasser immer rein und auf gleicher Temperatur gehalten, das Ganze durch Tage und Wochen continuirlich angewandt. Bei den Resectionen muss eine durch das Wasser nicht alterirbare Vorrichtung die Unbeweglichkeit des resecirten Gliedes, wo und so lange sie nöthig ist, erhalten. Der Natur der Sache nach kommt das permanente Wasserbad beim Hüft- und Schultergelenk nicht in Anwendung; am bequemsten ist es nach der Resection des Ellenbogen- und Handgelenkes, doch habe ich es in der Langenbeck'schen Klinik auch nach Resection des Kniegelenks in Gebrauch gesehen.

Der Erfolg der Gelenkresectionen muss nach zwei Gesichtspunkten betrachtet werden: 1) in Bezug auf das Leben der Operirten, 2 auf die Brauchbarkeit des Gliedes. Das Leben ist in geringerem Grade gefährdet als bei den entsprechenden Amputationen und Exarticulationen, wie das bei den einzelnen Gelenken nachgewiesen werden soll. Die Gefährlichkeit ist bei den verschiedenen Gelenken verschieden, im Ganzen bei den klei-

1) Vergleiche Wilms ausserordentlich günstige Resultate nach grossen Operationen, besonders auch Amputationen (Deutsche Klinik 1857. Nr. 38), die theils der Neuheit und vortrefflichen Einrichtung von Bethanien, theils aber seiner consequenten Anwendung des Wasserbades zuzuschreiben sind. Von 14 Oberschenkelamputationen hatte nur 1 einen lethalen Ausgang, was geradezu ohne Beispiel ist.

nern und mehr peripherisch liegenden geringer als bei den grössern, den Centren näher liegenden, bei den oberen Extremitäten geringer als bei den unteren. Der Tod wird entweder durch den operativen Eingriff selbst herbeigeführt, oder, was sehr selten ist, durch eine Nachblutung. Oder der Kranke stirbt an Vereiterung des Gelenkes, an Pyämie, selten an Brand, zuweilen an Recidiven des Uebels (Caries, Krebs etc.) oder an einer mit dem örtlichen Leiden in Verbindung stehenden Dyskrasie (Tuberkulose, Krebsdyskrasie).

Der örtliche Erfolg kann neben der Erhaltung des Lebens und der Herstellung der Gesundheit ein vollständiger, ein theilweiser sein, oder gänzlich ausbleiben. Vollständig ist der Erfolg bei allen Gelenken, das Knie ausgenommen, dann, wenn sich volle Beweglichkeit und uneingeschränkte Gebrauchsfähigkeit des Gliedes einstellt. Ein neues Gelenk kommt hier ganz analog zu Stande, wie es bei Fracturen oder Luxationen sich zuweilen bildet, nämlich durch Exsudat, welches in die Umgebung des oder der Knochenenden gesetzt, organisirt wird und unter dem Einfluss typischer Bewegungen[1]), die Form einer Gelenkvertiefung auf der einen Seite, eines Gelenkkopfes auf der andern Seite annimmt, während ein Complex von strang- und kapselartigem neugebildeten Bindegewebe den Zusammenhang zwischen beiden Knochen mehr oder weniger straff oder beweglich herstellt. Das Exsudat nach Resectionen wird vom Periost, von den Sägeflächen des Knochens und von den verwundeten Weichtheilen gesetzt. Ein Theil desselben fliesst unverändert durch die Wunde ab, ein Theil wird als Eiter ausgesondert, ein Theil organisirt. Eine stürmische Exsudatsetzung bei hochgradiger Entzündung ist dem Organisationsprocess nicht günstig, daher einer solchen durch Antiphlogose, laues Wasserbad und Entfernung aller Entzündung begünstigenden Momente entgegengewirkt werden muss. Die partiellen Resectionen mit Ausnahme der decapitatio humeri und femoris haben durchschnittlich eine heftigere Entzündung und weniger bewegliche Gelenke zu Folge, was vielleicht durch die nachträgliche Nekrose des Gelenkknorpels am erhaltenen Knochentheil und die dadurch bedingte langwierige Eiterung zu erklären ist. Knochenneubildung hat sowohl in Gestalt von Osteophyten und von Schichtenauflagerung statt, als in Form von Bildung isolirter Knochenkerne im Narbengewebe.

Wo Ankylose das Ziel der Operation und Nachbehandlung ist, kommt

1) Unter typischen Bewegungen verstehe ich die durch die Gestalt, Ansätze und Wirkung des zu jedem Gelenk gehörigen Muskelcomplexes bedingte Reihe von bestimmten, stets wiederkehrenden Bewegungen oder die von der Hand des Arztes jenen nachgeahmten Bewegungen der Extension, Flexion, Adduction, Abduction, Pronation, Supination, Rotation etc. Demgemäss ist es also von grösster Wichtigkeit, so viele Muskelansätze als nur immer möglich und von theilweise abgetrennten wenigstens noch einen Theil des Ansatzes zu conserviren.

sie entweder durch Verschmelzung und gemeinsame Verknöcherung des beide Gelenkenden umgebenden Exsudats zu Stande, wie bei der normalen Heilung der Fracturen, oder durch theils straffe fibröse, theils knöcherne, brückenförmig von einem Gelenkende zum andern gehende Verbindungen. In jenem Falle von Kniegelenkresection, den Sayre mittheilt, war neben seitlicher Feststellung eine geringe antero-posteriore Beweglichkeit entstanden. Hier lässt sich die Vereinigung nicht anders als durch fibröse Massen denken, welche zwischen den Knochen und an deren Seiten straffer waren, als an dem vorderen und hintern Theil derselben.

Die beschränkte Beweglichkeit eines resecirten Gelenks ersetzt sich vielfach durch vicariirende Function benachbarter Gelenke und Glieder; so z. B. bei Ankylose des Tibiotarsalgelenks durch grössere Beweglichkeit zwischen den Fusswurzelknochen unter sich und mit den Metatarsalknochen, bei beschränkter Beweglichkeit des Schultergelenks durch vermehrte Function des Schulterblattes und seiner Muskeln.

Ausser der Beweglichkeit oder Unbeweglichkeit bedingen die Stellung und das Maass der Verkürzung den Grad der Gebrauchsfähigkeit. Es giebt für jedes Gelenk eine bestimmte Stellung, welche seine Function auch bei beschränkter oder aufgehobener Bewegung am meisten begünstigt, für die obere Extremität im Allgemeinen die gebogene, für die untere die gerade Stellung. Genauere Bestimmungen für die einzelnen Gelenke verweisen wir in den speciellen Theil. Das Maass der Verkürzung ist für die Abdominalglieder einflussreicher als für die Thoraxglieder; es sollte die Grenze annähernder Ausgleichbarkeit durch Behandlung (Streckung) und durch mechanischen Ersatz nicht überschreiten. Zu berücksichtigen ist hierbei, dass bei jungen, noch im Wachsen begriffenen Individuen nach Abtragung der Epiphysen der Knochen ein Hauptvehikel seines Wachsthums verloren hat und daher solche resecirte Knochen oder ganze Extremitäten im Wachsthum zurückbleiben können. Dieser Uebelstand tritt mehr ein bei unkräftigen Individuen, bei langer Reconvalescenz mit entsprechend langer Unthätigkeit des Gliedes und bei nie wiederhergestellter Function. Durch energischen Gebrauch kann man ihr entgegenwirken; übrigens haben Jones, Mackenzie, Sayre und andere Autoren Fälle mitgetheilt, wo nach Kniegelenkresection bei Individuen im kindlichen Alter kein Zurückbleiben im Wachsthum erfolgte. Bei dem von J. F. Heyfelder im Hüftgelenk Resecirten trat bei Recidive der Caries am Becken und unvollständigem Gebrauch mit Kniecontractur Atrophie des Knochens und der Muskeln ein. Fricke[1]) beobachtete bei einem 8jährigen Mädchen ein auffallendes Zurückbleiben im Wachsthum nach Kniegelenkresection, ich selbst nach Ab-

1) Gerner, Bemerkungen über Resectionen in d. Ztschr. f. d. ges. Medicin 1836. B. 3. S. 455.

tragung der Epiphysen des Unterschenkels bei einem Knaben; dasselbe haben unzählige Experimente dargethan.

Die Heilung kann gestört, verzögert und in ihrem Erfolg beeinträchtigt werden durch Recidive des Leidens, was meist nur bei Krebs und Caries der Fall ist und eine Wiederholung oder Completirung der Resection oder eine andere Operation fordert. Bei zu grosser Ausdehnung für eine Resection wird amputirt oder exarticulirt, bei mehrfacher Recidive an verschiedenen Stellen werden verschiedene Operationen oder gar keine mehr angestellt.

Ein weiteres störendes Ereigniss in der Reconvalescenz ist das nekrotische Absterben der Knochenenden. Es beschränkt sich gewöhnlich auf einzelne Theile der Sägeflächen und auf die oberflächlichen Schichten, die bei der Resection ihres Periosts beraubt wurden, von kleinen Fissuren durchzogen sind oder wirkliche Zusammenhangstrennungen erlitten haben. Dieselben Ursachen in grösserer Ausdehnung können bei traumatischer Ursache der Resection Nekrose in grösserem Umfang veranlassen. Der nekrotische Process unterhält Entzündung und Eiterung, die nekrotischen Knochentheile wirken als fremde Körper und verhindern den vollständigen Verschluss der Wunde. Wenn die Diagnose gesichert ist, können wir ihre Elimination auf operativem Wege befördern.

Der Erfolg der Resection kann durch unregelmässige Narbenbildung vereitelt werden. Entweder die Hautnarbe contrahirt sich der Gestalt, dass keine oder nur beschränkte Beweglichkeit möglich ist, oder sie verwächst auf schmerzhafte Weise mit einem Nerven. Beides tritt nur nach starker Eiterung mit offenbarer Theilnahme der äusseren Decke ein. Wenn die Hautnarbe isolirbar ist, was in den seltensten Fällen möglich, so kann man sie excidiren und eine plastische Operation machen. Sind wichtige Muskeln und Sehnen mit derselben verwachsen, so wäre der Versuch einer subcutanen Durchschneidung zu wagen. Ist ein Nerv mit der Narbe verwachsen, so dass er continuirlich schmerzt, bei Bewegungen der Schmerz unerträglich gesteigert wird, so ist der Nerv über der Narbe zu reseciren (da eine Durchschneidung zu bald wieder verwachsen möchte), oder das Glied zu amputiren.

Die Amputation oder Exarticulation nach der Resection ist angezeigt:

1) Bei Brand.
2) Bei umfangreicher Recidive.
3) Bei unheilbarer Unbrauchbarkeit der operirten Gliedmaassen.
4) Bei schmerzhafter Verwachsung eines Nerven mit der Narbe.

II.

SPECIELLER THEIL.

A. Resectionen an den Extremitäten.

I. Resectionen an der unteren Extremität.

Die Resection des Hüftgelenks.

Unter Resection des Hüftgelenks verstehen wir die Abtragung des Schenkelkopfs mit oder ohne den Hals und die Trochanteren mit Erhaltung der Pfanne oder mit gleichzeitiger Abtragung ihres Randes oder Aussägung ihres ganzen Bodens. Ersteres, die decapitatio femoris, behandeln wir nicht gesondert von der totalen, weil das Verfahren wie die Resultate bei beiden gleich sind und das Essentielle, sowie die eigentliche Schwierigkeit der Operation in der Absägung des Oberschenkelbeins beruht.

Das Hüftgelenk.

Der Oberschenkelknochen bildet an dem oberen Ende seines geraden Verlaufs eine knorrige Verdickung, an welche der etwas tiefer nach hinten und medialwärts gelegene trochanter minor und der an der lateralen Seite befindliche trochanter major zu unterscheiden sind. Nach oben und medialwärts schiebt sich aus dieser knorrigen Auftreibung der schmalere glatte, cylindrische Hals, ähnlich wie der Stiel der Narcisse aus dem Fruchtknoten oder (Henle) wie ein Hals aus einem Kragen. Von den Trochanteren an verjüngt sich der Hals, bis er dicht vor dem Kopf wieder an Volumen zunimmt und zwar sehr schnell. Dadurch erscheint er trichterförmig umgebogen und wird durch den mehr als halbkugeligen Gelenkkopf in der Art abgeschlossen, wie wenn eine Kugel in der weiteren Oeffnung eines Trichters ruht und deren Rand überragt. Nahe dem Kopf ist der Gelenkhals rund, etwas entfernter von vorn und hinten zusammengedrückt, so dass sein Durchschnitt ein Oval bildet, dessen langer Durchmesser 3 Ctm., dessen kurzer 2 Ctm. beträgt, was, beiläufig

bemerkt, mit dem Durchschnitt des Femur ½—1 Ctm. unter dem kleinen Trochanter ganz übereinstimmt. Die Länge des Schenkelhalses beträgt 3—3½ Ctm.[1]) Doch unterliegen diese Maasse selbst bei dem Erwachsenen nach Geschlecht, Alter, Individualität ziemlich bedeutenden Schwankungen, namentlich ist bei den Frauen und bei Männern mit breitem Becken der Schenkelhals verhältnissmässig länger und wagerechter, bei grobknochigen Individuen voluminöser; zuweilen aber erscheint er auch ohne einen solchen Zusammenhang besonders stark oder lang.

Entsprechend dem Gelenkkopf des Oberschenkels befindet sich am Becken eine tiefe Gelenkpfanne, an der Stelle wo os ilium, ischii und pubis mit einander verwachsen. Der knöcherne Boden derselben beträgt mehr nach oben zu 1 Ctm. — 1 Ctm. 3 Mm, nimmt aber gegen die Mitte und nach unten zu an Dicke ab und beträgt hier nur 1½ Mm. Dies ist die Stelle, wo die Perforation bei Coxitis und Caries am gewöhnlichsten eintritt. ⁴/₅ von der Circumferenz der Pfanne werden von einem erhabenen knöchernen Rand umgeben, indess sich nach unten eine Lücke, die incisura acetabuli, befindet. Der Pfannenrand wird durch einen fibrösen Wulst erhöht, die Pfanne also vertieft. Als Fortsetzung der Ringfasern dieses labrum glenoidale geht das ligamentum transversum über die incisura acetabuli hinweg. Pfanne und Kopf sind mit hyalinem Knorpel bedeckt. In der Pfanne beträgt seine Ausbreitung 21½ □ Ctm., an dem Gelenkkopf 49¼ □ Ctm., zusammen also 70¾ □ Ctm.[2]) Der Knorpelüberzug des Gelenkkopfs nimmt vom Rande gegen das Centrum zu, wo er eine Dicke von 3 bis 4 Mm. erreicht, indess der Knorpel

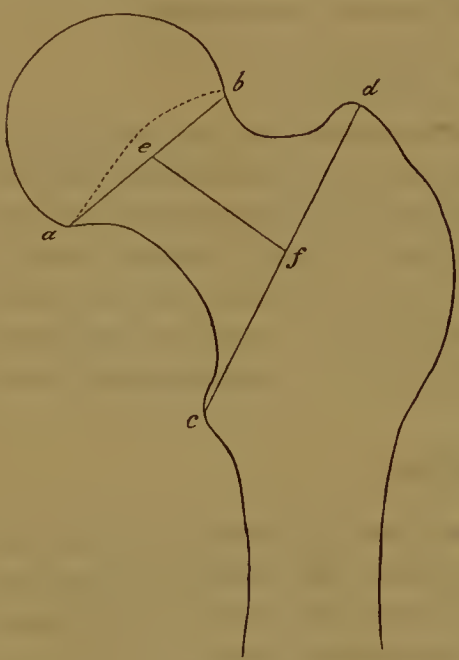

Fig. D.

1) Man misst den Schenkelhals entweder, indem man die Entfernung von der linea intertrochanterica bis an den Rand des Kopfes nimmt, oder auf dem Durchschnitt, indem man folgende Linien zieht. Man verbindet die hervorragendsten Punkte des Randes des Schenkelkopfs durch eine Gerade *a b*, ebenso die beiden Trochanteren *c d* und verbindet die Mittelpunkte beider Linien durch eine dritte Gerade *e f*, welche die mittlere Länge des oben kürzeren, unten längeren Halses bezeichnet und mit der ersten Messungsart ganz übereinstimmende Resultate giebt. (Fig. D.)

2) Ich habe die Knorpelausbreitung so gemessen, dass ich sie mit einem dünnen, sich leicht anschmiegenden Seidenzeug bedeckte, welches durch die Feuchtigkeit fest an dem Knorpel haftete, dann dasselbe entsprechend den Grenzen des Knorpels ab-

der Gelenkpfanne durchschnittlich nur 2 Mm. hoch ist. Daraus ergiebt sich, welch eine bedeutende Masse von Knorpel bei einer Gelenkentzündung der Eiterung zu zerstören vorliegt und dass die bei weitem grössere Ausdehnung dem caput femoris zukommt.

Die Verbindung zwischen beiden Gelenktheilen vermittelt erstens das ligamentum teres, welches in der incisura acetabuli entspringend in dem Fettpolster der knorpellosen fossa acetabuli, ohne dieselbe gänzlich auszufüllen, verläuft und sich in der Grube des Gelenkkopfs inserirt. Gestalt und Dicke des ligamentum teres variiren bedeutend. Es ist an seiner Ursprungs- und Insertionsstelle mehr platt und breit, in der Mitte mehr rundlich oder auch dreikantig; zuweilen ist es $^1/_2 - 1\,^1/_2$ Ctm. breit, 2—6 Mm. dick, bald (Cruveilhier) nur von einer Synovialfalte dargestellt, die bei geringen Insulten zerreisst. Eine weitere Gelenkverbindung ist die Kapsel. Dieselbe entspringt nach vorn an der äussersten Fläche des labium glenoidale, nach hinten und oben vom Knochen selbst, nach unten vom ligamentum transversum und inserirt sich am Femur nach vorn längs der linea intertrochanterica. Somit umschliesst die Kapsel die ganze Pfanne saumt dem labrum glenoidale, andererseits den Gelenkkopf, die ganze vordere, sowie den grössten Theil der hinteren Fläche des Halses. Verstärkt wird sie von aussen durch die zona orbicularis und das lig. ischio-capsulare, ilio-femorale und pubo-femorale. Die innere Synovialauskleidung der Kapsel überzieht auch das ligamentum teres. Gleichsam als musculöse longitudinale Verstärkungsbänder der Kapsel kann man den musculus ilio-psoas für die oberen Lücken zwischen den longitudinalen Ligamenten, den m. obturatorius externus für den unteren Zwischenraum auffassen, von denen sich der erste am kleinen Rollhügel, der zweite in der fossa trochanterica festsetzen. Mit den eben genannten bilden noch mehrere Muskelgruppen die musculöse, bewegliche Verbindung des Beckens mit dem Oberschenkel, indem sie von der Innen- und Aussenseite der verschiedenen Beckengegenden entspringen und nach dem oberen Gelenkende des Femur convergirend hier ihre Befestigung finden, so dass Kopf und Hals von Muskeln als einer höhergelegenen Schichte beweglicher Gelenkverbindungen umgeben und am Becken befestigt sind. Die unterste Schichte ist gebildet vom m. glutens minimus, pyriformis, obturator internus, den m. gemelli und dem quadratus femoris, deren Sehnen nahe an der Spitze des trochanter major, in der linea intertrochanterica und der fossa trochanterica sich inseriren.

---

schnitt, unter einer mit dem Centimetermaass versehenen Hornplatte ausbreitete und maass. Obgleich die Berechnung der von krummen Linien begrenzten Flächen keine mathematisch genaue sein kann, so haben mir wiederholte Messungen dennoch ein auffallend übereinstimmendes Resultat gegeben, was für die Richtigkeit der Berechnung spricht.

Vor dem m. pyriformis tritt der n. ischiadicus aus dem plexus ischiadicus heraus, und steigt über den obturator internus und quadratus femoris zum Schenkel herab, so dass er zwischen dem grossen Rollhügel und dem Sitzknorren die Mitte hält. Obgleich der Nerv unterhalb des Schenkelhalses hervortritt und um 2 Ctm. ungefähr vom grossen Trochanter entfernt liegt, also nicht eigentlich in das Operationsgebiet fällt, obgleich er, der stärkste Nerv des ganzen Körpers (3‴ breit, 2‴ dick), keineswegs leicht zu übersehen ist, so ist er doch schon bei Hüftgelenkresectionen durchschnitten worden (Maisonneuve) und verdient jedenfalls Beachtung sowohl bei der ersten Incision als im späteren Verlauf der Operation. Etwa in gleicher Tiefe liegt die a. obturatoria, deren Aeste und Verzweigungen das ligamentum teres, die Kapsel und einen Theil der Substanz des Kopfes versorgen.[1])

Die höhere Muskelschichte bildet der m. glutaeus medius, der sich am grossen Trochanter inserirt, und die oberste, stärkste und ausgebreitetste Bedeckung, der m. glutaeus maximus, der am oberen Drittheil des Femur sich entsprechend dem Ursprung des vastus externus ansetzt. Um zum Hüftgelenk zu gelangen, muss man bei Längsschnitten hinter dem Trochanter den grossen Gefässmuskel stets verletzen, beim Querschnitt nach Roser den mittleren und zum Theil auch den grossen. Je mehr von der Substanz des Knochens abgetragen wird, um so mehrere der betreffenden Muskeln verlieren ihre Ansätze. Wird der Hals nahe dem Kopf durchsägt, so kann man mit Aufopferung des m. pyriformis die übrigen erhalten.

Wenn der Knochen im Halse oder unterhalb der beiden Rollhügel im Anfang des Schaftes durchtrennt wird, so erhält man eine Knochenwundfläche von 6—6½ □Ctm., also den siebenten Theil der Knorpeloberfläche des Gelenkkopfs. Die Schnittfläche des Halses zeigt spongiöse Substanz mit einer 1—2 Mm., an einzelnen Stellen 3 Mm. breiten compacten Rinde. Der Durchschnitt des Femur dagegen zeigt um eine Centralhöhle eine compacte Knochensubstanz von ½—1 Ctm. Breite. Daher die Durchtrennung des Halses viel leichter und auch mittelst schneidender Knochenzangen zu bewerkstelligen ist, wogegen an der zweiten Stelle stets Sägen erforderlich sind. Wegen der Eröffnung der Centralhöhle und der dadurch gesetzten Gefahr Osteomyelitis zu bekommen, muss wo möglich die Durchschneidung höher gemacht werden, wenn auch dadurch eine grössere Knochenwundfläche entsteht. Uebrigens hat die Erfahrung bewiesen, dass solche Fälle, in welchen der Knochen am eigentlichen Schaft durchsägt wurde, dennoch günstige Resultate geben. Die Sägefläche zwischen beiden Rollhügeln durch hat etwa 20½ □Ctm. Inhalt, ist grossentheils spongiös

1) Walbaum, De arteriis art. cox. Diss. Lips. 1855.

mit starker compacter Rinde, von welcher ebenfalls starke Leisten in die schwammige Substanz abgehen.

Unter dem die Pfanne auskleidenden Knorpel liegt eine Schicht compacter Knochenrinde, die durchschnittlich 2 Mm. stark ist. Der Pfannenrand, welcher aus dem Zusammentreffen dieser corticalen Schicht und der äusseren Corticalschicht des Darm- und Sitzbeins entstanden scheint, zeigt compacte Substanz von 4 – 5 Mm. Höhe und mehr. Die Stelle nach hinten und etwas nach unten vom Centrum, wo die hintere Knochenwand der Pfanne am dünnsten ist, besteht ganz aus compacter Knochensubstanz. Trotz dieser compacten Rinde, welche unter dem Knorpel die Pfanne umschliesst, trotz der dahinter liegenden bis 1 Ctm. dicken spongiösen Masse, die ihrerseits gegen die Beckenhöhle durch eine 1 – 1½ Mm. dicke Knochentafel abgeschlossen ist, kommen Perforationen der Pfanne gegen die Beckenhöhle bei Entzündung und Vereiterung des Gelenks durchaus nicht selten vor. Bei Individuen unter 20 und 24 Jahren begünstigt die unvollständige Vereinigung des Schooss-, Sitz- und Darmbeins die Perforation.

Die ganze Pfanne kann abgetragen werden. An Lebenden ist bisher nur der Pfannenrand ganz oder theilweise entfernt worden. Wichtig für diese Operation ist der Umstand, dass die Pfanne eine so bedeutende Lage von Corticalsubstanz hat, dass möglicher Weise, besonders bei blosser Resection des Pfannenrandes, die spongiöse Substanz gar nicht blossgelegt werden müsste. Dass aber der Erfolg der Resection durch Infiltration der blossgelegten spongiösen Knochen mit Eiter und Jauche sehr oft zerstört wird, hat die Erfahrung bewiesen.

Von grosser Wichtigkeit für die Krankheiten und Operationen des Hüftgelenks ist der Umstand, dass sich in seiner Nähe Halbgelenke[1]) befinden, welche zwar normaler Weise annähernd unbeweglich, aber unter ungewöhnlichen Verhältnissen einer bedeutenden vicariirenden Beweglichkeit fähig sind. Dies ist die Schoossbeinfuge, die Iliosacralverbindung, die Verbindung der Lendenwirbel unter sich und mit dem Heiligenbein. Zur Zeit dauernder Hyperämie der Beckenorgane (Schwangerschaft, Knochen- und Gelenkentzündung etc.) und unter mechanischen Einflüssen bilden sich besonders bei jüngeren Individuen diese Halbgelenke zu gesteigerter Beweglichkeit und sogar zu wirklichen Gelenken aus. Bei einer Hüftgelenkankylose kann durch die vicariirende Beweglichkeit der Schooss-, Hüft-, Kreuzbein- und Wirbelkreuzbeinverbindung eine beinahe vollständige Gebrauchsfähigkeit der Extremität resultiren, so dass das Individuum gehen, sitzen und scheinbar die Extremität im Verhältniss zum Rumpf beugen

1) Die Halbgelenke des menschlichen Körpers von Hubert Luschka. Berlin 1858.

kann. Dadurch kann bei Ankylose die Resection unnöthig werden oder aber es gleicht sich nach der Resection die nicht oder nur mangelhaft erreichte Beweglichkeit auf diese Weise bis zu einem Grade aus, dass der Zweck der Operation erreicht wird. Die Aussicht auf eine derartige Entwicklung der benachbarten Halbgelenke ist um so grösser, als sich das Becken und seine Organe während des vorausgegangenen Leidens wie in Folge der Resection dauernd im Zustand activer Hyperämie befinden. Natürlich müssen rechtzeitig und planmässig angestellte active und passive Bewegungen auf solche Beweglichkeit hinwirken.

Geschichte.

Anthony White[1]) war der Erste, welcher die Operation vorschlug und welcher sie 1815 ausführte.[2]) Wegen Caries resecirte er bei einem 14jährigen Knaben 4″ vom oberen Ende des Oberschenkels. Der Erfolg war glänzend. Es bildete sich ein neues Gelenk mit bedeutender Beweglichkeit und verhältnissmässig geringer Verkürzung. Der Operirte lernte später das Schneiderhandwerk und lebte noch 5, nach Andern noch 8 Jahre.

Ohne White's Priorität im geringsten beeinträchtigen zu wollen, muss ich doch erwähnen, dass vor ihm Extractionen des durch chronische Hüftgelenkleiden abgestossenen Schenkelkopfes mit glücklichem Erfolg gemacht wurden und zwar 1730 durch einen Wundarzt, von dem Schlichting[3]) referirt, dann durch Vogel[4]), Hofmann[5]), 1815 durch Ohle[6]), 1816 durch Schmalz[7]), in neuerer Zeit durch Klinger[8]), Harris[9]), in der chirurgischen Klinik zu Jena, ein Fall, den Ried (a. a. O. S. 388) beschreibt, durch Batchelder (New-York-Journ. Jan. 1855), durch Bowmann 1858 (Med. times and g. Juli 58. S. 61).

Carmichael[10]) machte die Resection des Hüftgelenks 1820 bei einer Frau wegen Osteosarcoma mit lethalem Ausgang am zweiten Tag.

Hewson[11]) resecirte das caput femoris wegen Caries 1828. Patient starb nach 3 Monaten in Folge von Eitersenkung ins Becken.

Textor d. V.[12]) machte die Operation wegen Coxitis und Caries von 1838—1854 4 Mal, darunter 3 Mal mit lethalem, 1 Mal mit vollkommen günstigem

---

1) Cases in surgery. 1770. p. 57.

2) London med. Gaz. 1832. Froriep's Not. Bd. XVII. S. 203 und A. Coopers Vorlesungen v. A. Lee übersetzt v. Dr. Burdach. S. 460.

3) Philosoph. transact. 1742.

4) Obs. chir. 1771.

5) Vom Scharbocke. 1782.

6) Schmidt's Jahrb. Bd. II. S. 116.

7) Hedenus, de femor. amp. p. 65.

8) Walther, Jäger, Radius Handwörterb. Art. Arthrocace.

9) Fror. Not. Bd. XII. S. 351.

10) Oppenh. in Hamb. Zeitschr. Bd. I. S. 162.

11) Fror. Not. 1832. Nr. 138.

12) Karl Textor: Der zweite Fall von Aussägung des Schenkelkopfes mit vollk. Erfolg. Würzb. 1858.

Ausgang. Der Patient war ein Knabe von 7 Jahren. Es wurde ein 3'' langes Stück, Kopf, Hals und beide Trochanteren begreifend, entfernt und zwar mittelst des Osteotoms. Ausserdem wurde auch der Pfannenrand abgetragen. Langsame Heilung. Beweglichkeit, Gehvermögen, mässige Verkürzung. Die dauernde Heilung nach Jahren constatirt.

W. Fergusson[1]) decapitirte 1845 bei einem 15jährigen Knaben den Oberschenkel wegen Caries. Heilung der Wunde nach 2 Monaten; Gehvermögen. Nach 9 Jahren von Jones[2]) als vollkommen gut constatirt. Nach Sayre (New-York Journ. Jan. 1855) und Jones hat Fergusson dieselbe Operation noch 4 Mal und immer mit gutem Erfolg gemacht. In 3 Fällen war die Beweglichkeit so gross, dass man auf Neubildung eines Gelenks schliessen konnte.

Ph. Roux[3]) machte im selben Jahre die Operation unter gleichen Umständen, aber mit lethalem Ausgang am fünften Tag. Ebenso Kluge nach Wagners Bericht[4]) und Roux's[5]) Bestätigung mit am zweiten Tag erfolgtem Tod.

J. F. Heyfelder[6]) vollführte die totale Resection des Hüftgelenks 1848 wegen Caries an einem 20jährigen Manne mit Kettensäge und Meissel. Der Operirte konnte nach 3 Monaten an der Krücke gehen; Fisteln blieben ungeschlossen. Nach 3½jährigem relativem Wohlbefinden wurde wegen Recidive die exarticulatio femoris gemacht, worauf der Kranke an Erschöpfung starb.

Smith[7]) und Simon[8]) decapitirten den Oberschenkel im gleichen Jahr wegen Caries; der erste mit unbekanntem, der zweite mit lethalem Ausgang;

Textor d. S. 1848 und 1856 wegen Caries mit erfolgtem Tod.

Cotton[9]) 1849, Morris[10]) 1850; ersterer mit unbekanntem, letzterer mit gutem Erfolg.

Buchanan[11]) operirte 1850 einen 41jährigen Mann. Alle Aussicht auf Herstellung war vorhanden, als der Kranke 3 Monate später an der Ruhr starb.

Hawkins[12]) resecirte 1852 ein 10jähriges Mädchen, welches am dritten Tage an Erschöpfung starb.

Jones[13]) machte die Operation zweimal, 1852 und 1853; beide Male wegen Caries, an Frauen von 26, resp. 32 Jahren, beide mit vollkommenem Erfolg. Der zweite Fall ist dadurch bemerkenswerth, dass 1) Perforation der Gelenkpfanne durch die Caries eingetreten war und dass 2) dieselbe mittelst des Meissels abgetragen wurde.

Heusser[14]) resecirte den Schenkelkopf 1852 bei einem 17jährigen Mann

1) London medico-chir. transactions vol. XXVIII. S. 571.
2) Med. times and gaz. 1857. March. S. 309.
3) Gaz. d. hôp. 1847. Nr. 28.
4) Encyclop. Wörterb. d med. Wiss. Bd IX. S. 188.
5) Gaz. des hôp. 1857. S. 118.
6) Resect. u. Amp. S. 154.
7) Lancet. April 1848.
8) Ebenda. November. 1848.
9) Lond. med. gaz. 1849. Dec.
10) Prov. med. and surgical journal. April 1853. S. 10.
11) Glasgow med. journ. April 1853. S. 10.
12) Lancet. 1852. Febr. 28.
13) Med. times and gaz. 1852. Nov. u. 1857. March. S. 308.
14) Schweiz. K. Zeitschrift. 2. 1854.

mit vollkommenem Erfolg. Parkmann[1]) unter unbekannten Umständen, Bigelow[1]) mit lethalem Ausgang; Ried[2]) bei einem 10jährigen Knaben mit langsamem, aber gutem Erfolg.

Sayre[1]) vollführte 1854 die resectio totalis mit Luer's schneidender Zange an einem 9jährigen Mädchen mit vollkommenem Erfolg. Der Knochen ward an der untern Grenze des Halses durchschnitten. Vom achten Tage an wandte Sayre Extension und Contraextension an, vom vierten Monat an Bewegungen zur Verhütung von Ankylose. Nach 6 Monaten fing sie an mit Krücken zu gehen. Die Messung ergab eine Verkürzung von nicht einmal $^1/_4$''. Beweglichkeit und allgemeine Gesundheit gut.

Roser[3]) decapitirte das Femur an einem 10jährigen Knaben. Erfolg unbekannt.

Schaw[4]) nahm 1856 einem 14jährigen Mädchen wegen langwierigen Gelenkleidens Kopf und Hals des Oberschenkels mit gutem Erfolg weg; im gleichen Jahr verrichtete Kinloch[5]) dieselbe Operation an einem 20jährigen Mann mit lethalem Ausgang nach 3 Stunden. (Kettensäge.)

Es folgen noch 8 von englischen Aerzten alle mit günstigem Erfolg verrichtete Fälle.

Hancock[6]) machte 1856 die resectio totalis wegen Caries. Obgleich Perforation ins Becken vorhanden war, so konnte der Operirte nach 6 Wochen zu gehen anfangen. Vom Schenkelknochen war der Kopf, Hals und grosse Trochanter entfernt.

Derselbe[7]) decapitirte den Oberschenkel 1857 bei einem 17jährigen Knaben, wo er Schwierigkeit fand, den Schenkel nach der Operation zu fixiren. Schliesslich guter Erfolg.

Morgan[8]) operirte einen 17jährigen Mann, bei welchem 2 Monate vorher luxatio spontanea in Folge des Gelenkleidens eingetreten war. Kopf und Hals wurden entfernt. Die Reconvalescenz war sehr leicht und endigte dem Anschein nach mit vollständiger Heilung.

Ericnson[9]) und Stanley machten jener an einem 6jährigen, und dieser an einem 13jährigen männlichen Individuum dieselbe Operation mit gleichem Erfolg. E. bediente sich der Butcher'schen Säge.

Ure[10]) resecirte Kopf und Hals des Femur mit schneidender Knochenzange an einem 5jährigen, sehr heruntergekommenen Knaben, entfernte mit dem Meissel einige cariöse Stellen des Trochanter und der Pfanne. Nach 6 Wochen ging der Kranke an Krücken im Hof. Die Verkürzung war unbedeutend, die Beweglichkeit gut, die Heilung dauernd.

Price[11]) machte die Operation, indem er den Knochen unter dem grossen Trochanter durchschnitt, an einem Knaben mit gutem Erfolg, 1857.

1) New-York Journal. Jun. 1855 und Gaz. med. 1856. S. 113.
2) Beiträge zu den Resectionen von L. Schillbach. Jena 1858.
3) Karl Textor a. a. O. S. 16.
4) Med. times a. g. 1856. S. 442.
5) Charleston Journ. May. 1857 und Boston med. surg. jonrn. 1857.
6) Ebenda. 1857. Februar. S. 140.
7) Ebenda. 1857. April. S. 337 und März. S. 308.
8) Ebenda. 1857. Februar. S. 140.
9) Ebenda. 1857. April. S. 337 und Januar und Juni S. 593.
10) Ebenda und 1857 August. S. 153.
11) Ebenda. Decemb. 1857. S. 592.

Bowman[1]) vollführte 2 hierher bezügliche Operationen, 1857 die resectio totalis an einem 11jährigen Knaben. Der Oberschenkel wurde in der Höhe des kleinen Trochanter durchsägt. Erfolg gut.

Derselbe[2]) resecirte bei einem 45jährigen Manne mit vorläufig gleich gutem Erfolg das caput femoris 1858.

C. Thiersch machte die Operation 2 Mal, einmal mit Erfolg, einmal mit durch Erysipel lethalem Ausgang.

Markoe machte die Operation im vergangenen Jahre mit bis jetzt günstigem Erfolge an einem 9jährigen Knaben wegen Caries.

C. J. Holston sah bei einem 27jährigen Manne, der an Caries des Hüftgelenks und des os ischii litt, den Tod am 7. Tage nach der Resection eintreten.

L. Bauer[3]) hatte Gelegenheit von 1855—1858 7 Mal das Hüftgelenk zu reseciren. a) Zuerst bei einem 4jährigen Knaben wegen aus Coxitis hervorgegangener Caries, nachdem dessen Kräfte schon in hohem Grade gesunken waren. Der Tod erfolgte durch Convulsionen nach 18 Monaten.

b) Ein 7jähriges Mädchen, welches wegen Caries des collum femoris und Perforation des Acetabulums bei übrigens guter Constitution operirt wurde, starb nach allmähligem Sinken der Kräfte an urämischen Convulsionen 15 Monate später. Fettige Degeneration der Nieren ergab der Leichenbefund.

c) Ein 3jähriger Knabe, wegen Caries resecirt, ging durch Croup 12 Monate nachher zu Grunde. Bauer will den Croup häufig bei suppurirenden Knochenkrankheiten beobachtet haben.

d) Ein 6jähriger Knabe, an dem die Operation wegen Caries mit Perforation des Acetabulums vollführt worden war, starb in Folge von Entkräftung und Decubitus nach 4 Monaten.

Diesen 4 lethal ausgegangenen Fällen stehen 3 mit günstigem Erfolg gegenüber.

e) Ein 3 1/2jähriger Knabe, wegen Caries operirt, lebt, befindet sich sehr gut, zeigt nur eine Verkürzung von 2 1/2'' und ganz freie Beweglichkeit in dem operirten Gelenk.

f) Ein 9jähriges Mädchen, wegen Diastasis mit nachfolgender Caries operirt, lebt, mit nur 1/2'' Verkürzung, aber mit 1 Jahr nach der Operation bestehender Weichheit des Knochenersatzes, so dass die Extremität noch nicht gebraucht werden kann.

g) Ein 4 1/2jähriger Knabe, erst 1858 wegen totaler Gelenkcaries resecirt, lebt und zeigt bei 1/2'' Verkürzung vollkommene Freiheit der Gelenkbewegungen. Er fängt an zu gehen. Der Operateur hatte bei der Resection etwa 1'' des Periosts erhalten, welchem Umstand er die schnellere Ossification zuschreibt

Esmarch[4]) machte die decapitatio femoris 2 Mal. Das erste Mal bei einem 23jährigen Manne wegen Vereiterung des Hüftgelenks. Er wählte die Incision nach Roser und bediente sich der Kettensäge. 3 Jahre später starb der Patient an Lungentuberkulose und Vereiterung der Beckenknochen; er scheint also wohl hergestellt gewesen, aber einer Recidive erlegen zu sein.

---

1) Ebenda. Juni 1857. S. 593. 2) Ebenda. Juli 1858. S. 61.

3) Die folgenden wie die beiden vorhergehenden Fälle verdanke ich der gütigen brieflichen Mittheilung unseres Landsmanns, des Professors der Chirurgie Louis Bauer in Brooklyn (State of New-York), der von meiner Statistik (Deutsche Klinik 1857. Nr. 49) Anlass nahm, mir seine und seiner Collegen Beobachtungen zu übermachen. H.

4) Briefliche Mittheilung.

Der zweite Operirte war ein 21jähriger Mann mit Vereiterung des Hüftgelenks. Schnitt nach Roser und Spaltung der Abscesse und Fistelöffnungen, wodurch eine ungeheuer grosse Wunde gesetzt wird. Nach drei Monaten war der Kranke der Heilung ganz nahe.

Die bisher berichteten Resectionen des Hüftgelenks waren alle, mit Ausnahme von Carmichael's problematischem Fall, wegen chronischer Coxitis mit Caries angestellt worden. Aus traumatischem Anlass wurden folgende gemacht:

Von Textor und Jäger[1]) 1834 wegen fractura femoris mit darauf gefolgter Caries bei einem 7 1/2 Jahre alten Bauersohn. Derselbe starb am 23. Tag in Folge der Vereiterung einer vorhandenen Beckenfractur.

Von Textor d. V.[2]) 1847 wegen Caries nach einer Schusswunde an einem 44jährigen Mann. Der Tod erfolgte am 10. Tag.

Daran schliesst sich noch eine Reihe wegen frischer Schussverletzungen Operirter:

Oppenheim[3]) vollführte 1829 im russisch-türkischen Krieg die resectio capitis femoris bei einem Soldaten. Der Knochen ward in der Höhe des trochanter minor durchsägt, die Kugel mit den Fragmenten herausgenommen. 17 Tage lang war der Verlauf gut, als die Pest ausbrach und der Operirte an derselben oder aus Furcht vor derselben starb.

Seutin[4]) resecirte bei der Belagerung von Antwerpen ebenfalls einen schussverletzten Soldaten, der am 9. Tage an Gangrän der Wunde starb.

Guthrie[5]) soll unter ähnlichen Umständen operirt haben. Ausgang unbekannt.

Baum[6]) hatte 1854 22 Stunden nach gleicher Operation den Tod seines Kranken zu beklagen.

In dem Krimfeldzug[7]) wurde die Operation an 6 Soldaten wegen Schussverletzung gemacht, und zwar von Dr. O'Leary mit günstigem, von Macleod, Blenkin, Crear, Hyde, Coombe mit lethalem Ausgang.

Der Fall von Blenkin war folgender: ein Soldat wurde von einer Bombe in der Gegend des Hüftgelenks getroffen. Ein Comminutivbruch des Kopfes, Halses, beider Trochanteren und des oberen Drittheils vom Schaft des Femur wurde erkannt und die Excision dieser Knochentheile vorgenommen. 3 Wochen lang befand sich der Operirte gut, die Wunde ging durch gesunde Granulationen ihrer Heilung entgegen. Dann ward das entsprechende Knie der Sitz von Schmerzen (es war vor Jahren von einem Trauma betroffen worden), dann von Eiterablagerungen und der Mann starb.

O'Leary's Fall betraf ebenfalls einen 25jährigen Soldaten, der durch ein Bombenfragment in der Gegend des grossen Trochanters linker Seits getroffen worden war. Den Tag nach der Verletzung, am 20. August 1855, wurde, nachdem Fractur des Schenkelhalses diagnosticirt war, die Resection gemacht und zwar mittelst eines Längsschnitts durch die Weichtheile und mit Abtragung des Knochens unterhalb des kleinen Trochanters. Die Fractur ging schräg durch den Hals zwischen beiden Trochanteren abwärts und bis 1/2" vom Gelenkknorpel des Kopfes aufwärts. Obgleich der Puls des Patienten

1) Leopold, Diss. Würzb. 1834. 2) Karl Textor a. a. O. 3) Hamb. Ztschr. Bd. I. S. 137. 4) Gaz. méd. d. Paris 1833. 5) Hamb. Ztschr. Bd. XV. S. 574.

6) Lohmeyer über Schusswunden S. 199.

7) Macleod's Mittheilungen: Med. times and gaz. 1856. Sept. 16. u. 20. und Americ. journ. of the med. sc. 1857. Nro. LXV. S. 246—248.

mehrere Wochen lang nicht unter 100 Schläge in der Minute herabging, so waren doch alle Functionen geregelt, er schlief gut, ass mit Appetit und war im Ganzen wohl auf. Die Diät war reichlich. Wein wurde gestattet. Nach 12 Wochen verliess er das Bett und ging an Krücken umher. Am 16. Januar wurde er nach England eingeschifft. Damals, also 5 Monate nach der Operation, war die Wunde bis auf zwei kleine Stellen geschlossen. Er bediente sich des Gliedes von Tag zu Tag freier und vermochte in beschränkter Weise den Unterschenkel gegen den Oberschenkel, diesen gegen das Becken zu biegen. Während der Reconvalescenz wurde die Extremität in eine improvisirte Schwinge aus Segeltuch gelegt, die von den Nates bis über die Knöchel reichte. Zur Verhütung von Gangrän wurde mit Erfolg ein Luftbett gebraucht.

Die Indicationen zu dieser Operation geben sowohl traumatische Zerstörungen, besonders durch Schiesswaffen, als auch organische Erkrankungen, beide wenn sie sich auf das obere Ende des Femur beschränken. Die totale Resection wird gemacht, wenn auch die Pfanne an dem Leiden participirt. Von organischen Erkrankungen geben ausschliesslich Entzündung mit Vereiterung, mit Zerstörung des Gelenks oder mit Luxation die Indication, wie auch unter den angeführten Fällen von Resection wegen organischer Erkrankung nur Ein anderer sich findet, nämlich der von Carmichael, wo wegen einer Neubildung resecirt wurde. Doch beanstande ich mit Karl Textor diesen Fall als Resection. Krebs und Enchondrom würden eher die Exarticulation als die Resection im Hüftgelenk indiciren. Eine gutartige Geschwulst, wenn als solche nach weisbar und wenn auf das obere Gelenkende des Oberschenkels beschränkt, könnte die decapitatio femoris rechtfertigen.

Der Zeitpunkt, wann bei Coxitis mit Vereiterung resecirt werden soll, ist natürlich von allgemeinen und individuellen Verhältnissen abhängig. Bevor Eiterung im Gelenk nachweisbar ist, darf nicht operirt werden. Aber selbst diese giebt keine absolute Indication, da wir durch eine ausgiebige Incision den Eiter entleeren und mit zwar geminderter Beweglichkeit eine Herstellung erzielen können. Schreitet das Uebel aber weiter oder finden wir es sogleich in einem Stadium, welches die Operation erfordert, so dient die Incision als vorbereitender Act. Wartet man mit der Operation, bis die cariöse Zerstörung am Femur und am Becken weit um sich gegriffen, die Weichtheile durch Fisteln unterminirt und perforirt, die Kräfte gesunken sind, so ist die Aussicht für Leben und Erfolg geringer; namentlich ist die Abtragung eines längeren Stücks vom Oberschenkelbein der Verkürzung wegen ungünstig. Gleichwohl gilt weder ein gesunkener Kräftezustand, wie Fall III. von Textor d. V. beweist, noch Ausbreitung des Uebels auf die Pfanne (vergleiche denselben Fall, den von Heyfelder, von Sayre, von Jones) oder bis unter den kleinen Trochanter als Contraindication, und zwar mit Recht, wie der Erfolg obiger Fälle beweist. Ebenso ist weder ein sehr jugendliches noch sehr hohes Alter eine Ge-

genanzeige. Unter den bisher operirten Fällen sind 5 Jahre und 54 Jahre die beiden äussersten Grenzscheiden des Alters.

Die Operation.

Der Kranke wird entweder auf die gesunde Seite gelagert und von einem Gehülfen in dieser Stellung erhalten oder man legt ihn auf den Rücken oder auch auf den Bauch, so dass die kranke Seite, namentlich die zu operirende Parthie, den Rand des Bettes oder Tisches überragt. Ist die kranke Extremität beweglich, so wird sie im Knie leicht gebogen und adducirt, so dass der grosse Gesässmuskel, die Auswärtsroller und die Extensoren erschlafft sind, der grosse Trochanter nach vorn gestellt und dadurch der Schenkelhals von hinten her zugänglich wird. Sind Ankylose, Contracturen, Luxation, kurz Unbeweglichkeit der Extremität aus was immer für einem Grunde vorhanden, so können wir uns diese Erleichterung nicht verschaffen. Für die Incision der Weichtheile geben die Autoren eine Reihe von Methoden an, die theils von den einzelnen Operationsfällen abstrahirt, theils nach anatomischen Principien scharfsinnig construirt sind, die aber jeder Operateur dem bestimmten Fall gegenüber zu modificiren oder durch neue zu ersetzen die Freiheit hat oder genöthigt sein kann. So werden wir Wunden und Fisteln in das Bereich der Schnittführung ziehen, bei Luxation oder Ankylose nach der Stellung des Schenkels und der Zugänglichkeit des Hüftgelenks uns zu richten haben.

Wir unterscheiden einfache und combinirte Schnitte:

1) Einfacher Schnitt.

Einen einzigen, geraden Längsschnitt, der 2″ über dem grossen Trochanter beginnt, ebensoweit oder auch 4—5″ unter demselben endigt und parallel der Achse des Gliedes abwärts läuft, machen White, Langenbeck u. A. Sayre lässt ihn dicht hinter dem Trochanter verlaufen, was auch den Vortheil hat, in der Rückenlage dem Eiter gehörigen Abfluss zu gewähren.

Denselben Längsschnitt, leicht gebogen, führen Jäger und Textor vor, Chassaignac und Ure hinter dem grossen Rollhügel vorbei.

Ich halte denselben, wo man gänzlich freie Wahl hat, für am besten folgender Maassen geführt: Nach hinten und oben vom grossen Trochanter, etwa 2″ über demselben, beginne man den Schnitt und lasse ihn in der Richtung der Sehnen des Gesässmuskels schräg nach vorn und abwärts gegen den Trochanter verlaufen; ehe er denselben erreicht, ändert man die Richtung und lässt ihn leicht gebogen, die Concavität gegen den Trochanter, um denselben herabgehen; unter dem Trochanter major ändert er abermals die Richtung und verläuft 2″ lang etwas schräg nach hinten und unten. Dadurch wird er so ziemlich auf der linea aspera femoris zwischen Insertion des grossen Gesässmuskels und Ursprung des vastus externus ver-

laufen. Durch den mittleren gebogenen Abschnitt dieser Incision sind entweder sogleich die M. gemelli und obturatorii durchschnitten und die Kapsel geöffnet oder man thut dies jetzt, indem der an seiner vorderen Parthie theils abgetrennte, theils durchschnittene grosse Gesässmuskel zurückgehalten wird.

Einen einzigen Querschnitt in der Linie des Schenkelhalses, der den M. iliacus, sartorius, rectus und tensor fasciae durchschneidet, schlägt Roser [1]) vor. Dabei soll der grosse Trochanter und seine Muskeln erhalten bleiben. Die Methode setzt also Beschränkung des Leidens auf Kopf und Hals voraus. Angewandt wurde diese Incision von Maisonneuve [2]) und Esmarch.

Fig. E.

2) Combinirte Schnitte.

J. F. Heyfelder macht einen T förmigen Schnitt, Textor zwei gleich lange Schnitte vor und hinter dem grossen Trochanter, die sich über demselben unter spitzem Winkel vereinigen. Jäger und Ried bilden einen ähnlichen etwas weniger spitzwinkligen Lappen.

Sedillot's und Jones' Methode besteht in einer halbrunden Lappenbildung mit unterer, die von Velpeau in einer solchen mit oberer Basis, und die von Roux und Percy in einer viereckigen Lappenbildung mit oberer Basis. Letztere setzt jedenfalls eine zu grosse Verwundung. Der einfache Längsschnitt gewährt erfahrungsgemäss Raum genug für die übrigen Operationsacte; die combinirten Methoden aber können durch die Conformation des Gelenks, die Beschaffenheit der Weichtheile nöthig werden. Dabei haben immer die weniger verletzenden den Vorzug.

Findet man nach vollendetem Einschnitt den Zustand des Gelenkes so, dass keine Resection mehr am Platze ist, so kann man aus dem Längs- und Querschnitt, wie aus dem einfachen Jäger'schen oder Textor'schen dreieckigen Lappenschnitt leicht zur Exarticulation nach der Ovalärmethode übergehen.

Die Trennung des Knochens bietet keine erheblichen Schwierigkeiten, wenn er durch Eiterung, Luxation oder die vorausgegangene Verletzung schon mehr oder weniger aus seinen Verbindungen gelöst ist.

1) Handbuch der anatomischen Chirurgie. 2. Auflage. Tübingen. 1833. S. 630.
2) Gaz. d. hôp. 1847. Nr. 25.

Hier drängt man das Gelenkende des Femur bei vermehrter Adduction oder starker Abduction (Sayre) von unten nach oben aus der Wunde hervor. Indess ein Assistent die Weichtheile durch einen Spatel schützt, fixirt ein Anderer oder der Operateur das abzutrennende Knochenstück. Sodann wird mittelst einer Langenbeck'schen Stichsäge, mit einer kleinen Bogensäge oder mit einer schneidenden Knochenzange (Sayre, Ure) der Knochen durchschnitten. Hat der Knochen selbst Zusammenhangstrennungen erlitten, so extrahirt man die Splitter, verfährt mit dem Diaphysentheil des Knochens wie oben, fasst den etwa in der Pfanne zurückgebliebenen Gelenktheil mit scharfen Haken, zieht ihn an und löst ihn mit Messer und Scheere aus der Gelenkverbindung. Diesem letzten Verfahren entspricht eine der beiden Methoden, welche man bei ungestörter Continuität und Contiguität zur Entfernung des Knochens einschlägt. Man durchsägt (mit Kettensäge oder Osteotom) oder durchschneidet (mit Knochenscheeren) den Gelenkhals und entfernt dann den Gelenktheil in der angegebenen Weise. Dies Verfahren eignet sich mehr, wo die Durchschneidungslinie vorher bestimmt werden kann und besonders, wo sie auf den Schenkelhals fällt.

Die andere Methode besteht darin, dass zuerst der Gelenkkopf gelöst und dann abgesägt wird. Unter rotirenden Bewegungen, die man mit dem Schenkel vornimmt, wird der Kopf nach allen Seiten hin frei präparirt, das Ligamentum teres mit dem stumpf-spitzen Larrey'schen Messer durchschnitten, das obere Gelenkende aus der Pfanne und aus der Wunde hervorgedrängt, indem man bei Erhebung des Knie's die Adduction vermehrt oder stark abducirt und auswärts rollt und zugleich von unten nach oben drängt. Dann wird der Knochen mit einer gewöhnlichen Säge unter gehörigem Schutz der Weichtheile von innen nach aussen oder von aussen nach innen durchsägt. Der Durchschnitt trifft entweder den Schenkelhals oder zwischen beide Trochanteren oder, wie in Textor's drittem Fall und bei Hancock's Operirten, selbst unterhalb des kleinen Rollhügels die Diaphyse. Mit letzterem ist natürlich eine sehr bedeutende Verkürzung verbunden und verlieren die an beiden Trochanteren ansitzenden Muskeln ihren Ansatz. Gleichwohl ist der Erfolg dadurch nicht compromittirt, wie beide Fälle beweisen.

Findet sich die Pfanne oder noch andere Theile der Beckenknochen mitleidend, so ist jetzt der Zeitpunkt gekommen, sie abzutragen. Jäger und Textor bedienen sich dazu der Heine'schen Raspelsäge, Heyfelder, Sayre und Jones des Meissels. Sayre zwickte überdies die Spina anterior superior ab und raspelte die äussere Kante der Crista ab, weil beide ebenfalls cariös waren.

Die Vereinigung der Wunde geschieht durch die Naht, wozu ich Sims[1])

1) Sims, Silver suture in surgery. New-York. 1858.

Silberdraht zu empfehlen nicht umhin kann, weil derselbe ohne durchzuschneiden, möglichst lange liegen bleiben kann. Für Abfluss des Eiters wird durch die Lagerung, wie durch Offenlassen des untersten Theils der Wunde gesorgt.

In den ersten Wochen oder Monaten gilt es, möglichste Befestigung des oberen Endes des Femur in der Pfannengegend durch Ruhe zu erzielen, später durch Streckung und Bewegung Verminderung der Verkürzung und Beweglichkeit, wo möglich selbst Neubildung eines Gelenkes, wie in 3 Fällen von Fergusson[1]) geschah, zu bewirken. Zu dem Ende wird der Operirte auf einer Matraze in möglichst flacher Rückenlage erhalten, das obere Ende des Schenkelbeins der Pfannengegend genähert bei leicht adducirter, im Knie etwas gebogener Extremität (Ure). Die Extremität wird in dieser Stellung durch untergelegte Spreusäckchen oder einzelne Gurte fixirt, welche das obere Ende am Becken, das Knie an der anderen Extremität anbinden. Die Erhaltung des operirten Beins in solcher Lage hat zuweilen grosse Schwierigkeit, wie Jones das für seinen zweiten Operirten ausdrücklich erwähnt, und wird theils durch Unruhe des Kranken und bei Darreichung der Bettschüssel gestört, theils wirkt ihr die Neigung des Schenkels nach Verlust seiner Gelenkverbindung nach aussen zu fallen entgegen. Heath[2]), der chirurgische Hausarzt in King's College hospital, hat daher eine Salter'sche Schwebe in grossem Maassstabe angewandt, so dass der Körper darin ruht und zum Zweck der Stuhlentleerung und des Verbandes gar keine Lageveränderung vorgenommen zu werden braucht.

Wenn die Verbindung zwischen dem abgesetzten Knochenende und dem Becken eine gewisse Consistenz gewonnen hat, dürfen Streckversuche und Bewegungen vorsichtig begonnen werden. Wann dieser Zeitpunkt eintritt, lässt sich nicht im Allgemeinen angeben. Je weniger Knochen entfernt wurden, je weniger Weichtheile zerstört waren, je gesunder das Individuum, je regelmässiger die Reconvalescenz verläuft, um so früher kann das Exsudat der Operationsflächen organisirt sein. Vor der 6. Woche würde ich keine Streck- oder Bewegungsversuche rathen; Sayre hat offenbar zu früh damit begonnen, indem er vom 8. Tage an die Extremität streckte. Er erreichte zwar eine Verkürzung von nur $^1/_4$'', aber die Operationsstelle war oft von Entzündung und Abscessen heimgesucht. Die Extension kann am schonendsten und ganz nach der Intention des Operateurs angewandt werden durch den Wildberger'schen Apparat, welchen derselbe nach Einrichtung veralteter Luxationen im Gebrauche hat.[3])

1) Schmidt's Jahrbücher 1855. S. 75.

2) Med. times and gaz. Aug. 1857. S. 195.

3) Dr. Wierrer, deutsche Klinik 1853, und Wildberger, Neue orthopädische Behandlungsweise veralteter spontaner Luxationen im Hüftgelenk. Leipzig 1856. S. 36.

Vgl. Fig. X. Sie gestattet Aufrichtung des Oberkörpers in beliebiger Weise. Ihre Anwendung muss mit Gehversuchen an Stock und Krücken alterniren.

Die Verkürzung, welche nach Abtragung grösserer Partieen und unaufmerksamer Nachbehandlung bedeutender ist, als sonst, kann durch Tragen eines Schuhes mit erhöhtem Absatz ziemlich ausgeglichen werden. Der geheilte Fall von Textor, welcher sich während der letzten Hälfte der Reconvalescenz aller Behandlung entzogen hatte, zeigte eine Verkürzung von 3″; Sayre's Fall, wie schon erwähnt, eine von nur ¼″, ebenso die von Ure und Jones nur ein Minimum von Verkürzung.

Erfolg.

Folgende tabellarische Zusammenstellung von 71 Fällen giebt eine Uebersicht über die Erfolge der Operation für das Leben der Operirten wie für die Brauchbarkeit des operirten Gliedes.

Tabellarische Uebersicht der Hüftgelenkresectionen.

Nro.	Name des Operateurs.	Geschlecht.	Alter. Jahr	Jahr.	Operation.	Krankheit oder Verletzung.	Erfolg für das Leben.	Erfolg für die Gebrauchsfähigkeit des Gliedes.	Ursache des Todes.
1	A. White	m.	14	1818	part.	Caries	lebt	Vollkommener Erfolg. Neubildung eines Gelenks.	
2	Carmichael.....	w.		1820	part.	Pseudoplasma	†	am zweiten Tag.	
3	Hewson.....	m.		1828	part.	Caries	†	nach 3 Monaten.	
4	Oppenheim	m.		1829	part.	Schussverletzung	†	nach 17 Tagen	durch die Pest.
5	Seutin.....	m.		1832	part.	Schussverltzg.	†	nach 9 Tagen	durch Gangrän.
6	Textor und Jäger	m.	7½	1834	part.	fract. colli et caries	†	nach 23 Tagen	durch Vereiterung einer fract. ram. desc. ossis pub.
7	Guthrie.....	m.			part.	Schussverltzg.			
8	Textor S.	m.	22	1838	part.	Caries	†	den 4. Tag.	
9	Derselbe ..	m.	54	1839	tot.	Caries	†	den 51. Tag.	
10	Derselbe ...	m.	7	1845	part.	Caries	lebt	vollkommener Erfolg nach Jahren constatirt.	
11	Fergusson	m.	5	1845	part.	Caries	lebt	vollkommener Erfolg nach 9 J. constatirt.	
12	Derselbe ...				part.	Caries	lebt	vollkommener Erfolg.	
13	Derselbe ...				part.	Caries	lebt	ditto.	
14	Derselbe ...				part.	Caries	lebt	ditto.	
15	Derselbe ...				part.	Caries	lebt	ditto.	
16	Ph. Roux.	m.	15	1847	part.	Coxitis c. luxatione	†	den 35. Tag.	
17	Kluge				part.	Caries	†	den 2. Tag.	
18	Textor S.	m.	4-1	1847	part.	Schussverltzg. mit secundärer Caries.	†	den 10. Tag.	

Nro.	Name des Operateurs.	Geschlecht.	Alter. Jahr.	Jahr.	Operation.	Krankheit oder Verletzung.	Erfolg für das Leben.	Erfolg für die Gebrauchsfähigkeit des Gliedes.	Ursache des Todes.	Bemerkungen.
19	Heyfelder	m.	20	1848	tot.	Caries	lebt	Nachdem er zwei Jahre lang hatte an Krücken gehen können, stirbt er nach zweiundeinhalb Jahr nach der exarticulatio femoris.		
20	Smith	m.	33	1848	part.	Caries				
21	Simon			1848	part.	Caries	†	den 4. Tag.		
22	Textor j.	m.	8	1848	part.	Caries	†	den 23. Tag.		
23	Cotton	w.	12	1849	part.	Caries				
24	Morris	m.	18	1850	part.	Caries	lebt	vollkommeneHeilung.		
25	Buchanan	m.	41	1850	part.	Caries	†	naeh 4 Monaten	an der Ruhr.	
26	Hawkins	w.	10	1850	part.	Caries	†	am 3. Tag	Ersehöpfung.	
27	Jones	w.	32	1852	part.	Caries	lebt	vollkommene Gebrauchsfähigkeit.		
28	Heusser	m.	17	1852	part.	Caries	lebt	vollkommener Erfolg.		
29	Ried	m.	10	1852	part.	Coxitis e. carie	lebt	hergestellt.		Verkürzung 2½".
30	Parkmann			1853	part.	Coxitis				
31	Bigelow			1853	part.	Coxitis	†			
32	Jones	w.	26	1853	tot.	Caries	lebt	vollkommener Erfolg.		
33	Textor s.	m.	23	1854	part.	Caries	†			
34	Sayre	w.	9	1854	tot.	Coxitis et caries	lebt	vollkommene Gebrauchsfähigkeit.		Verkürzung ¼".
35	Baum	m.	30	1854	part.	Schussverltzg.	†	naeh 22 Stunden.		
36	Roser	m.	10	1855	part.	Caries				
37	Macleod	m.	23	1855	part.	Schussverletzung	†			
38	Blenkin	m.	24	1855	part.		†			
39	Crear	m.	26	1855	part.		†			
40	Hyde	m.	27	1855	part.		†			
41	Combe	m.	25	1855	part.		†			
42	O'Leary	m.	25	1855	part.		lebt			
43	Esmarch	m.	23	1855	part.	Vereiterung d. Hüftgelenks.	†	naeh 3 Jahren.	an Lungentuberkulose und Vereiterung d. Beckenknoeh.	
44	L. Bauer	m.	4	1855	part.	Coxitis et caries	†	naeh 18 Monaten	an Convulsionen.	
45	Bauer	m.	3½	1855	part.	ditto	lebt	gut. 2" Verkürzung, Neubildung eines Gelenks.		
46	Bauer	w.	7	1856	part.	ditto	†	15 Monate nachher	an anäm. Convulsionen.	
47	Bauer	m.	3	1856	part.	ditto	†			
48	Shaw	w.	14	1856	part.	ditto	lebt	gut.		
49	Textor j.	m.	10	1856	part.	Caries	†	naeh 4 Woehen.		
50	Kinloch	m.	20	1856	part.	Caries	†	naeh 30 Stunden.		
51	Hancock	m.	14	1856	tot.	Caries	lebt	gut.		
52	Morgan	m.	17	1856	part.	Caries	lebt	sehr gut.		
53	Erichson	m.	6	1856	part.	Caries	lebt	ditto.		
54	Stanley	m.	13	1856	part.	Caries	lebt	ditto.		
55	Ure	m.	5	1856	part.	Caries	lebt	ditto.		
56	L. Bauer	w.	9	1856	part.	Caries	lebt	gut.		
57	Hancock	m.	10	1857	part.	Caries	lebt	gut	Die Nachrichten reichen in diesen Fällen nicht über die ersten Monate der Operation.	
58	Price	m.	8	1857	part.	Caries	lebt	gut		
59	Bawman	m.	11	1857	tot.	Caries	lebt	gut		
60	Kinloch	m.	20	1857	tot.	Coxarthrocace.	†	naeh 3 Stunden.		Kettensäge.

Nro.	Name des Operateurs.	Geschlecht.	Alter. Jahre.	Jahr.	Operationen.	Krankheit oder Verletzung.	Erfolg: für das Leben.	Erfolg: für die Gebrauchsfähigkeit des Gliedes.	Ursache des Todes.	Bemerkungen.
61	Bawman	m.	45	1858	part.	Caries	lebt	gut.	Die Nachrichten reichen auch in diesen beiden Fällen nicht über die ersten Monate hinaus.	
62	Coote Holmes	m.	16	1858	part.	Caries cum luxatione	lebt	gut.		Der Knochen unter d. grossen Trochanter durchsägt
63	Im Royal Berks ...			1858	part.	Caries	†	am 4. Tage.		
64	C. Tiersch			1858	part.	Caries	†		durch Erysipelas	
65	C. Tiersch			1858	part	Caries	lebt	gut.		
66	Markoe	m.	9	1858	part.	Caries	lebt	gut.		
67	Holston	m.	27	1858	part.	Caries art. et oss. isehii	†	am 7. Tag.		
68	L. Bauer...	m.	6	1858	part.	Caries	†	naeh 4 Monaten	Entkräftung u. Decubitus.	
69	L. Bauer...	m.	4½	1858	part.	Caries	lebt	gut.		½" Verkürzung.
70	Nussbaum	m.		1859	part.	Caries	lebt	sehr gut.		
71	Esmareh ...	m.	21	1859	part.	Vereiterung	lebt			

Unter 71 Fällen zählen wir 33 Todesfälle, 33 Heilungen, darunter 1 Fall, wo nach 3½ Jahren eine andere Operation den Tod herbeiführte, 5 Fälle mit unbekanntem Erfolg. Ohne weitere Erwägung der besondern Verhältnisse würde sich demnach das Verhältniss der Geheilten zu den Gestorbenen herausstellen wie 1 : 1, ein Verhältniss, welches ebensogut ist, als bei der Amputation des Oberschenkels[1]), wobei noch zu erinnern, dass man früher als in den letzten 10 Jahren die Resection kaum in andern als verzweifelten Fällen gemacht hat. Dagegen ist das Verhältniss der Resecirten bei weitem günstiger als der Exarticulirten.[2]) Erwägen wir aber die als gestorben angeführten Resectionsfälle genauer, so finden wir, dass Oppenheim's Operirter alle Aussicht auf glücklichen Erfolg gab, aber am 17. Tage dem Einflusse der Pest erlag; der von Textor und Jäger Resecirte in Folge von Schambeinfractur, der von Buchanan, nach-

1) Naeh einer Statistik von J. F. Heyfelder (Amp. u. Reseet. S. 187) betrug die Mortalität der Obersehenkelamputirten in den dänisehen Spitälern naeh Djorup 46,1 pCt., in New-York naeh Bull 26,5, bei Fricke und Rust 46 pCt., in der Berliner Charité 55 ptC., bei Gräfe 26 pCt., bei Textor 42 pCt., bei Jäger 43 pCt., bei Larochе in Lyon 75 pCt., in Paris nach Malgaigne 63 pCt., in Erlangen bei Heyfelder 50 pCt., also im Mittel etwas über 45 pCt.

2) Ebenda S. 197 u. 198 ist eine Zusammenstellung der im Hüftgelenk Exarticulirten, wonaeh von 66 Operirten 30 hergestellt wurden, 36 starben, also 55 pCt.

dem er 4 Monate sich wohl befunden, an der Ruhr gestorben ist, somit alle drei durch Ursachen, welche der Operation fremd waren. Wir dürfen daher diese 3 Todesfälle der resectio femoris keineswegs anrechnen und bekommen dadurch das Verhältniss der Gestorbenen zu den Hergestellten wie 30 : 33 oder 10 : 11.

Der Grad der Brauchbarkeit der resecirten Extremität scheint ein sehr verschiedener zu sein. In 3 Fällen von Fergusson, in dem von White, von Textor, von Ure, von Heusser, von Sayre war die Beweglichkeit den vorhandenen Nachrichten gemäss eine exquisite, in allen andern wenigstens eine hinreichende. Heyfelder's Operirter konnte nur an der Krücke gehen. Die Verkürzung ist, wie schon erwähnt, theils durch Streckung, theils durch mechanische Hülfsmittel so weit ausgleichbar, dass der Gang keineswegs gehindert ist.

Ein weiterer Vorwurf, den man der Resection des Hüftgelenks macht, ist die Langwierigkeit der Reconvalescenz. Textor's Kranker konnte nach zwei Monaten auftreten, wenn man ihn unterstützte, fing aber erst nach mehr als einem Jahre an zu gehen. Die Kranke von Sayre ging nach 6 Monaten, wenn auch vorläufig erst mit Krücken. Der Operirte von Heyfelder nach $^3/_4$ Jahren, aber stets nur mit Krücken. Dagegen konnte Fergusson's erster Kranker schon nach 2 Monaten an Krücken gehen und war die Wunde ganz geschlossen. Ure's Operirter konnte nach 6 Wochen an Krücken gehen und bei fixirtem Becken die Extremität erheben. Der von Hancock unter sehr ungünstigen Verhältnissen operirte Knabe konnte ebenfalls nach 6 Wochen im Hofe herumgehen, bei fast völlig geschlossener Operationswunde. Morgan und Heyfelder erwähnen von ihren Fällen ausdrücklich, dass die Reaction nach der Operation gering, die Reconvalescenz leicht war. Daraus scheint denn doch mit Evidenz hervorzugehen, dass in der Regel die Reconvalescenz im Verhältniss zu andern grossen Operationen der unteren Extremitäten nicht auffallend lange währt.

Die Frage, ob die Resection des Hüftgelenks im Feld anwendbar sei, wird durch die Statistik ungünstig beantwortet. Denn während von den 55 wegen Coxitis und Caries Operirten, deren Ausgang bekannt, nur 23 starben, so dass hier die Zahl der Erfolge zu den Todesfällen sich wie 32 : 23 oder wie 4 : 3 verhält, so starben von 11 wegen traumatischer Verletzung Resecirten 10, so dass hier das Verhältniss ist wie 1 : 10. Von den wegen Verletzung Operirten waren zwei im Zustand von Eiterung und Caries, der Eine (von Jäger und Textor) in Folge einer Fractur, der Andere (Textor's Fall Nr. IV) in Folge von Schussverletzung. Unter den 9 wegen frischer Schussverletzung Operirten befindet sich Ein Erfolg; so dass das Verhältniss der Hergestellten zu den Gestorbenen bei frischer Schussverletzung wie 1 : 9 ist. Da man aber auch von Exarticulationen

und Oberschenkelamputationen im Feld höchst ungünstige Resultate hat, so verdient die Resection im Hüftgelenk jedenfalls nicht bei Seite gelegt zu werden. Den Transport bis zu einer definitiven Lagerstelle selbst Tagereisen weit zu ermöglichen, besitzen wir an dem inamovibeln Verbänden ein vortreffliches Hülfsmittel. In den Hauptspitälern würde dann erst die eigentliche Lagerung und Nachbehandlung der Operirten beginnen.

Die totale Hüftgelenkresection unterscheidet sich in ihrem Erfolge für Leben und Brauchbarkeit des Gliedes, wie an Dauer und Schwere der Reconvalescenz keineswegs von der decapitatio femoris. Dürfte man aus so geringen Zahlen Schlüsse ziehen, so würde sie sogar, was das Leben betrifft, günstigere Resultate geben als die partielle, denn von den 5 Totalresectionen (Fall Nr. II. von Textor, von Heyfelder, von Jones, von Sayre und Bawman) hatten 3 gänzliche Herstellung, 1 Besserung, 1 den Tod zur Folge. Somit wäre hier das Verhältniss der Geheilten zu den Gestorbenen = 3 : 1.

Die Resection des grossen Trochanters.

Die Resection des grossen Trochanters kann auf zweierlei Weise gemacht werden: 1) mit Erhaltung der Continuität des Knochens, 2) mit Aufhebung derselben.

1) Resection des grossen Trochanters mit Erhaltung der Continuität.

Diese Operation wurde 1798 von Ténon[1]) an einem 33jährigen, kräftigen Mann wegen Caries des grossen Rollhügels und des unteren Theils des Schenkelhalses mit Meissel, Hammer, Schabeisen, Trepan und Glüheisen vollführt. Die Cur dauerte ein Jahr und war von vollständigem Erfolg gekrönt. Lappenschnitt.

Velpeau machte sie zweimal. 1835 an einer 40jährigen Frau wegen Caries. Er wandte eine Tförmige Incision und die Martin'sche Glockensäge an. Ein Theil der Sehnenfasern des grossen und kleinen Gesässmuskel wurden durchschnitten, die Insertionen der übrigen vom Becken zum Trochanter gehenden Muskeln erhalten. Die Heilung erfolgte nach 3 Monaten. Die Beweglichkeit des Oberschenkels war in nichts beschränkt.[2])

1836 wiederholte er die Operation aus gleicher Ursache bei einem jungen Manne. In 5 Wochen erfolgte die vollkommenste Herstellung.

1843 verrichtete Textor d. S. die Resection des grossen Trochanters an einem 23jährigen Mann mit Lappenschnitt und unter Anwendung des Osteotoms.[3]) Die Reconvalescenz dauerte 5 Monate, führte aber zu erwünschter Heilung.

1) Mémoires de l'inst. nat. des sciences et des arts. P. I. Paris année VI. p. 208.

2) Velpeau, Nouveaux éléments de médecine opératoire. 2. édit. Paris 1839. T. II. S. 679.

3) Brandis, Dissert. Würzb. 1847.

1850 nahm J. F. Heyfelder[1]) den cariösen trochanter major bei einem 31jährigen Manne mit Hülfe von 2 Trepankronen und des Hohlmeissels und unter Anwendung eines ⌐förmigen Schnittes weg. Vollständige Heilung in 2 Monaten. Seine Gesundheit und Arbeitsfähigkeit ist nach 3 Jahren constatirt worden.

1857 entfernte Teale bei einem 14jährigen, scrophulösen Knaben ein nekrotisches Stück des trochanter major mit Erfolg.

In den ersten fünf Fällen gab Caries, im letzten Nekrose die Veranlassung zur Operation. Doch auch Splitterbrüche, Einkeilung von Kugeln würden Indicationen zur Resection des Trochanters sein. Man entblösst ihn durch einen mehrere Zoll langen Schnitt parallel der Achse des Gliedes, dem man nach Bedürfniss in seiner Mitte oder an seinem Ende Querschnitte unter rechtem oder spitzem Winkel hinzufügt, so dass man Incisionen von | ⌐ ⊢ ∧ +förmiger Gestalt erhält. Zur Abtragung des Knochens dient der Meissel, der Trepan, die Glockensäge, das Osteotom. Die Insertion der Muskeln muss, in so fern es die Ausbreitung der Erkrankung gestattet, möglichst geschont werden.

Der Erfolg ist für den Gebrauch des Gliedes und für das Leben der Patienten sehr günstig, wie die obigen Fällen beweisen.

2) Resection des grossen Trochanters mit Aufhebung der Continuität.

Die Operation der Ankylose des Hüftgelenks nach Rhea Barton[2]), als osteotomia subcutanea von Langenbeck weiter ausgebildet, passt nicht ganz zu unserer Definition von Resection, schliesst sich aber genau an die vorhergehenden Operationen und an die Methode von Rodgers für die Ankylose des Hüftgelenks, welche jedenfalls zu den Resectionen gehört.

Rhea Barton's Verfahren besteht darin, bei Ankylose durch quere Durchsägung des Trochanters ein neues Gelenk, somit Beweglichkeit und Brauchbarkeit der Extremität zu erzielen. Er bediente sich dazu eines Kreuzschnittes; gewiss reichen aber auch die Incisionen, die zur Resection des Hüftgelenks angegeben sind, hier aus. Nach Verschluss der Wunde und beginnender Consolidation müssen active und passive Bewegungen zur Herstellung der Beweglichkeit gemacht werden.

Rhea Barton operirte 1826 einen 21jährigen Matrosen, mit anfänglich gutem Erfolg. Nach 6 Jahren kehrte die Ankylose zurück. In einem zweiten Falle war die Heilung dauernd.

Langenbeck's Modification[3]) besteht darin, dass er von einem $^3/_4$'' langen

1) Amput. und Resect. S. 161.

2) Frorieps Notizen Nro. 365, 373, 386.

3) De Osteotomia subcutanea. Diss. Berlin 1855, aus: Deutsche Klinik 1851 Juliheft.

Querschnitt aus mit der Stichsäge subcutan die Osteotomie vornimmt, welches Verfahren er für das Hüftgelenk bis jetzt, so viel bekannt ist, nur an der Leiche geübt.

Die einfache Durchsägung des Knochens findet ihre Anwendung bei Ankylosen mit Normalstellung der Extremität, wo es sich blos um Herstellung der Beweglichkeit handelt. Wo aber zugleich eine Winkelstellung des Gliedes vorhanden, und die Operation Normalrichtung und Beweglichkeit zugleich zum Zweck hat, ist Rodgers Methode indicirt. Sie besteht darin, dass nach Querdurchsägung des Trochanters in der Linie *a b* Fig. F von dem Diaphysentheil des Knochens ein keilförmiges Stück *a b c d*, welches immer auf der Seite *a c* dicker ist, als aussen auf der Seite *b d* (in seinem Fall innen $^3/_4$ ″, aussen $^1/_2$ ″) abgetragen und hierdurch die abnorme Richtung ausgeglichen wird. Während die Extremität früher die Richtung *o m* hatte, so erhält sie nach der Operation die Richtung *o n*, indem die Sägeflächen *c d* und *a b* zusammenfallen. Die Nachbehandlung ist hier wie bei den vorhergehenden Verfahrungsweisen und ebenso wichtig für den Erfolg.

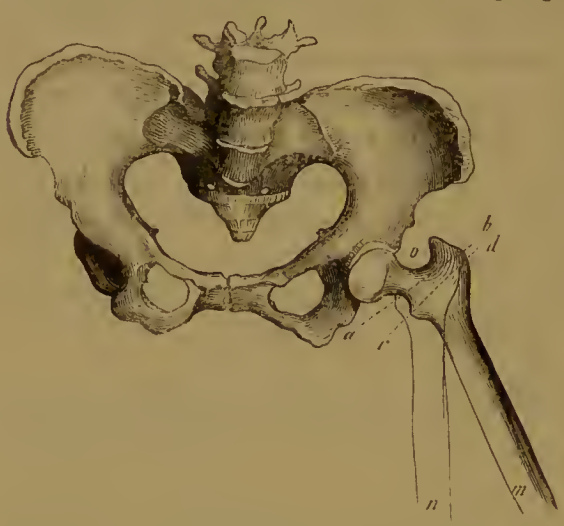

Fig. F.

Rodgers[1]) selbst operirte 1830 mit so vollkommenem Erfolg bei einem 47jährigen Manne, dass alle Beugungsbewegungen des Gliedes in ausgiebigster Weise gemacht werden konnten.

Textor d. V.[2]) machte 1841 die Ankylosis-Operation an einem 18jährigen Mann mittelst des Osteotoms. Es entstand Pseudarthrose und in so fern kann von Erfolg die Rede sein. Der Kranke blieb aber bettlägerig und ging nach 6 Monaten an Lungentuberkulose zu Grund. Er hat sich demnach seines Fusses niemals zum Gehen bedient und kann nicht als Beispiel des glücklichen Erfolgs erwähnter Operation angesprochen werden. Kearny[3]) machte die Keilanssägung mit Erfolg.

1847 machte Maisonneuve[4]) die Operation nach Rhea Barton an einem 18jährigen jungen Manne wegen Ankylose mit Winkelstellung. Die Weichtheile werden durch einen Längsschnitt, der Knochen mittelst einer kleinen Säge, der Liston'schen schneidenden Zange, mittelst Meissel und Hammer getrennt. Dabei wird der n. ischiadicus verletzt, in Folge dessen Lähmung wäh-

1) Ried a. a. O. S. 395.

2) Prof. Textor, Der zweite Fall von Aussägung etc. S. 4.

3) D. Klinik 1856. S. 120.

4) Gaz. d. hôp. 1847. S. 98 und 1849. S. 54.

rend mehrerer Monate besteht. Bei übrigem Wohlbefinden entstehen mehrere Abscesse um die Operationsstelle. Zwei Jahre später am 19. Jan. 1849 stellt Maisonneuve seinen Kranken in der chirurgischen Gesellschaft zu Paris vor. Der Erfolg ist insofern günstig, als die Extremität nicht mehr im rechten Winkel zum Becken, sondern gerade abwärts steht, der Fuss auf den Boden gesetzt werden und der Operirte mit einem gewöhnlichen Stock, statt wie früher mit zwei Krücken, gehen kann. Ein neues Gelenk hat sich an der Durchsägungsstelle nicht gebildet; gleichwohl kann sich der Mann setzen und ausgedehnte Bewegungen mit der Extremität machen. Aber diese beruhen, wie Michon und Gosselin constatiren, auf einer vicariirenden Beweglichkeit in der Symphysis sacro-iliaca und sacro-vertebralis und der Lendenwirbel unter einander. Beweglichkeit und Gefühl, welche nach der Durchschneidung des N. ischiadicus verloren waren, haben sich selbst nach 2 Jahren nicht vollständig restituirt, indem die Muskeln des Fusses noch nicht gehörig functioniren.

Der Fall bietet mehrere interessante Seiten. Die Verletzung des n. ischiadicus hat in diesem Falle gewiss einen grossen Antheil an der nicht erfolgten Gelenkbildung an der durchsägten Stelle, indem durch dieselbe, während der ganzen Reconvalescenz, alle subjectiven Bewegungen und besonders frühzeitige Gehversuche unmöglich gemacht wurden. Somit war die ganze auf Bildung einer Pseudarthrose hinzielende Behandlung in die von dem Operateur anzustellenden Bewegungen zu verlegen, welche unablässig und des Tages mehrmals hätten müssen angewandt werden. Dies scheint nicht geschehen zu sein. Daher denn das Resultat bewiesen hat, dass die Ausdauer und Umsicht während der Nachbehandlung ebenso wichtig sind, als das Geschick bei der Operation. Aber selbst die Operation ist in diesem Falle nicht tadellos ausgeführt worden, sondern hat durch Verletzung des unschwer zu vermeidenden ischiadischen Nerven den Erfolg getrübt. Ueberdies aber ist zu tadeln, dass, nachdem Rodgers seine verbesserte Methode publicirt und erfolgreich angewandt hatte, Maisonneuve wieder zu der weniger vollkommenen von Rhea Barton zurückgegriffen hat. Somit trifft in diesem Falle der unvollständige Erfolg nicht die Operation, sondern den Operateur.

Weiter aber bestätigt dieser Fall praktisch die auf seine anatomischen Untersuchungen basirte Vermuthung Luschka's[1]), dass das spaltenförmige Iliosacralgelenk, im Verein mit Lockerung seiner Gewebe, eines höhern Grades von Beweglichkeit fähig sei.

G. Ross[2]) behandelte 1857 eine 23jährige Frau, die eine Hüftgelenkankylose mit spitzwinkliger Contractur des rechten Oberschenkels als Folge eines Wochenbettes davongetragen hatte. Locomotion beinahe aufgehoben. Durch einen 3″ langen Schnitt wurde der grosse Trochanter blossgelegt und vermittelst der Kettensäge ein Keil mit hinterer Basis aus der Dicke des Oberschenkelknochens ausgeschnitten. Sanfte Streckung, vollständige Berührung der Knochenflächen. Verband mit einer Gutta-Perchaschiene. Nach 8 Wochen Consolidation, so dass die Operirte mit Krücken gehen und 4 Wochen später geheilt entlassen werden konnte. Feste Vereinigung. Verkürzung von 2″. Mechanische Ausgleichung dieser Verkürzung.

1) Luschka a. a. O. S. 138.
2) A. a. O. S 25.

Resectionen in der Diaphyse des Oberschenkels.

Anatomische Notizen.

Der Oberschenkel wird von den Anatomen einem umgekehrten Kegel verglichen, der bei starker Contraction aller Muskeln an seiner Basis die Gestalt eines dreiseitigen Prismas annimmt (Petréquin). Die etwas excentrische Axe des Kegels wird von dem os femoris dargestellt, welches nach vorn und aussen leicht gebogen ist. Dieser Knochen ist der stärkste und massenhafteste des ganzen Skeletts; die Verletzungen desselben — zufällige wie operative — sind von grösserer Bedeutung als die der übrigen Extremitätenknochen. Einer vorderen, äusseren (lateralen) und inneren (medialen) Fläche entsprechen 3 Kanten, von denen nur die hintere scharf vorspringt. Bedeckt ist der Knochen von kräftigen Muskeln, die hinten am stärksten, auf der äusseren (lateralen) Seite am wenigsten entwickelt sind, daher sich letztere Gegend, namentlich in der Richtung des ligamentum intermusculare, zur Incision bei operativen Eingriffen eignet. Dabei versteht sich von selbst, dass man bei entschieden entgegengesetztem Ausgangspunkt des Leidens von einer andern Seite, immer wo möglich in Muskelinterstitien eindringt und dass man vorhandene Zusammenhangstrennungen benutzt. Während die Hauptnerven und Gefässe des Oberschenkels an seiner Innenseite gelagert sind, der n. ischiadicus an der hinteren Seite herabsteigt, so hat man an der äusseren nur Arterien secundären Ranges, die Aeste der a. profunda und deren Anastomosen abwärts mit der a. articularis genu, aufwärts mit der a. glutaea und ischiadiaca zu beachten. Die breite Schenkelbinde ist dick und stark, besonders an der äusseren (lateralen) Seite. Eiteransammlungen unter derselben verlangen alsbaldige Entleerung durch Einstiche. Ueber der fascia lata liegt eine Zellgewebsschichte, welche bei wohlgenährten Personen die Muskelinterstitien fast gänzlich auskleidet. Die Haut ist dick, besonders auf der hinteren und lateralen Seite.

Die Operation.

Wir unterscheiden: 1) die Abtragung einer oberflächlichen Schichte, 2) eines Stückes aus der ganzen Dicke einer Knochenwand, und 3) eines Stückes aus der ganzen Dicke des Knochens. Letztere setzt eine Aufhebung der Continuität.

1) Die Abtragung einer oberflächlichen Schichte geschieht nach allgemeinen Regeln und mit den oben Seite 10—17 beschriebenen Instrumenten. Indicirt ist sie durch oberflächliche Caries und Nekrose oder sie wird behufs der Exstirpation oberflächlich aufsitzender Geschwülste gemacht, besonders der Exostosen.

Marchettis[1]) trug bei einem Manne, der in Folge eines tiefgehenden Geschwürs an Caries des Obersehenkels litt, mit der Rugine die eariöse Parthie ab, bis er auf blutende, gesunde Knochenflächen traf. Alsbaldige Heilung.

Castel[2]) soll mit gleich gutem Erfolg dieselbe Operation bei einem Militär gemaeht haben.

Wegen neerosis superficialis ist sie wiederholt von verschiedenen Chirurgen mit meist gutem Resultat gemaeht worden.

Die Abtragung einer Exostose des Femur wurde 2 Mal von A. Cooper[3]) 1817 und 2 Mal von Roux[4]) 1836 und 1840 gemaeht. In dreien dieser Fälle trat heftige Reaetion, bedeutende Eiterung, in einem sogar der Tod ein. Cock[5]) entfernte eine Exostose am unteren Ende des Femur eines 16jährigen Mädchens mit gutem Erfolg.

2) Resection eines Stückes aus der ganzen Dicke einer Knochenwand.

Die Entfernung eines Stückes von der Dicke der Knochenwand setzt die Eröffnung der Markhöhle; dadurch wird die Operation nicht ohne Gefahr für das Leben wie für den örtlichen Erfolg. Sie ist indicirt durch Nekrose und Caries von entsprechender Ausdehnung, so wie durch gutartige Tumoren.

Gemaeht wurde sie wegen neerosis interna von Mehreren, unter anderen von Hawkins[6]) an einem 15jährigen Knaben. Der Tod erfolgte durch Pyämie. Gleichzeitig machten 5 seiner Collegen dieselbe Operation, die alle günstige Resultate erhielten. Ich selbst habe die Operation wegen neerosis interna einmal allein, 3 Mal mit meinem Vater zusammen; letzterer, J. F. Heyfelder, dieselbe 2 Mal allein gemacht. Wir sahen stets günstigen Erfolg, meist ohne auffallende Reaction und in verhältnissmässig kurzer Zeit eintreten. In einem Falle[7]) operirten wir, ohne die Beweglichkeit des tiefliegenden Sequesters nachweisen zu können, und entfernten einen 5″ langen Sequester, worauf Heilung in 2 Monaten erfolgte. Wir bedienten uns stets des Osteotoms oder der Trepankrone.

Die ausgedehntesten Substanzverluste bei der Operation der Nekrose werden vollkommen gut vertragen, wie David's[8]) Fall beweist, wo ein 7″ langes Stück, der von Vigueric[9]), wo ein 5″ langes cylindrisches Stück, der von Bousselin[10]), wo fast die ganze Diaphyse entfernt wurde.

---

1) Marchet., obs. med. chir. S. 130. Obs. 57. 1665., und Velpeau, méd. opérat. II. 671.

2) Velpeau, ebenda, S. 673, und Champion, Thèse, Nr. 11. Paris. 1815.

3) Velpeau, ebenda, Bd. III. S. 212.

4) Gaz. méd. 1842. S. 638.

5) Med. times. Febr. 1857. S. 165.

6) Med. tim. and. gaz. Febr. 1857. S. 161.

7) O. Heyfelder. Klinischer Jahresbericht. Prag. Vierteljahrschr. Bd. XXXI. S. 10.

8) Observat. sur la nécrose. p. 13.

9) Mém. d. l'Acad. d. Toulouse. Bd. III. Jahr 1788.

10) Observ. s. l. nécrose. obs. 4 et 8.

Ausserdem ist sie aber auch bei Knochenabscess indicirt. Wirklich gemacht wurde sie wegen dieser Affection von Syme.[1])

Die Incision der Weichtheile, Blosslegung der Knochen und deren Entfernung geschieht nach den Seite 24 aufgestellten Regeln.

3) Resection eines Stückes aus der ganzen Dicke des Oberschenkels.

Die Indicationen hierzu sind frische, complicirte Fractur, unvereinigte, deform geheilte Fractur, Verkürzung der entgegengesetzten Extremität, organische Knochenerkrankungen.

Complicirte Fractur.

Lauquire[2]) machte 1733 eine hierher gehörige Operation. Ein 16jähriger Officier brach beide Oberschenkel. Der rechte war im Umfang von 4″ gesplittert und zeigte zugleich einen bis gegen die Trochanteren reichenden Spaltbruch. Da nach Entfernung der Splitter keine Consolidation erreicht wurde und bei heftigem Fieber und Diarrhöe das Leben des Kranken bedroht schien, so wurde am 28. Tage die Wunde erweitert, das obere Fragment bis über die Spalte abgesägt. Der Substanzverlust betrug 9″. Nach der Operation befand sich der Kranke besser. Unter fortwährender Extension trat in 7 Monaten vollständige Heilung mit einer Verkürzung von nur 2″ ein. Der Gang ist ganz sicher.

1795 machte ein französischer Militärchirurg[3]) die Resection wegen eines durch Schuss entstandenen, unvereinigt gebliebenen Bruches unter den Trochanteren. Theilweiser Erfolg. Tod nach 5 Jahren durch fortwährende Eiterung.

Moreau d. S.[4]) resecirte unter ähnlichen Verhältnissen mit gutem Erfolg und bei geringer Verkürzung und ungestörter Function.

1829 verlor M. Jäger[5]) eine Operirte, an welcher er wegen mit Abscess complicirten Schiefbruches im oberen Dritttheil des Oberschenkels mittelst der Hey'schen und der Kettensäge die Resection vollführt hatte.

1838 operirte Textor d. V.[6]) wegen complicirter Fractur; amputirte nachträglich, verlor seinen Kranken jedoch gleichfalls.

1845 resecirte Velpeau[7]) bei einem 7jährigen Mädchen, welches durch Ueberfahren eine Abtrennung der Epiphyse mit Austritt der Diaphyse und eine Wunde erlitten hatte, das prominirende Knochenstück mit günstigem Erfolg.

---

1) Froriep's Notizen. Band XII. S. 208.

2) Velpeau, Méd. opérat. Bd. II. S. 578, und Journal de Verdun. Avril 1833. S. 97. 240.

3) Mém. de l'acad. de chir. Bd. IV. S. 112.

4) F. Schelleb, Dissert. S. 22. Jäger. Rust's Handb. d. Chir. Bd. VI. S. 543.

5) Rust's Handb. d. Chir. Bd. VI. S. 537.

6) Wiedererz. d. Kn. S. 23.

7) G. d. hôp. 1845. 1. Oct.

Dr. Ross sägte ein $1\frac{1}{2}$'' langes Stück aus der Diaphyse des linken Femur eines preussischen Soldaten nach dem Gefechte bei Düppel. Tod durch Gangrän.

Im ersten Schleswig-Holsteinischen Feldzuge machte Langenbeck primäre und secundäre Resectionen, theils mit gutem, theils mit schlimmem Erfolge.

Die Resultate dieser wenigen Fälle sind zwar nicht im höchsten Grad empfehlend für die Operation, indem 4 lethal, 3 günstig endeten, aber auch keineswegs abschreckend im Vergleich mit den von manchen Chirurgen immer wieder empfohlenen Amputationen, welche namentlich in dem Krimkrieg bei den Russen und den Alliirten von exquisit schlechtem Erfolg waren. Stromeyer[1]), Malgaigne[2]), Jobert[3]), Heyfelder[4]), Esmarch[5]), Simon[6]), Skey[7]), Hussey[8]), A. Pritchard[9]), alle neueren Schriftsteller über chirurgische Erfahrungen im Felde stimmen darin überein, dass alle primären Operationen am Oberschenkel nach Schussverletzung ungünstige Resultate geben, besonders die in der Continuität. Am besten wird man daher, wenn irgend möglich, die Heilung ohne Operation versuchen, dann zunächst die primäre oder secundäre Resection, oder wo die Weichtheile in ausgedehntem Maasse verletzt sind, die Amputation sogleich oder nach vergeblichem Versuch der beiden anderen Verfahren nachträglich anwenden. Auffallend günstige Resultate bei der exspectativen Methode berichten Pritchard und Esmarch.

Pseudarthrosen.

Wegen unvereinigt gebliebener oder beweglich vereinigter Fractur des Oberschenkels machten die Resection ohne Erfolg: Ch. Bell[10]), Green[11]), Holgout[12]), Gable[13]), Hewson[14]), Cline[15]), indem 5 Kranke starben, der von Green nachträglich amputirt werden musste; mit Erfolg Griffith Rowland[16]),

1) A. a. O.

2) A. a. O.

3) D. Klinik 1857. Nr. 20 u. ff.

4) Bullet. de l'académ. de méd. Paris 1849.

5) Ueber Resectionen nach Schusswunden. Kiel 1851.

6) Ueber Schusswunden. Giessen 1851.

7) Forms of local injuries justifying amputation of a limb. Lancet. 11. Oct. 1856.

8) Difference between the mortality after amputation for injuries and diseases. Med. times a. g. 1856. Nov. 1.

9) Cases of compound fracture of the thigh; primary and see. amp.

10) Syst. der operat. Chir. Aus d. Engl. Berlin 1815.

11) The Lond. med. gaz. Bd. I. S. 357.

12) Essai sur l'amp. des membr. Paris 1815.

13) Vallet, Thèse. S. 29.

14) Arch. gén. de méd. 2. sér. Bd. X. S. 225.

15) S. Cooper. Bd. I. S. 482.

16) Med. chir. transact. of London. 1817. Bd. II. S. 47.

Dupuytren 2 Mal[1]), Pezerat[2]), Viguerie[3]), Molt[4]), Harris[5]), Kirkbride 2 Mal[6]), Peacock[7]), Reverdit.[8])

Unter den 10 letzteren befindet sich noch ein nicht ganz vollkommener Erfolg, so dass unter 17 Fällen auf 10 Successe 5 Todesfälle, 1 Amputation, 1 Halberfolg kommen.

Deform geheilte Fracturen.

Die verschiedenen Methoden haben im allgemeinen Theil ihre Beschreibung und Würdigung gefunden.

Die einfache Durchsägung ist von Wasserfuhr[9]) 1816 bei einem 5jährigen Knaben mit Glück, die Durchsägung mit Resection der Bruchenden von Riecke[10]) 2 Mal, die Ausschneidung eines keilförmigen Stückes von Clemot[11]) 2 Mal, von Portal[12]) und von Reverdit[13]) mit gutem Erfolg und ohne Verkürzung angewandt worden.

Verkrümmung des Knochens.

Wegen rhachitischer Verkrümmung des Oberschenkels ist die Aussägung eines keilförmigen Stückes 2 Mal gemacht worden und zwar von A. Meyer[14]) in Würzburg an ein und demselben Individuum.

Joh. Sänger, ein 20jähriger Schneidergeselle, dessen Rumpf 28″, dessen untere Gliedmaassen 22″ lang waren, hatte bis zu seinem 12. Jahre an Rhachitis gelitten. Seine beiden Oberschenkelknochen waren 11 3/4″ lang mit rechtwinklig abstehenden Hälsen, 2 1/2″ stark säbelförmig nach aussen gebogen und derartig nach aussen um ihre Achse gedreht, dass der äussere Condylus hinten, der innere vorn, die Kniescheibe gerade nach aussen gerichtet, die rauhen Linien 3/4″ breit kammartig herausgezogen und deren ganze Knochenmasse eburnisirt war. Beide Unterschenkel, nach aussen und hinten gekrümmt, hatten pilzartig hervorgezogene Muskelansätze. Auf diesen Xförmigen Beinen, deren Kniekehlen gegeneinander gekehrt waren, ging S. in einer höchst mühsamen und eigenthümlichen Weise.

Die Geradeheilung dieser vielseitigen Verkrümmungen sollte durch 5 Osteo-

---

1) Sabatier, Méd. opérat. Bd. IV. S. 461 und Bérard, thèse S. 51.
2) Journ. compl. Bd. V. S. 111.
3) S. Cooper, Dict. de chir. I. 481.
4) Velpeau a. a. O. S. 590.
5) Arch. gén. 2. séric, X. 215.
6) Hamb. Ztschr. Bd. III. 119.
7) Rust's Mag. Bd. XVII. 306.
8) G. d. hôp. 1852. S. 542.
9) Jäger in Rust's Handbuch der Chir. Bd. 17. S. 513.
10) Oesterlen, Das künstl. Wiederabbrechen etc. S. 138.
11) Gaz. méd. 1836. S. 347.
12) Gaz. méd. 1841. Sept. 18.
13) Gaz. des hôp. 1852. S. 542.
14) D. Klinik. 1856. S. 169. 170.

tomieen bewirkt werden, von denen die ein und dieselbe Extremität betreffenden zugleich vorgenommen werden mussten.

Aus dem rechten Femur wurde an seinem unteren Dritttheil ein keilförmiges Stück (osteotomia obliquo-transversa) mit dem Osteotom herausgesägt. Die Tibia derselben Seite halbmondförmig osteotomirt, die Streckung vollzogen, eine Reyer'sche Schiene angewandt. Der Oberschenkel, dessen letztes Dritttheil mit grosser Gewalt hatte gebrochen werden müssen, heilte unter Eiterung und Abstossung einiger Knochenränder in 7 Wochen, während die Tibia nach 4 Wochen consolidirt und gerade war.

Das linke Femur wurde durch zwei an dem äusseren Rand des vastus externus und internus angelegte Schnitte subcutan mit einer schmalklingigen Bogensäge resecirt, deren vorderes Ende ausgeankert werden konnte, um es zwischen Knochen und Knochenhaut durchzuschieben. Die Heilung gelang in 30 Tagen durch erste Wund- und Knochenvereinigung. Am linken Unterschenkel wurde Tibia und Fibula osteotomirt. Heilung in 32 Tagen.

Sänger verliess das Hospital 6 Monate nach seinem Eintritt gesund, kräftig, fähig zu gehen und zu knieen und mit um 2″ längeren Extremitäten.

Ungleiche Länge der Extremitäten.

Bei Verkürzung einer unteren Extremität durch Hüftgelenkluxation, Nekrose oder Fractur schlägt A. Meyer die Ausschneidung eines der Verkürzung entsprechenden Stückes aus dem Femur der normalen Extremität vor. So viel ich weiss, ist die Operation von keinem andern Chirurgen, wohl aber von ihm selbst 2 Mal mit Erfolg in Ausführung gebracht worden.

Ein 9jähriges Bauernmädchen hatte in Folge einer Fötalverrenkung der linken Hüfte eine 2zöllige Verkürzung der unteren Extremität gleicher Seite. Meyer machte rechts an dem äusseren Rande des vastus externus eine 3″ lange Wunde, und schnitt unter möglichster Schonung des Periosts ein entsprechend grosses Stück aus dem unteren Dritttheil des Oberschenkels. Blutige Wundvereinigung, hintere Schiene, Schwebe. Strenge Antiphlogose, Entzündung, Eiterung, Verschiebung der Knochen, daher Anwendung des Malgaigne'schen Stachels. Nach 5 Wochen Abstossung der Sägeflächen, in der 9. gleichlange Gliedheilung. Nach einem halben Jahre ein vollkommen fester Gang.

Unter ganz ähnlichen Verhältnissen und mit demselben Resultate operirte er ein 8jähriges Mädchen.

Die Abtragung eines nekrotisirten oder anderweitig entarteten Amputationsstumpfs wird von manchen Schriftstellern hierher gerechnet, weil dabei ein Stück aus der ganzen Dicke der Diaphyse entfernt wird und zwar unter Erhaltung der Weichtheile. Da aber die weitere Bestimmung in der Definition von Resection, die Fortsetzung des Skeletts zu erhalten, hier nicht mehr erfüllbar ist, gehört die Operation genau genommen nicht hierher. Unter Zurückpräparation der Weichtheile und Blosslegung des zu entfernenden Knochenstückes wird mit möglichster Schonung der Beinhaut mittelst einer gewöhnlichen geraden Säge eine Knochenscheibe, entsprechend der Ausdehnung der Erkrankung oder ihrer Prominenz, abgetragen. Ausgeführt wurde die Operation von Robert (in Coblenz), Heyfelder u. A.

Organische Erkrankung.

Caries, Nekrose, eine gutartige Neubildung, wenn dieselben auf einen mässigen Abschnitt des Oberschenkelknochens beschränkt und auf die ganze Circumferenz desselben ausgedehnt ist, indicirt dessen Resection. Eine einzige wegen Caries und zwar mit günstigem Ausgang angestellte Operation liegt vor. Moreau der Sohn und Blasius verwerfen die Operation, Jäger stimmt ihnen bedingungsweise bei. Nach der Analogie derartiger Resectionen bei frischen und eiternden Fracturen und in ganz gesunden Knochen, sowie nach der Analogie der Ausschneidung aus andern Röhrenknochen kann diese Operation für den Oberschenkel wenigstens nicht unbedingt verworfen werden.

Der vorliegende Fall gehört meinem alten Lehrer Professor Fleischmann an. Er machte die Operation 1831 an einem jungen Mädchen. In Folge von Caries hatte sich das untere Ende der Epiphyse von der Diaphyse getrennt, die Weichtheile perforirt und war nach aussen getreten. F. resecirte 2″ 9‴ der Diaphyse und erzielte bei geringer Verkürzung eine vollständige Herstellung mit freiem Gebrauch des Gliedes.

Die Incision der Haut, die Blosslegung des Knochens, die Behandlung des Periosts, die Excision des Knochens geschieht in all diesen Fällen in Uebereinstimmung mit den im allgemeinen Theil aufgestellten Regeln. Wegen Nekrose sind mehrere ähnliche Operationen gemacht worden, von welchen jedoch aus den vorhandenen Mittheilungen nicht mit Evidenz zu entnehmen ist, wie weit dieselben Extractionen, wie weit sie wirkliche Resectionen waren.

David[1]) entfernte 1781 ein 7 Zoll langes Stück des nekrotischen Femur mit Hülfe von Meissel und Hammer. Der Erfolg war günstig.

Viguerie[2]) nahm ein cylindrisches, 5″ langes Stück von dem unteren Drittheil des Femur mit ebenfalls glücklichem Ausgang weg.

Bousselin[3]) sah fast die ganze Diaphyse des Oberschenkels entfernen und doch Heilung und Gebrauchsfähigkeit eintreten.

Champion[4]) berichtet von einem Kranken, der nach Verlust eines 4″ langen Stückes eine entsprechende Verkürzung davon trug, die Fähigkeit zu gehen aber nicht verlor.

Resectionen aus der ganzen Dicke des Oberschenkels sind demnach 39 ausgeführt und nebst ihrem Erfolg publicirt worden. Von diesen 39 hatten 9 lethalen, 30 glücklichen Ausgang. Unter den 30 Operirten, welche am Leben blieben, war der Erfolg 27 Mal complet, 2 Mal theilweise, 1 Mal musste nachträglich amputirt werden. Die Todesfälle verhalten sich dem

1) Observ. sur la nécrose. S. 13.
2) Mém. de l'Acad. d. Toulouse. Bd. III. Jahrg. 1788.
3) Observ. sur la nécrose. observ. 4 und 8.
4) Thèse nro. 11. Paris 1815.

nach zu den am Leben Gebliebenen wie 9 : 39 oder 1 : 4, zu den Erfolgen wie 9 : 27 oder wie 1 : 3. Das ungünstigste Verhältniss zeigen die Resectionen nach complicirten Fracturen, wo mehr als die Hälfte einer freilich sehr kleinen Anzahl von Operirten starben; daran reihen sich zunächst die Resectionen bei Pseudarthrose mit günstigem Resultat, indem von diesen nur $^1/_4$—$^1/_3$ (nämlich 5 von 17) starben, 10 hergestellt, 1 gebessert, 1 amputirt wurde. Den günstigsten Erfolg hatten die zu rein orthopädischen Zwecken vorgenommenen Knochenexcisionen des Oberschenkels, indem 10 wegen deform geheilter Fractur, rhachitischer Verkrümmung oder Ungleichheit der Extremitäten gemachte Resectionen 10 Mal vollkommen gelangen. Fast ebenso günstig wäre das Resultat der Resectionen wegen organischer Erkrankung, nämlich 5 Heilungen auf 5 Operationen, wenn wir von letzteren genau angeben könnten, ob es Resectionen im eigentlichen Sinn des Worts gewesen.

Die Resection des Kniegelenks.

Anatomische Bemerkungen.

Das Kniegelenk besitzt unter allen Gelenken die grössten Gelenkflächen und den complicirtesten Bandapparat. Es wird gebildet einerseits durch die beiden Condylen des gegen sein unteres Ende stark an Volumen zunehmenden Femur, andererseits durch die beiden der Tibia angehörigen, seicht vertieften, den Condylen des Oberschenkels entsprechenden Gelenkflächen der Tibia, und drittens durch die Kniescheibe. Diese, ein in die gemeinschaftliche Streckersehne eingefügtes Sesambein, zeigt nach vorn eine convexe, nach hinten, entsprechend den beiden Oberschenkelcondylen, zwei schwach concave Flächen. Die beiden Condylen liegen nicht in derselben Ebene, sondern der innere (mediale) steigt etwas tiefer herab, was bei der Abtragung derselben zu berücksichtigen ist. Die Knorpelausdehnung der Gelenkenden des Oberschenkels, der Tibia und der Patella betragen 93½ □Ctm. Dazu kommen noch die beiden Zwischenknorpel, welche an der Peripherie einige Linien dick gegen das Centrum abnehmen, so dass die Knorpelausbreitung des Kniegelenkes, die aller andern Gelenke bei weitem übertrifft. Ebenso ist seine Synovialkapsel grösser als die der übrigen Gelenke, indem sie nicht nur die Gelenkenden des Oberschenkels, der Tibia, der Kniescheibe, die Zwischenknorpel und die Kreuzbänder überzieht, sondern auch 2″ hoch über den Rand des Gelenkknorpels hinaufsteigend, unter der gemeinschaftlichen Streckersehne eine Ausbuchtung bildet, die bei gestreckter Extremität vorhanden ist, bei gebeugter aber zur zeitweiligen Vergrösserung der eigentlichen Kapsel verwandt wird. Ueber dieser Ausbuchtung liegt ein grosser Schleimbeutel,

welcher nicht selten mit der Synovialkapsel communicirt. Die Verbindung der Gelenktheile geschieht durch zwei seitliche, ein vorderes, ein hinteres und zwei Kreuzbänder. Die beiden ligamenta lateralia entspringen jedes an der Rauhigkeit des entsprechenden condylus femoris. Das innere (mediale) ist breiter und stärker gespannt als das äussere (laterale). Das erstere endigt an der inneren (medialen) Schienbeinfläche, das zweite am capitulum fibulae.

Das ligamentum anterius ist nichts Anderes als die gemeinsame Streckersehne, die sich an der vorderen Rauhigkeit der Tibia festsetzt. Das ligamentum posterius s. popliteum entspringt vom condylus internus (medialis) tibiae. Es stellt eigentlich nur einen verdickten Sehnenstreifen in der sonst sehr dünnen, fibrösen Kapsel des Kniegelenks dar. Dieselbe enthält einen ähnlichen, obgleich dünnen Sehnenstreifen an ihrer äusseren (lateralen) Wand, der von einzelnen Autoren als kurzes äusseres Seitenband angesprochen wird.

Die beiden sehr starken ligamenta cruciata befinden sich innerhalb der Gelenkhöhle. Sie entspringen in der fossa intercondyloidea femoris und inseriren an der eminentia intercondyloidea tibiae, so dass sie Xförmig übereinander hinweggehen.

Das Gelenk zwischen dem capitulum fibulae und der Tibia steht so häufig mit dem Kniegelenk in Verbindung, dass es von einigen Autoren, z. B. Malgaigne [1]), zu dem Kniegelenk selbst gerechnet wird. Jedenfalls verdient die Häufigkeit dieser Communication bei der Resection des einen und des andern von beiden Gelenken berücksichtigt zu werden.

Die Vorderseite des Kniegelenks ist ausser den schon erwähnten fibrösen Gebilden nur von der äusseren Haut, einer Schichte sparsamen Unterhautzellgewebes und der seitlich stärker werdenden Fascie bedeckt. Die Muskelansätze befinden sich theils seitlich, theils nach hinten. Der nervus popliteus, die Arterie und Vene gleichen Namens liegen, von Zellgewebe umgeben, gerade nach hinten vom Gelenk. Dieser Umstand hat sowohl auf die Indicationen zur Operation, als auf die Methoden derselben entschiedenen Einfluss.

Das Kniegelenk ist sehr häufig der Sitz von Entzündung mit üblen Ausgängen, Vereiterung, Caries und Ankylosen. Diese drei Zustände geben unter gewissen Bedingungen Indicationen zur Resection, seltener die complicirten Verletzungen des Gelenks.

I. Die totale Resection des Kniegelenks.

Darunter verstehen wir die Abtragung der Gelenkenden sowohl des

1) Traité d'Anatomie chir. T. II. p. 801.

Oberschenkels als der Tibia mit oder ohne gleichzeitige Entfernung der Kniescheibe.

Geschichte.

Filkin[1]) aus Northwich machte die Operation 1762 mit gutem Erfolg. Der Patient lebte noch 20 Jahre und ging ohne Störung. Doch publicirte Filkin seine Operation erst, nachdem Park[2]) in Liverpool 1781 dieselbe Operation gemacht und 1782 veröffentlicht hatte. Park's Patient, ein junger Mann, wegen scrophulöser Caries des Knies operirt, diente hernach als Matrose, erlitt zweimal Schiffbruch und ertrank beim zweiten. Diesen Umständen gemäss muss die Heilung complet und die Gebrauchsfähigkeit der Extremität sehr ausgedehnt gewesen sein.

1789 wiederholte Park[3]) die Operation, der Kranke starb nach 4 Monaten.

Wenn schon Filkin die Priorität der Ausführung nicht abgesprochen werden kann, so gebührt Park doch das Verdienst, die Resection des Kniegelenks unter Aufstellung von Indicationen und eines regulären Operationsverfahrens in die Chirurgie eingeführt zu haben, so wie auch anzunehmen ist, dass er seine Operation mit gleicher Spontaneität gemacht, wie Filkin.

Moreau d. V.[4]) resecirte 1792 wegen Caries das Kniegelenk. Nach 3 1/2 Monaten war die Wunde geheilt, das Gelenk hatte ziemliche Festigkeit, als der Kranke an einer epidemischen Dysenterie zu Grunde ging. Er operirte ein zweites Mal mit ungünstigem Erfolg.

Mulder[5]) in Gröningen operirte 1809 eine Schwangere, welche 5 Monate später nach vorausgegangener Entbindung an Tetanus starb.

Butcher ist geneigt diesen lethalen Ausgang blos auf Rechnung der Entbindung, aber keineswegs auf die der Operation zu bringen und bezieht sich auf eine Zusammenstellung Simpson's[6]) von analogen Fällen. Dafür, dass der Starrkrampf nicht directe Folge der Operation gewesen, spricht der lange Zwischenraum zwischen beiden. Dagegen ist wohl anzunehmen, dass die in die Schwangerschaft fallende Operation und Reconvalescenz den ungünstigen Verlauf des Wochenbettes veranlasst haben möchten. Insofern muss dieser Fall zu den ungünstigen Ausgängen nach Kniegelenkresection gerechnet werden.

---

1) Letter of Mr. Filkin to Mr. Park. The brit. and for. review. N. XL. S. 309, und Journ. de méd. Bd. 84. S. 400. Butcher, Dublin. quart. journal of med. science. Bd. XIX. S. 1. On Excision of Kneejoint, und ebenda, Bd. XXIII. S. 1. Ferner Jeffray, Cases p. 52.

2) Letter of Mr. Park to Mr. Pott. 1782 und Alenson, Chirurg. Werke. Th. II. S. 129 und 142.

3) Letter of Mr. Park to Dr. Simmons publ. in the Lond. med. journ. Vol. XI. Butcher a. a. O. S. 2 und 3.

4) Versuche S. 67.

5) Wachter, Dissert. de art. exstirp. Groning. 1810.

6) Tetanus following lesions of the uterus, abortion and parturition. Edinb. journ. of med. science. Febr. 1854. p. 97.

1811 resecirte Moreau d. S.[1]) mit gutem Erfolg, 1816 Ph. Roux[2]) mit lethalem Ausgang nach 19 Tagen, 1823 Crampton[3]) zweimal. Die erste Patientin, eine dyskrasische Person, starb nach 3½ Jahren ohne eigentlich ganz hergestellt gewesen zu sein, die zweite gesunde Operirte ging mit einer Verkürzung auf erhöhter Sohle.

Syme[4]) operirte mehrmals von 1829—1830, Jäger[5]) 1830 mit gutem Erfolg, Fricke[6]) 1832—1836 viermal, darunter zweimal mit Erfolg, C. v. Textor[7]) 1832—45 viermal, Textor d. S.[8]) 1845—53 dreimal, beide zusammen siebenmal, darunter zweimal mit günstigem Resultat, einmal mit Spätamputation, viermal mit tödtlichem Ausgang.

Demme, Bruns, Buck in New-York machten die Operation 1844, J. F. Heyfelder[9]) 1849 und 1859 beide Male mit lethalem Ausgang.

Fergusson[10]) resecirte das Kniegelenk von 1850—1857 12 Mal, mit 6 Mal gutem Resultat, 2 weiteren günstigen, zur Zeit der Veröffentlichung noch nicht abgeschlossenen Fällen.

Ried[11]) vollführte die Kniegelenkresection 3 Mal, 1851 mit unbekanntem, 1855[12]) mit vollkommnen gutem, 1856 mit lethalem Ausgang durch Pyämie, Jones[13]) in Jersey 1851—1857 10 Mal mit siebenmal günstigem Ausgang, Heusser[14]) 9 Mal mit sechs vollständigen Erfolgen. Nélaton machte die Operation in meinem Beisein. Das Endresultat ist mir nicht bekannt.

Roser[15]) resecirte 1853 das Kniegelenk 2 Mal mit Success, Page[16]) 3 Mal und zwar mit Erfolg; Mackenzie[17]) 1852—57 4 Mal, darunter 2 Mal mit Success, Thomas[18]) 1853 2 Mal und Keith[19]) in Aberdeen 1833—55 3 Mal mit Erfolg, Erichson[20]) 1854—56 4 Mal und immer mit ausgezeichnetem Erfolge. In denselben Jahren wurde die Kniegelenkresection mit Glück ausgeführt von Cotton, Gore, Steward, Butcher, Pemberton, Statham, Smith, Landsdown,

1) Versuche S. 71.

2) Revue med. 1830. Janv. S. 16.

3) Dublin. hosp. reports. N. IV. Butcher a. a. O. S. 4.

4) Abhandl. S. 87 u. 88. Butcher a. a. O. Bd. XXIII. Edinb. journ. T. XXXII. 1830. S. 235.

5) Ried a. a. O. S. 414. Velpeau, méd. opérat. T. II. 745.

6) Fuchs, Dissert. Würzb. 1854. S. 11.

7) Ebenda.

8) Ebenda.

9) Amp. und Resect. S. 164 u. 165.

10) Med. times and gaz. 1850—1858. incl.

11) Heyfelder a. a. O. S. 163.

12) Schillbach, Beiträge z. d. Resect. Jena. 1858. Th. I.

13) Butcher a. a. O.

14) Textor d. S. a. a. O.

15) Heyfelder a. a. O.

16) Letter of Mr. Page to Mr. Mackenzie. 1852. Butcher a. a. O. S. 9. Ebenda Bd. XXIII. S. 15.

17) Reports of the med. chir. soc. of Edinb. in the Assoc. med. journ. March 10. 1854 und Butcher a. a. O. S. 11—33.

18) Butcher, ebenda.

19) Letter to Mr. Mackenzie Butcher a. a. O. S. 15—17 und Vol. XXIII. S. 11.

20) Vergleiche hierzu und zu allen folgenden Butcher a. a. O.

Stanley, Cutler, Marett, Moore, Partridge, Louth, Brese, Square, Thompson, Nussbaum[1]), Quain, Nichols; 2 Mal machte sie Holt und zwar einmal mit glücklichem Ausgang, Pierry 2 Mal mit nachfolgender Amputation, Brotherton 2 Mal mit Erfolg, Adelmann[2]) 1 Mal mit lethalem Ausgang, Humphrey[3]) 13 Mal, darunter 8 Erfolge, 4 spätere Amputationen, 1 Todesfall, Coe 1856 2 Mal mit Glück, Bowman 1856 3 Mal und zwar 1 Mal mit Erfolg, 1 Mal mit nachträglicher Amputation, 1 Mal mit unentschiedenem Ausgang.

Langenbeck[4]) machte die Kniegelenkresection wiederholt und zwar mit gutem und schlimmem Erfolge, ohne dass ich Genaueres darüber anzugeben wüsste. Wilms[5]) operirte 2 Mal, einmal mit lethalem, einmal mit glücklichem Ausgang, Price 4 Mal mit 3 Erfolgen und 1 Todesfall, Hey[6]) 2 Mal mit Erfolg, ebenso Tiersch[7]); Esmarch[8]) 7 Mal mit nur 2 Todesfällen.

Der von J. F. Heyfelder unter meiner Assistenz operirte Fall ist folgender:

J. Novelli, 39 Jahre alt, von grazilem Körperbau und früher guter Gesundheit, litt seit einem halben Jahre an Gonarthrocace, war in Folge dessen bedeutend abgemagert und blutarm. Das linke erkrankte Knie erschien aufgetrieben, gegen Berührung empfindlich, unbeweglich, und war der Sitz heftiger, besonders nächtlicher Schmerzen. Eine den 20. Juni 1859 vorgenommene incisio exploratoria an der äusseren (lateralen) Seite des Gelenkes entleerte viel gut aussehenden Eiter und ergab Caries des Gelenkendes des Oberschenkels. Am 26. vollführte Professor Heyfelder die totale Resection des Kniegelenks mittelst des H-Schnitts und gewöhnlicher Brückensägen. Der Substanzverlust am Oberschenkelknochen betrug $1\frac{1}{2}$", am Unterschenkel 1", die Patella ward mit entfernt. Vereinigung durch 19 Knopfnähte, Verband mittelst Skultet'scher Binden und Pappeschienen. Nach 24 Stunden ergiebiges Wundsecret, Erneuerung des äusseren Verbandes. Bei mässigen Schmerzen verhältnissmässiges Wohlbefinden. Nach 48 Stunden Schüttelfrost, Verfallen der Züge, Schmerz auf der linken Seite des Thorax. Dämpfung und bronchiales Athmen links unten von der 8—10. Rippe. Eine circumscripte Pneumonie wird diagnosticirt. Tod am 4. Tage.

Bei der Section fand ich beide Lungenspitzen von alten, verkreideten Tuberkeln durchsäet, lufthaltig. Die gesammte Lunge lufthaltig, reich an Serum und Blut; in beiden unteren Lappen 2—3 lobuläre, pneumonische Herde mit eiterig geschmolzenem Kern. Entsprechend dem Sitz der Schmerzhaftigkeit, der Dämpfung und des bronchialen Athmens an der vorderen Fläche des linken untern Lappens eine keilförmige, circumscripte Pneumonie von 3" Höhe, nicht ganz ebensoviel Tiefe und von $1\frac{1}{2}$" Breite. Das Exsudat im Mittelpunkt ebenfalls eiterig geschmolzen. In der linken Pleurahöhle seröser Erguss von etwa 1 Pfund mit flockigem Eiter gemischt. Die Milz mässig gross, breiig, mit 3 keilförmigen Eiterherden versehen, der Ueberzug gerunzelt. Die Leber blutreich, einen grössern und 3 bohnengrosse Eiterherde enthaltend. Die übrigen

1) Mündliche Mittheilung.
2) Dissert. Dorpat. 1854.
3) Med. times and gaz. 1858. S. 304, u. Butcher a. a. O.
4) Privatmittheilung.
5) Deutsche Klinik a. a. O.
6) Butcher a. a. O.
7) und 8) Privatmittheilung.

Organe, namentlich auch die zur Operationswunde führenden Venen gesund. Die Wundflächen mit Eiter und Jauche bedeckt, das Zellgewebe davon nur einige Linien weit durchtränkt; das Periost um die Sägeflächen 2—3‴ hoch nekrotisch, theilweise abgelöst, die Hautwunde an den Rändern theilweise verklebt. — Der Tod war hier offenbar durch Pyämie erfolgt.

Im Ganzen vermochte ich 175 Fälle zusammenzustellen, während aller Wahrscheinlichkeit nach in Wirklichkeit weit mehr gemacht worden sind.

Schriftstellerisch haben für die Verbreitung dieser Operation besonders gewirkt: die Moreau in Frankreich, Butcher und Smith in England, Heusser, Ried, Adelmann, Textor Vater und Sohn in Deutschland, die beiden letzteren namentlich durch eine Reihe unter ihrer Aegide erschienener ausgezeichneter Dissertationen über diesen Gegenstand.

Indicationen.

Die Resection des Kniegelenks findet ihre Anwendung in jedem Alter, vielleicht nur mit Ausnahme der äussersten Lebensgrenzen. Sie ist bis jetzt vorzugsweise bei jüngeren Individuen gemacht worden und es gehören die günstigen Resultate zumeist den im Kindesalter Operirten an.

Am häufigsten giebt Caries des Kniegelenks Anlass zur Operation. Diese Indication ist um so dringender, wenn die Caries central, wenn der Knochen der ursprüngliche Sitz des Leidens, die Gelenkbänder theilweise zerstört, die Function aufgehoben, das Leben bedroht ist. Hat dagegen die Caries einen oberflächlichen Sitz, namentlich an den nicht gerade dem Gelenk zugewandten Partieen, ist der Knochen erst secundär afficirt oder die weichen Gelenktheile unversehrt, so ist die Resection noch nicht indicirt und führt eine energische Local- und allgemeine Behandlung zuweilen zum Ziele.

In der Würzburger Poliklinik[1]) genas ein Kranker, den nur sein eigenes Widerstreben von der Operation rettete, unter halbjährigem Leberthrangebrauch, nachdem schon Abscessbildung und Eiterung des Gelenkes eingetreten war. Einen ähnlichen Fall sah ich in Larrey's Klinik durch methodische, oberflächliche Anwendung des Glüheisens heilen. Bardeleben[2]) entleerte einen Kniegelenksabscess durch Einstich und rettete so das Leben des Kranken.

Nekrose der Knochen, wenn sie bis ins Gelenk dringt, namentlich bei starker und jauchiger Eiterung, rechtfertigt die Resection des Kniegelenks. Ebenso jede ausgebreitete, hartnäckige oder bösartige Gelenkeiterung. Man verwandelt dabei eine grosse, ungleiche, sinuöse Eiterfläche in eine bei weitem kleinere, glatte, zur Production organisationsfähigen Exsudats geeignete Wundfläche.

1) Fuchs, Dissert. Würzburg 1852. S. 19.

2) Kuntze, Dissert. Greifswalde 1852.

Gutartige, nicht zur Recidive geneigte, circumscripte Neubildungen, welche bis in die Gelenkhöhle vordrangen, könnten möglicher Weise die Operation indiciren.

Von traumatischen Anlässen zur Kniegelenkresection ist Schussverletzung die häufigste, nämlich eine complicirte Schussverletzung des Gelenks mit Erhaltung der Knochendiaphysen, der grossen Nerven und Gefässe und einer hinreichenden Hautdecke.

Complicirte Splitterbrüche des Gelenks, complicirte Luxationen, namentlich bei Hervortreten der Gelenkenden, geben ebenfalls Anlass zur Resection.

Die Operation.

Die Vorbereitung geschieht nach den im allgemeinen Theil gegebenen Regeln. Die Rückenlage auf einem hinreichend hohen Operationstisch wird in den meisten Fällen entsprechen.

I. Weichtheilschnitt.

1) Einfache Längsschnitte von Park auf der Innenseite versucht, von Chassaignac für die Aussenseite vorgeschlagen, haben sich bei der Breite des Gelenks als unzureichend erwiesen.

2) Bei weitem mehr Raum gewährt der Querschnitt unterhalb der Patella, welchen Sanson und Begin gerade, Textor leicht gekrümmt führen. Neuerdings bedient sich Fergusson des geraden Querschnittes ausschliesslich.

3) Ein doppelter Längsschnitt, der eine an der äussern, der andere an der inneren Seite des Gelenks geführt (Jeffray's und Sédillots Methode), gestattet, nach Ablösung der zwischen liegenden Weichtheile vom Knochen, dessen Abtragung mittelst der Kettensäge, der Stichsäge oder der von mir angegebenen Säge. Diese Incision ist besonders dann indicirt, wenn die Kniescheibe und der Insertionspunkt der Sehne der Extensoren an der Tibia erhalten bleibt.

4) Einfacher Lappenschnitt, ein convexer die Patella einschliessender Schnitt mit abwärts gerichteter Convexität (Guepratte's und Ericson's Methode) ist die weitere Ausbildung des Textor'schen Verfahrens. Syme hat es dahin modificirt, dass er zwei Bogenschnitte im Winkel unter der Patella zusammenlaufen lässt.

5) Doppelter Lappenschnitt, Moreau's Methode, von Fergusson, Langenbeck und den meisten Operateuren der Jetztzeit angewandt, besteht in Längsschnitten von 4—5″ zu beiden Seiten des Gelenks und einem geraden Querschnitt unter der Patella (H-Schnitt), wodurch ein oberer und ein unterer viereckiger Lappen zu Stande kommt.

Jäger macht den Querschnitt zuerst, eröffnet dadurch das Gelenk und fügt nun erst nach Bedürfniss kleinere oder grössere, von den Endpunkten des Querschnitts aus beginnende Längsschnitte hinzu. Humphrey lässt den Querschnitt über der Patella verlaufen.

6) Eine Schnittführung, wie ich sie an der Leiche geübt, besteht darin, quer von oben und aussen (lateralwärts) nach unten und innen (medialwärts) einen Schnitt so zu legen, dass er über den untern Theil der Patella bei gestreckter Extremität, unter deren unterem Rand bei gebogenem Knie hinwegführt. Da er auf der Seite der Tibia descendirt, so bietet er hinreichenden Raum und zwar in grösserem Maasse als der einfache Querschnitt. Bei bedeutender Volumenszunahme des Knochens fügt man zwei senkrechte Schnitte hinzu, welche in spitzen Winkeln von dem Anfangs- und Endpunkt des ersten Schnittes abgehen. Wir erhalten dadurch aus dem ersten schrägen Schnitt (⟋) einen Lappenschnitt (⌊a⟋b⌋) mit oberem und unterem Lappen. Er gestattet in gleicher Weise wie der H-Schnitt Raum und hat vor demselben die einfachen Wundwinkel *a* und *b* voraus, indess bei diesem ⌊m—o / n—p⌋ die doppelten Winkel *m* und *n*, *o* und *p* zusammen treffen.

II. Die Trennung des Knochens.

Bei dem einfachen Querschnitt, dem einfachen Lappenschnitt, dem H-Schnitt und der von mir angegebenen Incision wird das Gelenk unmittelbar eröffnet; die seitlichen Gelenkbänder hierauf durchschnitten, das Knie gebeugt, die Weichtheile auch an der Beugeseite abgetrennt und indem man sich nun von der Ausdehnung der Erkrankung genau überzeugen kann, nur gerade so viel als nöthig von dem Knochen abgetragen. Gewöhnlich wird zuerst die Patella entfernt, dann das Gelenkende des Femur, hierauf das der Tibia mit oder ohne Fibula abgetragen. Chassaignac, der, wie erwähnt, einen einfachen Schnitt an der lateralen Seite des Gelenks macht, decapitirt zuerst die Fibula, dann das Femur, dann die Tibia, zuletzt excidirt er die Patella. Er bedient sich der Kettensäge; die meisten Operateure wenden die Blatt- und Messersäge an. Die Kniescheibe wird mittelst eines Scalpells oder der Cooper'schen Scheere aus den ihr adhärirenden Weichtheilen geschnitten.

Da es sich bei der Resection des Kniegelenks nicht um Wiederherstellung der Beweglichkeit, sondern um Erzielung einer Ankylose handelt, die Patella also nutzlos wird, so thut man am besten, sie mit abzutragen, was auch in den meisten Fällen geschieht. Nur wenn sie ganz gesund ist, darf sie erhalten werden, wie vorzugsweise die Engländer, unter ihnen namentlich Price, Tatum, Fergusson, Stanley thun. Zu missbilligen aber ist ihre Erhaltung in erkranktem Zustand, wie in den Fällen von Square,

Brotherton, Birkett, Jones, wo die cariöse Patella nur an ihrer innern Fläche abgeschabt oder von unten her theilweise abgetragen wurde. Die Erhaltung der Kniescheibe verliert übrigens an Anhängern und besonders hat Fergusson sich gelegentlich seiner letzten Kniegelenkresectionen ausdrücklich für die Abtragung entschieden.

Die Gelenkenden sollen rechtwinklig mit der Achse des Gliedes abgesägt werden. Ein Substanzverlust, der vorn stärker ist als hinten, macht die Coaptation unmöglich; der innen (medialwärts) stärker ist als aussen (lateralwärts), bedingt eine Auswärtsbiegung des Knies. Eine solche tritt aber immer ein, wo man die Condylen in gerader Fläche, senkrecht auf der Achse des Knochens absägt, indem der condylus internus weiter prominirt als der c. externus. Da dies jedoch oft geschieht, so wird auch die Abweichung des Knies nach aussen häufig beobachtet. Das abgetragene Stück muss gleiche Höhe haben vom c. internus wie vom c. externus aus gemessen, oder die Sägefläche muss im Verhältniss zur Achse des Knochens auf der innern (medialen) Seite in gleicher Weise mehr nach vorne treten, wie früher der c. internus, auf der Achse des Gliedes aber senkrecht stehen.

Von Wichtigkeit ist es, so wenig als möglich von den Gelenkenden der Knochen abzutragen: 1) damit eine allzugrosse, nicht mehr ausgleichbare Verkürzung vermieden werde, 2) damit an den breiteren Knochenwundflächen eine gehörige Consolidation zu Stande kommt, 3) damit die Centralmarkhöhle nicht eröffnet werde. Ich muss daher als verwerflich erklären, zum Zweck leichterer Adaption, immer neue Schichten vom Knochen abzusägen, um so mehr als dies, wie ich zu beobachten Gelegenheit hatte, durchaus nicht immer zum Ziele führt, wenn das Hinderniss in den Weichtheilen liegt. Einseitige Prominenz der Sägefläche kann dagegen nur durch eine entsprechend einseitige Schichtenabtragung ausgeglichen werden.

Nach Zoll und Linien lässt sich nicht angeben, wie viel von den Gelenkenden entfernt werden darf, indem nach Alter und Individualität die Maasse gänzlich verschieden sind. 1—1½ Zoll ist der gewöhnliche Betrag des Substanzverlustes eines Knochens, 4 Zoll das Höchste, was vom ganzen Gelenk entfernt werden darf. Nur einmal kam bis jetzt ein stärkerer Substanzverlust vor, indem Moreau d. S. vom Femur allein 4″ und ausserdem noch die Gelenkenden des Unterschenkels absägte.

III. Verband und Nachbehandlung.

Der Operirte soll nicht eher transportirt, also auch nicht zu Bette gebracht werden, bis die Wunde vereinigt und das resecirte Glied durch einen entsprechenden Verband gehörig geschützt ist. Die Wunde wird

durch Knopfnähte geheftet und je nach dem beabsichtigten übrigen Verband und der Nachbehandlung entweder unbedeckt gelassen oder mit Ceratlappen bedeckt, mittelst Charpie und Watte eingehüllt.

Die Coaptation der Knochen gelingt auch bei richtig abgetragenen Gelenkenden zuweilen nicht oder schwer, besonders wenn Ankylose im Winkel oder Contracturen im Kniegelenk lange bestanden. Die Schwierigkeit resultirt alsdann 1) aus dem aufgehobenen Antagonismus der Strecker und Beuger des Unterschenkels, da jene ihren Anhaltspunkt verloren, diese sich übermässig zusammenziehen. In der Chloroformanästhäse gelingt alsdann durch gelinde allmälig zunehmende Traction am Unterschenkel bei fixirtem Becken die Streckung gewöhnlich. Oder aber die Schwierigkeit, den Unterschenkel in entsprechende Richtung zum Oberschenkel zu bringen, beruht 2) auf einer bleibenden Verkürzung der Sehnen, Verwachsungen, organisirten Entzündungsproducten, sogenannten Pseudosträngen. In diesen Fällen gelingt die Streckung auf obige Weise nicht und man schreitet zur Durchschneidung der Sehnen der Beugemuskeln oder man begnügt sich nach Syme, Buck, Textor die Extremität anfangs gebeugt zu lassen und erst allmälig zu strecken. Wenn immer möglich, ist die Streckung zu machen, damit ein definitiver Verband und Wundvereinigung möglich werde, was sowohl den Kranken beruhigt, als die Nachbehandlung erleichtert und die Heilung beschleunigt. Namentlich kann ohne Streckung und Coaptation keine Vereinigung per primam intentionem zu Stande kommen, was, wenn auch nur an einem Theil der Wunde erreicht, von Wichtigkeit ist.

Wenn die Streckung des Unterschenkels gelang, so werden die Verbandstücke am besten durch einen Skultet'schen Verband fixirt, der vom Fuss bis auf den Oberschenkel reicht, hierauf die Extremität auf einer mit Watte bedeckten Pappschiene oder auf einer gepolsterten Holzschiene gelagert. Im ersten Falle befestigt man die Pappschiene durch eine Zirkelbinde oder besser durch eine vielköpfige Binde und unterstützt sie seitlich mittelst Holzschienen und Spreukissen, oder legt sie in eine Schwebe, wie bei einer Fractur. Handelt es sich um einen Transport, z. B. im Felde, so kann sogleich ein vorläufiger, inamovibler Verband angelegt werden. Langenbeck fixirt die resecirte Extremität durch eine Stahl- und Lederschiene und legt sie unmittelbar ins lauwarme Wasserbad, welches ich besonders da empfehle, wo die Coaptation und Vereinigung nicht gelang.

Da es sich bei der Resection des Kniegelenkes um Erzielung einer Ankylose mit gestreckter Extremität handelt, so muss dieselbe bis zur eingetretenen Consolidation möglichst unbeweglich gehalten werden. Erst nachher dürfen die Operirten gehen und zwar anfangs gestützt auf Krücken und Stock, geschützt durch inamovible Verbände oder die Brönner'sche

Maschine. Zur Erreichung einer möglichst ruhigen Lage der Knochen und Vermeidung des mehrfach beobachteten Hervortretens des oberen Knochenrandes empfiehlt Roser[1]) die Malgaigne'schen Schraube.

An diesen Vorschlag Roser's anknüpfend construirte Billroth die nebenstehende Schiene (Fig. F.) zum Verband nach der Kniegelenkresection. Sie

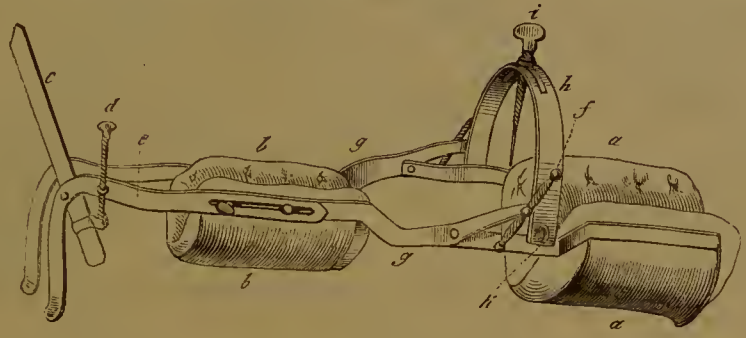

Fig. G.

ist eine Modification der in England gebräuchlichen, auch von Langenbeck angewandten in der Deutschen Klinik (1859. S. 333. Fig. 2) abgebildeten Schiene und zwar hauptsächlich durch Hinzufügen des Malgaigne'schen Stachels nach Roser's Idee. Die mit *a* und *b* bezeichneten, aus starkem Eisenblech gefertigten Hohlschienen sind auf ihrer concaven Seite mit dünnen, leicht entfernbaren Kissen gepolstert. Die obere *a* ist bestimmt den Oberschenkel, die untere *b* den Unterschenkel aufzunehmen. Sie sind untereinander durch zwei seitliche, in ihrer Mitte durch die Stellschraube *f* zu bewegende, seitlich ausgebogene Balken *g g* verbunden. An diesen durch die Schraube *k* befestigt, befindet sich der Riegel *h*, welcher die Malgaigne'sche, seitlich bewegliche Spitze *i* trägt. Der Fusstheil, an dem sich ein durch die Stellschraube *d* bewegliches Fussbrett *c* befindet, kann durch Vor- und Rückwärtsschieben in der Rinne *e* verlängert und verkürzt werden.

Einer ähnlichen Fixationsschiene bedient sich Esmarch[2]) mit gutem Erfolg. Die Hauptbefestigung beruht auch hier in dem Fussbrett. Statt der beiden festgestellten Hohlschienen bedient Esmarch sich dreier schwebender von unten auseinandernehmbarer Hohlschienen, wodurch natürlich die Reinigung derselben erleichtert wird.

An ein 44 " langes, 16 " breites und 1 " dickes Brett (*a*) sind zwei starke eiserne 21 " hohe Stützen (*b* und *c*) durch Schraubenklammern der Art festgeschraubt, dass sie eine 46 " lange, platte, eiserne Stange (*d*) über dem operirten Gliede und dessen Achse parallel festhalten. Diese Stange trägt die Extremität mittelst dreier kurzen Klappenschienen (*f, f, f*), welche an ihr durch Schraubenklammern (*e e e*) befestigt sind. Ein hölzernes, sohlenförmiges Fussbrett (*h*), von einem 12 " langen, mit einem Kugelgelenk (*i*) versehenen Eisenstabe gehalten und mittelst desselben durch eine Schraubenklammer an die untere Stütze befestigt, trägt den Fuss, welcher mit einer Binde daran festgewickelt wird. Die Eisenschienen (*f f f*) sind in zwei Theile zerlegbar, welche durch Scharniere zusammengehalten werden; die Tragstange der obersten ist

1) Ueber Resection bei Gelenkvereiterung. Vierordt's Archiv für phys. Heilk. 12. Jahrg. 2. Heft. S. 278.

2) Beiträge zur prakt. Chirurgie. Kiel, 1859.

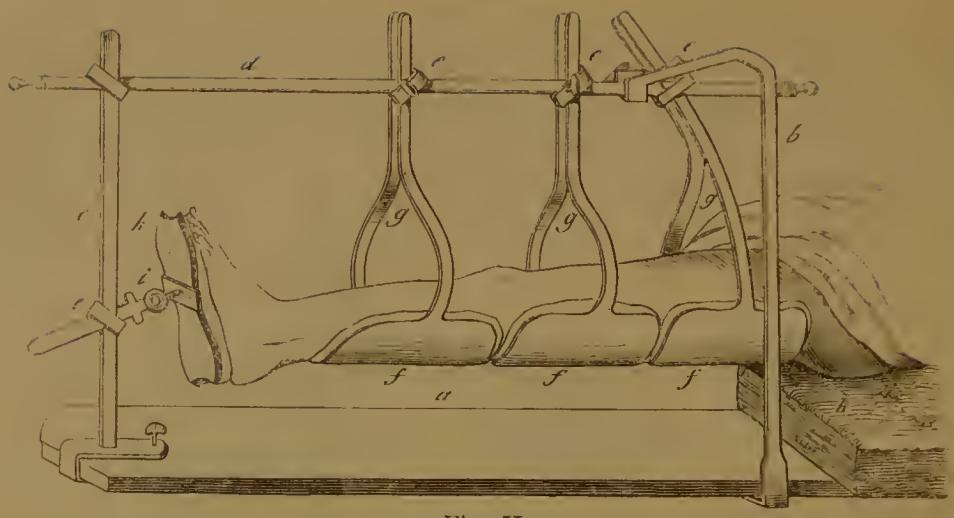

Fig. II.

leicht gekrümmt, so dass nach Bedürfniss dem Oberschenkel eine etwas abweichende Richtung gegeben werden kann. Die Schienen wie das Fussbrett sind mit Kissen von gleicher Grösse belegt, die Extremität mittelst vielköpfiger Binden umgeben. Ueber die Application des Apparates sagt Esmarch noch Folgendes:

„Das Brett, welches der ganzen Vorrichtung als Grundlage dient, muss tiefer liegen, als der Körper des Kranken, damit sich unter den Schienen ein hinlänglich freier Raum befindet. Der Körper muss deshalb auf einem Kissen (*k*) gelagert werden, welches nur wenig über den oberen Rand des Brettes herabreichen darf, und in derselben Ebene muss auch das gesunde Bein auf einem seiner Länge entsprechenden Kissen liegen. In Hospitälern, wo die zweckmässigen dreitheiligen Matrazen eingeführt sind, erreicht man dies leicht dadurch, dass man die unterste Matraze ganz wegnimmt und statt derselben eine andere, welche nur die halbe Breite hat, unter das gesunde Bein schiebt. In Feldlazerethen, wo man gewöhnlich die Kranken auf Strohsäcken lagern muss, lässt sich durch die einfache Naht jeder Strohsack leicht auf die erforderliche Grösse einschränken.“

Eine andere Art, die reseeirte Extremität zu fixiren und dem Verband zugänglich zu erhalten, wäre die Uebertragung der von mir für das Ellenbogengelenk angegebenen gepolsterten, seitlichen Schienen, zwischen welchen der operirte Theil auf breiten Kautschukbändern ruht, die einzeln gelöst, ohne merkliche Einwirkung auf die Lage der Extremität die successive Erneuerung des Verbandes gestatten. Für den reseeirten Ellenbogen hat sich der Apparat bewährt, für das Kniegelenk wäre der Versuch noch zu machen.

Die ersten Gehversuche werden durchschnittlich 8—10 Wochen nach der Operation angestellt und sind durch einzelne Fisteln und Wundstellen nicht contraindicirt. In einzelnen Fällen konnten die ersten Versuche aufzutreten schon um die dritte Woche gemacht werden. Complete Heilung mit freiem Gebrauch trat durchschnittlich im 4.—5. Monat, in einem Falle schon nach $2\frac{1}{2}$ Monaten ein, in andern erst nach $\frac{1}{2}$, $\frac{3}{4}$ einem ganzen Jahr und erst in Folge von Luftveränderung, Versetzung auf das Land, Behandlung mit oleum jecoris etc.

Die Gegner der Knieresection haben ihr die Langwierigkeit der Re-

convalescenz vorgeworfen. Wenn dieselbe bis zu ihrem vollständigen Abschluss auch durchschnittlich länger dauert als nach der Amputation, so ist doch die Zeit bis zu den ersten Gehversuchen mit 8—9 Wochen keineswegs übermässig lang und darf die Erhaltung des Gliedes durch eine etwas längere Reconvalescenz wohl erkauft werden. Dagegen ist wohl zu berücksichtigen, dass schwächliche, besonders dyskrasische Individuen der oft langwierigen Eiterung und dem langen Krankenlager nicht widerstehen. Daher bei solchen, namentlich bei Scrophulösen, Tuberculösen, Scorbutischen die Kniegelenkresection nicht zu empfehlen.

Die Operation selbst bietet weder Schwierigkeiten noch Gefahren, da keine bedeutenden Gefässe oder Nerven ins Operationsgebiet fallen, daher keine Blutung zu befürchten, die Trennung der Knochen sehr leicht, das ganze Gelenk sehr zugänglich ist.

Sie ist weniger eingreifend als die Amputation des Oberschenkels, indem ein bei weitem geringerer Substanzverlust gesetzt wird, und giebt auch in ihren Resultaten für das Leben ein bei weitem günstigeres Verhältniss. Bei der amputatio femoris stirbt die Hälfte, bei der resectio in articulo genu totalis $^1/_3$, oder wenn wir jene sechs Fälle abrechnen, wo der Tod nicht Folge der Operation war, $^1/_4$.

Davon zu trennen ist das Resultat in Bezug auf die Erhaltung eines brauchbaren Gliedes. Wirklich vollkommener Erfolg ist nur vorhanden, wenn der Knochen des Oberschenkels mit denen des Unterschenkels im Knie unbeweglich verbunden ist. Dies geschieht entweder durch knöcherne Vereinigung der Sägeflächen oder durch brückenförmige Knochenfortsätze von einem Knochen zum andern, oder durch straffe, fibröse Zwischenmasse und seitliche Stränge. Bewegliche Verbindung paralysirt den Erfolg der Operation. Bei geringen Graden kann man durch Apparate, wie die von Brönner, Pvoy, oder innamovible Verbände nachhelfen, bei höheren Graden wird die Operation der Pseudarthrose gemacht[1]) oder amputirt.

Uebrigens darf man die Hoffnung auf Consolidation nach $^1/_2$, einem ganzen Jahre und nach längerer Dauer nicht aufgeben, indem die Erfahrung beweist, dass eine solche zu allen diesen Zeiten unter veränderter Diät, Luft und Behandlung noch eintreten kann.

Ausser einer Pseudarthrose giebt Recidiv oder Vereiterung der Operationswunde Anlass zur secundären Amputation des Oberschenkels oder des Unterschenkels im Kniegelenk. Diese nachträgliche amputatio femoris hat bisher überraschend gute Erfolge gehabt, die obgleich in zu kleinen Zahlen, um absolut zu beweisen, doch ganz auffallend von allen übrigen Erfahrungen in Bezug auf diese Operation abweichen. Es starben nämlich unter 17 nach der Kniesection nachträglich Amputirten nur 2, also $^1/_9$

1) Heuser machte dreimal die wiederholte Resection der Knochenenden, 1 Mal mit Erfolg, 1 Mal mit Spätamputation, 1 Mal mit lethalem Ausgang.

der Gesammtzahl; die übrigen 15 aber wurden rasch und vollkommen hergestellt. Die Amputation im Kniegelenk selbst ist bis jetzt nur einmal von Bruns[1]) mit raschem, günstigem Erfolg angewandt worden. Als Verletzung ist sie nach der Resection jedenfalls viel geringer, als die amputatio femoris, indem nur die Weichtheile in der Kniekehle mehr oder weniger hoch durchschnitten werden müssen, der Knochen aber in den meisten Fällen nicht mehr berührt zu werden braucht. Wo daher nicht Recidive oder Eiterung die Amputation bedingen, ist die im Kniegelenk der des Oberschenkels vorzuziehen. Um so mehr als sie in ihren Resultaten im Allgemeinen[2]) weit günstiger erscheint als die Absetzung des Oberschenkels.

Totale Resectionen des Kniegelenks.

Nro.	Name des Operateurs.	Geschlecht.	Alter. Jahr.	Jahr.	Operation.	Krankheit oder Verletzung.	Erfolg für das Leben.	Erfolg für den Gebrauch des Gliedes.	Todesursache.	Bemerkungen.
1	Filkin	m.	21	1762	Caries	tot.	lebt	vollkommen.		
2	Park	m.	33	1782	Caries scrophulosa	tot.	lebt	vollkommen.		
3	Park	m.	30	1789	Caries	tot.	†	nach 4 Monaten.		
4	Moreau d. V.	m.	20	1792	Caries	tot.	†	guter Erfolg.	Dysenterie.	Nachdem örtlicher und allgemeiner Erfolg vortrefflich gewesen, stirbt er vier und einen halben Monat nach der Operation an epidemischer Ruhr.
5	Moreau d. V.	—	—	1792	—	—				
6	Mulder	w.	34	1809	Caries	tot.	†		Der Tod erfolgte nach 4 Mon. nach einer frühzeitigen Entbindung von Zwillingen.	
7	Moreau d. S.	m.	31	1811	Caries	tot.	lebt	gut.		Langsame Heilung. Nach 4—5 Jahren die Gebrauchsfähigkeit constatirt.
8	Roux	m.	32	1816	Caries	tot.	†	am 19. Tag.		
9	Crampton	m.	23	1823	Caries	tot.	lebt	Wegen Mangel an knöcherner Vereinigung beschränkt.		Tod nach 5 Jahren.
10	Crampton	w.	20	1823	Caries	tot.	lebt	gut.		4″ Verkürzung.
11	Syme	m.	8	1829	Caries	tot.	lebt	vollkommen.		
12	Syme	w.	7	1829	Caries	tot.	†	am 11. Tag.		
13	Jäger	m.	28	1830	Gonarthrocace	tot.	lebt	vollkommen.		Der Erfolg 13 Jahre später durch J. F. Heyfelder constatirt.
14	Textor d. V.	w.	26	1832	Caries	tot.	†			
15	Frieke	w.	8	1832	Caries	tot.	lebt	Gut; aber Zurückbleiben der operirten Extremität im Wachsthum. Verkürzung von 2″.		

1) Adelmann a. a. O. S. 84.

2) Ch. Meyer, Dissert. Würzburg, hat eine Reihe von Fällen zusammengestellt, zu welchen der obige von Bruns hinzugerechnet das Resultat giebt, dass von 56 im Kniegelenk Amputirten nur 18 gestorben sind, also weniger als $^1/_3$, indess die übrigen 2 Drittel vollständig hergestellt wurden.

Nro.	Name des Operateurs.	Geschlecht.	Alter. Jahr.	Jahr.	Krankheit oder Verletzung.	Operation.	Erfolg: für das Leben.	Erfolg: für den Gebrauch des Gliedes.	Todesursache.	Bemerkungen.
16	Fricke	–	—	1832	Caries	tot.	†		Pyämie	
17	Fricke	—	—	1832	Caries	tot.	†		Febris hectica	
18	Fricke	w.	18	1836	Caries	tot.	lebt	Verwachsung. Nach 2 Jahren geht die Kranke mit Hülfe einer Maschine.		
19	Demme	m.	36	1835	Caries	tot.	lebt	gut.		Die Heilung erfolgte in 4 Monaten.
20	Textor d.S.	w.	32	1839	Caries	tot.	†		Erschöpfung.	Tod erfolgte nach 4 Mon.
21	Lang	m.	24	1840	Caries	tot.	†		Pyämie.	Der Tod erfolgte nach 8 Wochen.
22	Textor d. V.....	w.	23	1842	Caries et Ankylosis	tot.	lebt	vollkommen.		
23	Demme	—	—	1842	Caries	tot.	†		Pyämie.	
24	Demme	—	—	1842	Caries	tot.	†		Pyämie.	
25	Textor d. V.....	w.	44	1845	Caries necrotica	tot.	lebt	Pseudarthrose und Spätamputation.		
26	Textor d.S.	m.	29	1845	Caries	tot.	†		Pyämie.	Der Tod erfolgte nach 6 Wochen.
27	Heuser	m.	20	1848	Gonarthrocace	tot.	lebt			Heilung in 18 Wochen.
28	Heuser	m.	32	1849	Ulcus telae medullaris	tot.	lebt	Anfangs Pseudarthrose, später Consolidation. Stirbt nach 2 Jahren an Tuberculose. Tibia und Fibula nur abgesehabt, Femur resecirt.		
29	Heuser	m.	6	1849	Gonarthrocace	tot.	lebt	vollkommen.		In 7 Wochen Synostose.
30	Heyfelder	m.	21	1849	Caries	tot.	†		Pyämie.	
31	Textor d.S.	w.	29	1849	Caries e. lux. spont.	tot.	†		Erschöpfung	am 13. Tag.
32	Maisonneuve	m.	18	1849	Caries	tot.	lebt	gut.		Gaz. d. hôp. 1849. S. 349.
33	Fergusson	m.	21	1850	Caries	tot.	†		Pyämie.	Der Tod erfolgte am 10. Tage.
34	Heuser	m.	26	1850	Gonarthrocace	tot.	lebt	vollkommen.		In 20 Wochen vollkommene Synostose.
35	Heuser	w.	24	1850	Gonarthrocace	tot.	†		Tuberculose.	Tod nach 35 Wochen, während Anfangs die Heilung zu gelingen schien.
36	Heuser	w.	18	1850	Gonarthrocace	tot.	†	Amputation.		Amputation nach 4 Tagen. Tod erfolgte 40 Wochen nach der Resect.
37	Jones	w.	25	1851	Caries	tot.	lebt	gut		
38	Jones	m.	11	1851	Caries	tot.	lebt	vollkommen.		Stützapparat.
39	Jones	w.	30	1851	Caries	tot.	†		Ruhr	am 14. Tag.
40	Jones	m.	7	1852	Caries	tot.	lebt	vollkommen.		
41	Jones	m.	20	1852	Caries	tot.	lebt	vollkommen.		
42	Fergusson	w.	21	1852	Caries	tot.	lebt	vollkommen.		
43	Ried	m.	33	1852	Gonarthrocace	tot.	lebt	Sofortige Amputation.		
44	Paget	m.	14	1852	Caries	tot.	lebt	vollkommen.		Er stirbt nach einem Jahre an der Bright'schen Krankheit.

Nro.	Name des Operateurs.	Geschlecht.	Alter. Jahr.	Jahr.	Krankheit oder Verletzung.	Operation.	Erfolg: für das Leben.	Erfolg: für den Gebrauch des Gliedes.	Todesursache.	Bemerkungen.
45	Mackenzie	m.	42	1852	Caries	tot.	lebt	vollkommen.		
46	Roser	Kn		1852	Caries	tot.	†		Pyämie.	
47	Roser			1852	Caries	tot.	lebt	Amputation.		Wegen copiöser Eiterung amputirt.
48	Heuser	m.	20	1852	Gonarthrocace	tot.	†		Pyämie	nach 14 Tagen.
49	Heuser	m.	30	1852	Gonarthrocace	tot.	lebt	vollkommen.		
50	Heuser	w.	10	1852	Gonarthrocace	tot. et repet.	†		Erschöpfung.	In der 20. Woche keine Vereinigung, daher wiederholte Resection d. Knochenenden. Nach 15 Wochen Tod.
51	Heuser	w.	26	1853	Caries	tot.	lebt	vollkommen.		Synostose in 26 W. compl.
52	Heuser	m.	20	1853	Ankylosis et Caries	tot.	lebt	vollkommen.		6″ Substanz entfernt.
53	Heuser	m.	18	1853	Caries	tot.	†		Tuberculosis.	
54	Heuser	w.	26	1853	Caries	tot.	†		Tuberculosis.	Heilung der Hautwunde in 6 Wochen.
55	Bruns	m.	49	1853	Caries	tot.	†		Pyämie.	
56	Textor j.	w.	23	1853	Gonarthrocace chron.	tot.	lebt	vollkommener Erfolg.		
57	Pritchard	m.	20	1853	Caries	tot.	lebt	vollkommener Erfolg.		
58	Thomas	m.	12	1853	Caries	tot.	lebt	vollkommener Erfolg.		
59	Fergusson	w.	28	1853	Caries	tot.	†	am 16. Tag.	Pyämie.	
60	Jones	m.	9	1853	Caries	tot.	lebt	vollkommen.		
61	Mackenzie	m.	28	1853	Caries	tot.	lebt	vollkommen.		
62	Cottou	m.	9½	1853	Caries	tot.	lebt	vollkommen.		
63	Gore	m.	14	1853	Caries	tot.	lebt	vollkommen.		
64	Thomas	m.	16	1853	Caries	tot.	lebt	vollkommen.		
65	Keith	m.	9	1853	Caries	tot.	lebt	vollkommen.		
66	Mackenzie	m.	18	1853	Caries	tot.	lebt	vollkommen.		
67	Knorre	—	—	1853	—	tot.	lebt	gut.		
68	Knorre	—	—	1853	—	tot.	lebt	gut.		
69	Adelmann	m.	16	1853	Caries	tot.	†	am 10. Tag.	Pyämie.	
70	Pirrie	m.	10	1854	Caries	tot.	lebt	Amputation.		
71	Brotherton	m.	10	1854	Caries	tot.	lebt	vollkommen.		
72	Fergusson	m.	10	1854	Caries	tot.	†		in Folge der Operation.	
73	Landsdown	w.	12	1854	Caries	tot.	lebt	vollkommen.		
74	Humphrey	w.	20	1854	Caries	tot.	lebt	vollkommen.		
75	Pirrie	m.	11	1854	Caries	tot.	lebt	Amputation.		
76	Huges	w.	27	1854	Caries	tot.	lebt	vollkommen.		
77	Fergusson	m.	4	1854	Caries	tot.	lebt	vollkommen.		
78	Holt	m.	8	1854	Caries	tot.	lebt	gut.		
79	Steward	—	—	1854	Caries	tot.	lebt	vorläufig gut.		Die Nachrichten reichen nur bis die ersten Monate.
80	Butcher	m.	28	1854	Caries	tot.	lebt	vollkommen.		
81	Erichson	m.	7	1854	Caries	tot.	lebt	vollkommen.		
82	Pemberton	m.	12	1854	Caries	tot.	lebt	gut.		
83	Mackenzie	m.	12	1854	Caries	tot.	†		Phthisis.	
84	Keith	m.	21	1854	Caries	tot.	lebt	vollkommen.		
85	Jones	w.	18	1854	Caries	tot.	lebt	Amputation wegen Abscess und Nekrose.		

Nro.	Name des Operateurs.	Geschlecht.	Alter. Jahr.	Jahr.	Krankheit oder Verletzung.	Operation.	Erfolg: für das Leben.	Erfolg: für den Gebrauch des Gliedes.	Todesursache.	Bemerkungen.
86	Fergusson	Kd.	—	1854	Caries	tot.	lebt	vollkommen.		
87	Statham ...	—	—	1854	Caries	tot.	lebt	gut.		
88	Smith	m.	6	1854	Caries	tot.	lebt	gut.		
89	Erichson ...	–	—	1854	Caries	tot.	lebt	gut.		
90	Brotherton	m.	11	1855	Caries	tot.	lebt	vollkommen.		
91	Ried	m.	23	1855	Gonarthroeace Caries	tot.	lebt	vollkommen.		
92	Keith	m	33	1855	Caries	tot.	lebt	Amputation.		
93	Tatum.....	m.	18	1855	Caries	tot.	†		Pyämie.	
94	Humphrey	m.	47	1855	Caries	tot.	lebt	gut.		
95	Macleod ...	m.	—	1855	Schussverletzung.	tot.	†		Pyämie.	
96	Birkett	m.	35	1855	Caries	tot.	lebt	Amputation.		
97	Jones	w.	9	1855	Caries	tot.	lebt	gut.		
98	Holt	w.	47	1855	Caries	tot.	†		Complicationen.	
99	Heuser	m.	26	1855		tot	lebt	Fibröse Vereinigung. Amputation.		
100	Langenbeek	w.	34	1855	Caries	tot.	lebt	Keine Callusbildung.		
101	Ried	m.	33	1855	Caries	tot.	†		Pyämie.	nach 17 Tagen.
102	Fergusson	m.	18	1856	Caries	tot.	lebt	vollkommen.		
103	Erichson ...	m.	22	1856	Caries	tot.	lebt	gut.		
104	Coe.....	m.	6	1856	Caries	tot.	lebt	gut.		
105	Fergusson	w.	20	1856	Caries	tot.	lebt	gut.		1858 wiedergesehen; Heilung constatirt; eine antero-posteriore Bewegung vorhanden.
106	Stanley	w.	15	1856	Caries	tot.	lebt	Amputation.		
107	Bawman ...	w.	30	1856	Caries	tot.	†	nach 5 Monaten.	Organische Krankheit.	
108	Marett	w.	19	1856	Caries	tot.	lebt	gut.		Semilunar-Schnitt.
109	Price	w.	15	1856	Gonarthroeace	tot.	lebt	gut.		Patella entfernt, H-Schnitt.
110	Moore.....	m.	24	1856	Caries, luxat. spont.	t o.	†	am 4. Tag.	Hämorrhagia secundaria	Patella erhalten.
111	Fergusson	w.	26	1856	Caries serophulosa.	tot.	†		Phlebitis.	
112	Windsor ...	m.	18	1856	Gonarthroeace	tot.	†	Amputation.		H-Incision.
113	Jones	w.	23	1856	Gonarthroeace	tot.	lebt	gute Aussichten.		2 Mal intercurrirendes Erysipel.
114	Erichson ...	m.	9	1856	Caries	tot.	lebt	vollkommen.		Semilunarschnitt. Butchers Säge.
115	Humphrey	m.	29	1856	Caries	tot.	lebt	vollkommen.		H-Incision.
116	Price	m.	9	1856	Caries	tot.	lebt	anscheinend gut.		H-Schnitt.
117	Coe.....	m.	4½	1856	Car. serophul.	tot.	lebt	gut.		
118	Partridge	m.	23	1856	Caries	tot.	lebt	noch in Behandlung, gut.		H-Schnitt
119	South	w.	40	1856	Caries	tot.	lebt	noch in Behandlung, gut.		halbmondförmiger Schnitt.

Nro.	Name des Operateurs.	Geschlecht.	Alter. Jahr.	Jahr.	Krankheit oder Verletzung.	Operation.	Erfolg: für das Leben.	Erfolg: für den Gebrauch des Gliedes.	Todesursache.	Bemerkungen.
120	Brace	m.	27	1856	Caries	tot.	†	Nach vollständiger Erholung von der Operation stirbt er eines plötzlichen Todes.		
121	Humphrey	m.	12	1856	Ankylosis nach Caries.	tot.	lebt	vollkommen.		
122	Square	m.	11	1856	Caries	tot.	lebt	gut; aber noch in Behandlung.		
123	Tompson...	m.	37	1856	Luxatio c. ankylosi.	tot.	†	Nachdem es anfangs gut gegangen, erfolgt der Tod auf einmal nach Med. tim. and gaz. Febr. 1857, S. 140. Nachdem Butcher beide Fälle als lebend und gelungen einregistrirt.		
124	Fergusson	w.	27	1856	Caries	tot.	†			
125	Page.....	w.	12	1856	Caries	tot.	lebt	gut, unter Behandlung.		hufeisenförmige Incision.
126	Price	w.	26	1856	Caries	tot.	lebt	gut, unter Behandung.		Patella erhalten.
127	Page.....	w.	19	1856	Caries	tot.	lebt	gut, unter Behandlung.		
128	Bawman ...	w.	16	1856	Caries	tot.	lebt	gut.		
129	Jones	m.	7	1856	Caries	tot.	lebt	Amputation.		
130	Humphrey	m.	20	1856	Caries	tot.	lebt	Amputation.		
131	Bawman ...	w.	16	1856	Caries	tot.	lebt	ungewisser Zustand.		
132	Hey	w.	11	1856	Gonarthrocace	tot.	lebt	scheinbar gut.		
133	Hey	w.	36	1856	Caries	tot.	lebt	ditto.		
134	Quain	m.	26	1856	Gonarthrocace	tot.	†	am 13. Tag.	Delirium.	
135	Nichols	w.	19	1856	Caries	tot.	lebt	scheinbar gut.		
136	Langenbeck	w.	4½	1856	Gonarthrocace	tot.	—			Während meiner Anwesenheit in Berlin gemacht.
137	Langenbeck	w.	6	1856	Caries	tot.	—			
138	Tatum	m.	19	1856	Caries scrophulosa	tot.	†		Pyämie.	
139	Partridge...	m.	30	1856	Caries	tot.	lebt	ziemlich gut.		Nach 4 Monaten constatirtes Wohlbefinden.
140	Wilms	m.	35	1856	Caries traumat.	tot.	lebt	vollkommen.		Nach 6 Monaten geheilt entlassen.
141	Wilms	m.	17	1856	Caries Wunde	tot.	†			Nach 13 Tagen.
142	Fergusson	m.	—	1856	Caries	tot.	lebt	vollkommen.		Die conservirte Patella ist beweglich, obgleich das lig. pat. durchschnitten worden war.
143	Bruns	m.	18	1857	Caries necrotica.	tot.	†		Erschöpfung	nach 2 Monaten.
144	Bruns	m.	13	1857	Caries	tot.	lebt	Amputation.		Amputatio in articulo genu nach 49 Tagen.
145	Terry	w.	25	1857	Caries scroph.	tot.	lebt	gut.		Semilunarschnitt. Patella entfernt.
146	Reading? (royal Berks)	m.	29	1857	Gonarthrocace	tot.	lebt	Amputation nach 6 Wochen.		H-Schnitt.
147	Humphrey	m.	20	1857	Gonarthrocace	tot.	lebt	Amputation.		
148	Humphrey	m.	29	1857	Caries	tot.	lebt	gut.		Kreuzschnitt.
149	Hey	w.	36	1857	Gonarthrocace	tot.	lebt	gut.		Semilunarschnitt. Heilung der Wunde per primam intentionem.

Nro.	Name des Operateurs.	Geschlecht.	Alter. Jahr.	Jahr.	Krankheit oder Verletzung.	Operation.	Erfolg für das Leben.	Erfolg für den Gebrauch des Gliedes.	Todesursache.	Bemerkungen.
150	Fergusson	w.	50	1857	Caries	tot.	†		Erschöpfung.	Tod nach wenigen Tagen.
151	Fergusson	w.	6	1857	Gonarthrocace	tot.	†		Blutverlust.	Tod in der Nacht nach der Operation.
152	Price	m.	19	1857	reehtwinklige wahre Ankylose.	t ot.	†		Pleuro-Pneumonie.	Tod am 30. Tag, nachdem Heilung und Reconvalescenz ganz gut gewesen.
153	Cooper ..... Forster	m.	17	1857	Caries	tot.	lebt	Amputation.		nach 6 Wochen wegen Dislocation des Knochens, mangelhafter Vereinigung und Eiterung.
154	Fergusson	m.	22	1857	Neer. e. luxat.	tot.	lebt	auscheinend gut.		
155	Crampton	m.	22	1857	Caries	tot.	lebt	gut.		Patella erhalten.
156	Crampton	w.	22	1857	Caries	tot.	lebt	vollkommen.		Patella entfernt.
157	South	w.	20	1557	Necrosis, Gonarthroeace	tot.	lebt	mit einem gebogenen Glied.		
158	South	m.	20	1857	Caries	tot.	lebt	gut.		Patella abgeschabt, aber erhalten.
159	Humphrey	w.	2	1857	acute Vereiterung des Gelenks	tot.	†			
160	Humphrey	—	—	1857	Caries	tot.	lebt	vollkommen.		
161	Humphrey	—	—	1857	Caries	tot.	lebt	vollkommen.		
162	Humphrey	m.	25	1858	Caries	tot.	lebt	Amputation.		
163	Humphrey	w.	5	1858	Caries	tot.	lebt	vollkommen.		
164	Humphrey	m.	25	1858	Caries	tot.	lebt	gut.		
165	Humphrey	m.	10	1858	Caries	tot.	lebt	gut.		
166	Bawman ..	m.	14	1858	Caries	tot.	lebt	gut.		Nach 6 W. schon ausser Bett.
167	Mowin	—	—	1858	Caries	tot.	†		Ersehöpfung.	Tod am 19. T.
168	Fergusson	m.	21	1858	Ankylosis mit Knochenneubildung.	tot.	lebt	gut.		In Behandlung; schwierige Operation.
169	Fergusson	m.	50	1858	Caries	tot.	lebt	gut.		ditto.
170	Mead	m.	19	1858	chronische Erkrankung.	tot.	†		Pyämie	den 13. Tag.
171	Macfern.....	m.	37	1858	Caries	tot.	†		Ersehöpfung	den 21. Tag.
172	C Thiersch	—	—	1858	Caries	tot.	lebt			
173	C.Thiersch	–	–	1858	Caries	tot.	lebt			
174	Nusshaum	m.	30	1858	Caries	tot.	lebt	gut.		
175	Strohsehneider	m.	22	1858	Caries	tot. fc. cap. fib.	lebt	gut.		
176	Esmarch ...	w.	28	1858	Gelenkvercitcrung	tot.	†		Marasmus	naeh 5 W.
177	Esmarch ...	m.	68	1858	ditto	tot.	†		Miliartbrels.	nach 6 Tagen.
178	Esmarch ...	m.	15	1858	Tumor albus	tot.	lebt	gut.		
179	Esmarch ..	—	—	1859		—	lebt	gut.		
180	Esmarch ..	—	—	1859		—	lebt	gut.		
181	Esmarch ...	—	—	1859		—	lebt	gut.		Sind noch in Behandlung.
182	Esmarch ..	—	—	1859		—	lebt	gut.		
183	Heyfelder	m.	43	1859	Caries	tot.	†	am 4. Tage	Pyämie.	

Unter 183 mir bekannt gewordenen Fällen[1]) von totaler Kniegelenkresection ist bei 179 der Ausgang und Erfolg angegeben. Von diesen 179 blieben 125 am Leben, starben 54. Unter den 54 Gestorbenen befinden sich 6, deren Tod mit mehr oder weniger Recht von den Autoren nicht auf Rechnung der Operation geschrieben wird. Der erste ist jener bekannte Fall von Moreau d. S. (Nro. 4 der Tabelle), wo nach allgemeinem Wohlbefinden und gut vorgeschrittener Consolidation der Operirte nach 4½ Monaten von der epidemischen Ruhr hingerafft wurde. Ebenso erfolgte der Tod bei einem von Jones Resecirten (Nro. 39). Esmarch verlor einen seiner Resecirten an Miliartuberculose (Nr. 177) am 6. Tag nach der Operation. In diesen drei Fällen ist die Todesursache ausser Zusammenhang mit der Operation. Aehnlich, wenn auch nicht so evident, verhält es sich mit Mulders (Nro. 6) oben besprochenem Falle, wo die Operirte 4 Monate nach der Resection und wenige Tage nach einer zu frühen Entbindung von Zwillingen an Tetanus starb. Holt (Nro. 98) giebt an, dass seine Operirte nicht in Folge der Operation, sondern durch Complicationen, Bawman (Nro. 107), dass seine Operirte nach 5 Monaten an einer organischen Krankheit zu Grunde gegangen sei.

Unter den übrigen Gestorbenen erfolgte der Tod 4 Mal unmittelbar nach und in Folge der Operation, 2 Mal durch Blutung und zwar einmal in der ersten Nacht, das andere Mal am 4. Tag, 1 Mal durch Pneumonie, 1 Mal durch Delirium tremens, 4 Mal durch Tuberculose, 10 Mal durch allgemeine Erschöpfung, 19 Mal durch Pyämie. Letztere ist also die bei weitem häufigste Todesursache, nämlich bei ⅓ aller genauer bekannten Fälle mit lethalem Ausgang.

Am Leben blieben von jenen 179 Operirten 125, also weit über ⅔, darunter sind freilich eine Anzahl mitgezählt von solchen, deren endgültige Heilung noch nicht bekannt, nach den Antecedentien aber als gut angenommen werden kann.[2]) Wir werden also jedenfalls recht gehen,

---

1) Adelmann a. a. O. hat eine Tabelle von 163 Fällen aufgestellt, wo aber auch die partiellen und angulären Kniegelenkresectionen mitgezählt sind. Wenn wir diese beiden Kategorien den Totalresectionen hinzufügen, so erhalten wir die Zahl von 218. Natürlich stimmen auch die Zahlen der Gestorbenen, Geheilten etc. in unserer Tabelle der Totalresectionen nicht mit jener gemischten Tabelle Adelmann's überein.

2) Einen Theil der von Butcher als lebend und mit guter Aussicht auf Erfolg noch in Behandlung stehend angeführten Resecirten konnte ich aus späteren Nummern englischer Blätter als geheilt, als amputirt oder gestorben nachtragen, so dass also im Ganzen keine grosse Zahl — etwa 16 Fälle — übrig bleiben, deren Endresultat höchst wahrscheinlich, aber nicht ganz gewiss, ein gutes war. Sollte auch noch ⅓ derselben nachträglich gestorben sein (was nicht anzunehmen) so würde dieses Dritttheil (5) immer noch weniger betragen, als der Ueberschuss der Geheilten

wenn wir behaupten, dass $^2/_3$ der Operirten am Leben geblieben sind. Unter diesen am Leben Erhaltenen befinden sich aber nicht lauter complete Erfolge. Keine Synostose wurde erreicht in 16 Fällen. Von diesen konnten 3 mit Hülfe von Stützapparaten gehen, gehören demnach zu den Erfolgen. 13 dagegen mussten wegen Mangel an Vereinigung und consecutiver Unbrauchbarkeit des Gliedes amputirt werden. Von einem Operirten heisst es, dass er sich in einem ungewissen Zustand befunden. Nehmen wir dies im ungünstigen Sinne und rechnen ihn zu den Misserfolgen. Eine Heilung durch Synostose mit gebogenem Knie muss als Erfolg gelten, um so mehr, als es in der Intention des Operateurs lag. Eine Amputation wegen Recidiv zählt natürlich als unglücklicher Ausgang, eine Immediatamputation aber, obgleich wir sie ebenfalls dazu rechnen, verdient in so fern nicht zu den ungünstigen Erfolgen der Resection gezählt zu werden, weil diese sich als nicht mehr angezeigt erwies und augenblicklich durch die amputatio femoris ersetzt ward. Der Fall gehört eigentlich gar nicht zu den Resectionen.

Zu den 54 Todesfällen kommen also noch 16 anderweitige Misserfolge, so dass sich die Erfolge zu den Misserfolgen wie 108 : 70 oder wie $^3/_5 : ^2/_5$ verhalten.

Ausser 17 Amputationen, die 15 Mal wegen mangelnder Vereinigung, 1 Mal wegen Recidiv, 1 Mal immediat gemacht, 16 Mal am Oberschenkel, 1 Mal in articulo genu ausgeführt wurden, 15 Mal das Leben erhielten, 2 Mal lethal endigten, wurden als weitere nachträgliche Operationen 3 wiederholte Resectionen der Knochenenden gemacht, 1 Mal mit Erfolg, 1 Mal mit tödtlichem Ausgang, 1 Mal mit nachträglicher Amputation.

Die Verkürzung der operirten Extremität beträgt manchmal sogar weniger als der durch die Operation gesetzte Substanzverlust betrug. Sie wird übrigens meist durch eine erhöhte Sohle und unwillkürliche Schiefstellung des Beckens ausgeglichen.

Butcher[1]) hat das Verdienst durch seine unermüdlichen Forschungen an einigen Fällen von Jones, Brotherton, Keith und Page nach 4 — 5 Jahren constatirt zu haben, dass die bei Kindern operirte Extremität nicht im Wachsthum zurückblieb. Mackenzie bestätigt die Beobachtung nach eigener Erfahrung.

Dagegen habe ich bei Larrey und in der chirurgischen Klinik zu Erlangen Fälle beobachtet, wo bei noch nicht ausgewachsenen Individuen die Abtragung irgend einer Epiphyse der unteren Extremität deren Zurückbleiben im Wachsthum bedingte. Da das Wachsthum der Extremitäten-

(125) über die genauen Zweidrittheile der Gesammtzahl. $^2/_3$ von 179 sind 118 und 118 von 125 (die Zahl der Geheilten) abgezogen, bleibt 7.

1) A. a. O. S. 60.

knochen ausser vom Periost hauptsächlich von den Epiphysen aus geschieht, so würde die Physiologie für die Allgemeinheit des Gesetzes sprechen, dass der Verlust der Epiphyse das Wachsthum des betreffenden Knochens beeinträchtigt. Für das Kniegelenk wird es durch Fricke's [1]) an einem 8jährigen Mädchen gemachte Beobachtung bestätigt. Auf der andern Seite beweisen Butcher's und Mackenzie's Beobachtungen die Möglichkeit des Gegentheils.

Was die Dauerhaftigkeit der Erfolge nach der Kniegelenkresection betrifft, so ist sie von Moreau d. S. in einem Fall nach 5 Jahren, von Butcher für seine Operirten und die der meisten englischen Chirurgen nach 1, 2, 3 und mehr, selbst nach 7 Jahren, von J. F. Heyfelder für den von Jäger Resecirten nach 13 Jahren constatirt. Diese Operirten konnten grossentheils weite Fusstouren machen, anstrengende Berufsarbeiten ausführen, auf der operirten Extremität allein stehen etc. Einige englische Aerzte trieben sogar die Experimente so weit, ihre Resecirten von einem Stuhl auf ein Bein und zwar auf das operirte herabspringen zu lassen. Das Experiment gelang ohne Schaden für das operirte Knie, dessen Erfolg es sicher gewährleistet, ohne jedoch zur Nachahmung empfohlen werden zu können.

Die 179 Fälle von Kniegelenkresection vertheilen sich in der Art auf die Nationen, dass 114 auf die Engländer, 59 auf die Deutschen, 5 auf die Franzosen, 1 auf die Holländer kommen. Die englischen Chirurgen, welche mehr als alle Andern die Operation empfehlen und ausüben, haben auch bei weitem die besten Resultate erzielt, indem bei ihnen die Mortalität $^1/_5$ beträgt, während sie bei den Deutschen beinahe $^1/_2$, bei den Franzosen genau $^1/_2$ ausmacht. Freilich beweisen die kleinen Zahlen der von französischen Chirurgen Resecirten nichts im Vergleich mit den bei weitem grösseren Zahlen der englischen und deutschen Operateure.

Der Grund der auffallenden Differenz der Mortalität bei den englischen und bei den übrigen Chirurgen ist wohl in Mancherlei zu suchen. Erstens mögen die Engländer bei ihrer Neigung für die Operation sie früher, vielleicht sogar in einzelnen Fällen zu frühe machen und dadurch günstigere Resultate erzielen, als diejenigen Operateure, welche in der Kniegelenkresection ein letztes Mittel sehen und sie nur in verzweifelten Fällen anwenden. Ferner mag die Nachbehandlung, welche anerkannt von der grössten Wichtigkeit ist, von denjenigen Operateuren, welche am häufigsten operirten, also von den Engländern, am besten gehandhabt werden, um so mehr als ihre Hauptzahlen in das letzte Jahrzehnt, die Hauptzahl der Deutschen in die Jahre 1830—1850 fällt, wo der Erfahrungen über Kniegelenkresection nur wenige und die Principien für die Nachbehandlung noch

1) Gernet, Bemerkungen über Resectionen in d. Ztschr. f. d. ges. Medicin 1836. B. 3. S. 455.

nicht wie jetzt festgestellt waren. Endlich hat das mehr gleichmässige englische Klima, die im Ganzen kräftige Volksnahrung und ein gewisser allgemeiner Tonus freudigen Selbstbewusstseins unter den Britten einen entschieden günstigen Einfluss auf den Erfolg wie der Operationen überhaupt, so auch der Kniegelenkresectionen. Den Jahren nach, in welchen sie gemacht wurden, vertheilen sich die Kniegelenkresectionen wie folgt:

1762 — 1	1816 — 1	1836 — 1	1848 — 1	1854 — 20
1782 — 1	1823 — 2	1839 — 1	1849 — 4	1855 — 12
1789 — 1	1829 — 2	1840 — 1	1850 — 4	1856 — 41
1792 — 1	1830 — 1	1842 — 1	1851 — 3	1857 — 19
1809 — 1	1832 — 1	1844 — 1	1852 — 11	1858 — 16
1811 — 1	1835 — 1	1845 — 2	1853 — 19	1859 — 5

Seit ihrem 97jährigen, also fast hundertjährigen Bestehen hat die Operation demnach nur langsam, und erst im letzten Jahrzehnt eigentlich nennenswerthe Verbreitung gefunden.

Die oben angeführten Resultate aus so bedeutenden Zahlen, aus grossentheils genauen Krankengeschichten meist hervorragender Chirurgen herrührend, vindiciren der Kniegelenkresection eine sichere Stelle in der Chirurgie. Besonders wünschenswerth wäre es, könnte dieselbe im Felde Eingang finden, wofür Esmarch und Billroth ganz unbedingt sind, während Adelmann die Möglichkeit absolut verwirft. Als eine erhaltende Methode erscheint ihre Anwendung nach Schussverletzung wünschenswerth, durch ihre Einfachheit und die Möglichkeit eines provisorischen, inamovibeln Verbandes zu etwaigem Transport empfiehlt sie sich sogar für die Anwendung im Feld. Da ihr Erfolg aber von der Sorgfalt der Nachbehandlung und hauptsächlich von der Ruhe und Lagerung des operirten Gliedes abhängt, so ist sie nur da gestattet, wo Beides sogleich oder bald dem Resecirten in erwünschter Weise und in vollem Maasse zu Theil werden kann, also nur in kleineren Feldzügen oder nach Gefechten in oder bei grösseren, mit Spitälern wohl versehenen Städten.

Nachtrag.

Nachdem das Manuscript schon grossentheils dem Druck übergeben, kommt mir Billroth's Aufsatz (Deutsche Klinik 1859, S. 331—334) über die Resection des Kniegelenks zu. Die Beschreibung der von ihm angegebenen Modification der in England gebräuchlichen Schiene konnte ich weiter oben noch aufnehmen. Zwei weitere Punkte jedoch in jenem Aufsatze verdienen besprochen zu werden: der einfache, mediale Längsschnitt und die schräge Knochendurchsägung. Das Langenbeck'sche Princip des Einen medialen Längsschnittes festhaltend, führt B. das Messer von 2″ über Patella, über deren Mitte bis etwas unter die tuberositas tibiae, ex-

cidirt sodann die Kniescheibe mit dem ligamentum patellare und die membrana synovialis mit den Fettfortsätzen, trennt bei flectirtem Glied die ligamenta lateralia und cruciata und durchschneidet dann den hinteren Kapseltheil. Von der Möglichkeit und der allerdings nur mässigen Schwierigkeit dieses Verfahrens habe ich mich an der Leiche überzeugt. Am Lebenden dagegen habe ich es nicht beobachtet, indem Langenbeck in den Fällen, die ich auf seiner Klinik sah, nach der gewöhnlichen Methode operirte. A priori spricht für diesen Schnitt: die geringe Verletzung und der bedeutende Halt, welcher dem resecirten Gelenk nach wieder eingetretener Streckung daraus erwächst; dagegen spricht die Schwierigkeit des Eiterabflusses und der Durchführung bei starker Volumenszunahme der Gelenkenden. Was die erstere anbelangt, so trat bei mehreren nach ähnlicher Methode von Langenbeck Resecirten keine Eitersenkung ein, obgleich die Eiterung profus war; was die zweite betrifft, so kann sie keine absolute Contraindication sein, da bei mässiger Dicke der Knochenenden der Längsschnitt vollkommen ausreicht.

Der zweite Punkt, die schiefe Absägung der Knochen, ist von grösserer Tragweite. B. schlägt nämlich vor, statt senkrecht, schief von oben und vorn nach unten und hinten oder von unten und vorn nach oben und hinten durch die Gelenkenden zu sägen, so dass sich die schiefen Flächen *a b* und a^1 b^1 oder aber *c d* und c^1 d^1 gegenüber zu liegen kommen. Die Möglichkeit dieses Verfahrens und der Coaptation der so gewonnenen schiefen Flächen lässt sich vorn herein nicht bezweifeln und hat mir wie B. der Versuch an der Leiche gezeigt.

Fig. I.

Von Wichtigkeit ist diese Modification, wenn sich eine Erkrankung oder Zersplitterung auf der einen Fläche des einen Knochens weiter erstreckt als auf der andern. Man kann dadurch auf der einen Seite, z. B. der vorderen, die veränderte Knochenparthie bis *a* abtragen, nach hinten aber bis *b* erhalten, wodurch bedeutende Substanz erspart, ja vielfach die Resection überhaupt noch möglich wird; denn in wagerechter Ebene von *a* aus durch den Femur, gleichzeitig ebenso von *c* aus durch die Tibia zu sägen, würde einen so grossen Substanzverlust setzen, dass dadurch der Erfolg in Frage stünde.

Eine Schwierigkeit darin, die schiefen Ebenen parallel anzulegen, habe ich wenigstens bei den Versuchen an der Leiche nicht gefunden. Es kann wohl kaum als eine Beanstandung der Originalität dieser Methode angesehen werden, wenn ich hier hinzufüge, dass Pelikan in Pe-

tersburg die schiefe Knochendurchsägung in ganz ähnlicher Weise für die Resection des Fussgelenkes schon seit einigen Jahren angegeben und angewandt hat.

II. Partielle Resection des Kniegelenks.

1) *Resection des Gelenktheiles des Oberschenkels.*

Geschichte.

Im Jahre 1821 reseeirte Jauson[1]) das ganze Gelenkende des Femur bei einem jungen Manne, der in eine Sense gefallen war und eine Verletzung des Kniegelenks mit Luxation und Spaltung des Oberschenkels erlitten hatte. Dreissig Tage nach der Operation erfolgte der Tod durch profuse Eiterung. 1847 machte C. v. Textor[2]), 1851 Fahle[3]) dieselbe Operation wegen Schussverletzung. In beiden Fällen erfolgte der Tod durch Pyämie.

1852 reseeirte Textor d. S.[4]) die Condylen des Femur wegen complicirten Splitterbruches mit Erhaltung des ligamentum patellare. Tod durch brandige Infection. Die 4 Operirten waren junge Männer zwischen 20 und 37 Jahren.

1855 machte Statham[5]) dieselbe Operation an einem fünfjährigen Mädchen wegen scrophulöser Caries. Die Gelenkenden der Patella und der Tibia wurden nur mittelst eines Meissels abgesehabt. Die Operirte konnte gesund entlassen werden; eine Fistel und Geschwulst blieb zurück.

1856 versuchte Cuttler[6]) bei einem 15jährigen Knaben wegen Kniegeschwulst und secundärer Caries dasselbe Verfahren. Sein Patient starb nach 3 Monaten in Folge profuser Eiterung.

Wie sich aus diesen Beispielen ergiebt, ist die Indication meistens Verletzung der Condylen des Femur, indem Gelenkkrankheiten selten auf Einen Knochen beschränkt sind. Am ersten ist dies der Fall, wenn der Process von den Weichtheilen ausging und der Knochen nur secundär erkrankte, wie bei Statham's Operirtem.

Die angeführten Beispiele ergeben zugleich einen bei weitem ungünstigeren Erfolg als bei der totalen Resection, indem von 6 Operirten 5 starben, 1 eine theilweise Herstellung erlebte. Der Tod erfolgte 3 Mal durch Pyämie, 1 Mal durch brandige Infection, 1 Mal durch andauernde Eiterung, in allen fünf Fällen also in Folge der Operation. Allerdings ist die durch die partielle Resection gesetzte Wunde ungünstiger als die nach der Exstirpation des Gelenks. Denn während man hier zwei einfache Knochenwundflächen erhält, die unter ähnlichen Verhältnissen stehen,

1) Compte rendu de l'hôtel Dieu de Lyon. 1822. S. 77.
2) Fuchs, Dissert. 1854. S. 10.
3) Esmarch, Ueber die Resectionen nach Schusswunden.
4) J. Schmidt, Dissert. 1854. S. 13.
5) Gunshot-fractures and Resections by Statham; und Butcher. a. a. O. S. 17.
6) Butcher a. a. O.

wie bei complicirter Fractur, so haben wir bei der resectio condyli femoris einerseits eine Knochenwundfläche, daneben aber eine Gelenkwunde und ein entblösstes Gelenkende, dessen Knorpelüberzug erst durch Eiterung abgestossen werden muss, ehe es zu einer Vereinigung kommen kann.

Diese Erwägung wie die bisherige Erfahrung sprechen gegen die Resection des Oberschenkelgelenkendes und lassen an ihre Stelle die totale Resection treten. Die Operation wird nach dem Modus der totalen Kniegelenkresection ausgeführt, gewöhnlich reichen die einfachen Schnittführungen aus.

An die vorher beschriebene Operation schliesst sich

2) *Die Operation der Ankylose im Kniegelenk.*

Anatomische Vorbemerkungen.

Bei der Operation der Ankylose hat man es mit einem in hohem Grade und zwar nach einem gewissen Typus veränderten Kniegelenk zu thun. Haut und Unterhautzellgewebe sind häufig infiltrirt und in allen Fällen, wo Eiterung mit Perforation vorausgegangen, an die unterliegenden Fascien und Bänder, oder an die Knochen fest angewachsen, so dass ihre Beweglichkeit aufgehoben oder auf ein Minimum reducirt ist. Muskeln, Sehnen, Sehnenscheiden, Gelenkbänder und Fascien finden sich häufig untereinander verwachsen, die Beugemuskeln stark retrahirt, bei längerem Bestehen fettig degenerirt.

Das Gelenk selbst befindet sich in dem Zustande starker, permanenter Beugung, der Bandapparat ist theils infiltrirt und verdickt, die Gelenkhöhle aufgehoben, die Kapsel theils mit den Knochenflächen verwachsen, theils zerstört. Die Gelenkfläche der Tibia ist gewöhnlich von der des Oberschenkels einigermaassen abgewichen, meist nach hinten, der Oberschenkel etwas nach innen rotirt, so dass der condylus externus (lateralis) eine Prominenz nach vorn bildet, der internus (medialis) nach hinten und unten zurückweicht. Dabei steht die Patella gewöhnlich auf dem äusseren (lateralen) Condylus. An den einander zugekehrten Flächen sind die drei das Kniegelenk constituirenden Knochentheile durch Synostose, Osteophyten oder durch straffe fibröse Verbindungen fest verwachsen, so dass die Beweglichkeit gänzlich aufhört.

Mit dem Knorpel hat die Eiterung häufig auch Knochensubstanz zerstört, so dass die Condylen von ungleicher Dicke und seitliche Abweichungen des Unterschenkels im Kniegelenk vorhanden sind. Andererseits sind Theile des entzündlichen Exsudats verknöchert und stellen verdickende, schichtenförmige Ueberzüge, brückenförmige, pilz- und nadelförmige Osteophyten dar, welche bald die Festigkeit der Ankylose, bald die Deformität des Gelenks vermehren.

Geschichte.

Rhea Barton[1]) hat das Verdienst diese Operation angegeben und zuerst ausgeführt zu haben, indem er hier analog seiner Methode für Ankylose des Hüftgelenks verfuhr. Im Jahre 1835 operirte er einen Mann mittleren Alters mit vollkommen günstigem Erfolg, 1841 Gibson[2]) einen 17jährigen Kranken mit ebenso schnellem und entschiedenem Success. Im ersten Falle war die Wunde nach 2 Monaten geschlossen, nach weiteren 2 Monaten konnten Gehversuche gemacht werden; 5 1/2 Monate nach der Operation wurde der Kranke entlassen und versah seinen Beruf als praktischer Arzt zu Fuss und zu Pferd. Der Operirte Gibson's ging nach fünf Monaten ohne Krücken.

1844 wiederholte Gordon Buck[3]) die Operation bei einem 22jährigen Manne, bei welchem ein Sturz von einer Leiter nach erfolgter Heilung einen Bruch an der Operationsstelle veranlasste, der jedoch schnell und vollkommen heilte. Mütter[4]) in Philadelphia machte eine ähnliche Operation an einem jungen Manne; ebenso Bruns[5]) und Heuser[6]); auch Langenbeck soll sie mit gutem Erfolg durchgeführt haben.

Ried[7]) hatte 1851 Gelegenheit, die Operation der Ankylose an einem 38jährigen Manne mit Aussägung eines keilförmigen Stückes zu machen. Die Reconvalescenz war langwierig, der schliessliche Erfolg aber vollkommen gut.

Derselbe[8]) vollführte eine gleiche Operation 1855 mit gleichem Erfolg an einem 57jährigen Manne und 1857 zum dritten Male[9]) an einem 30jährigen Manne mit lethalem Ausgang durch Erschöpfung am zwanzigsten Tag. Bruns[10]) verlor in gleichem Jahre durch Pyämie einen 36jährigen Mann, 5 Tage nachdem er die resectio angularis des Kniegelenks wegen Ankylosis an ihm gemacht hatte.

Indicirt ist die Operation bei Ankylose des Kniegelenks in einem Winkel, der die Function gänzlich aufhebt oder in hohem Grade erschwert.

Die Operation.

Die Operation weicht von der gewöhnlichen Kniegelenkresection sowie von der decapitatio femoris in articulo genu vielfach ab und ist im Ganzen schwieriger und complicirter, indem es sich hier um die Ausschneidung

1) Gaz. méd. de Paris. 1832. p. 392.
2) Ebenda. 1843. S. 9.
3) Malgaigne journ. de Chir. 1846. S. 278.
4) Steinert, Dissert. Jena 1852.
5) Adelmann, Prag. Vierteljahrschr. 1858. 3. Bd. S. 72 - 80.
6) Ebend.
7) Ebend.
8) Schillbach a a. O. S. 89.
9) Schillbach a. a. O.
10) Adelmann a. a. O.

eines Keils mit hinterer Spitze und vorderer Basis handelt, welcher wo möglich nur die Condylen des Oberschenkels treffen und von diesen noch eine mehrere Linien bis $^1/_2$ Zoll dicke Schicht zurücklassen, welcher dem Grade der Winkelstellung, der Muskelretraction und der seitlichen Abweichungen der Gelenktheile entsprechen soll.

Die Trennung der Weichtheile kann daher nur durch ausgiebige Schnittführungen entsprechend geschehen.

Rhea Barton machte einen dreieckigen Lappen mit äusserer Basis; Schillbach schlägt einen halbmondförmigen mit abwärts gerichteter Convexität vor. Ried bediente sich des H-Schnitts in der Art, dass er einen Querschnitt von dem innern (medialen) zum äusseren (lateralen) Condylus dicht über der Patella sogleich bis auf den Knochen führte und beiderseits einen 2″ langen, senkrechten Schnitt hinzufügte.

Ein einzelner Längsschnitt kann durchaus nicht genügen, einmal wegen der abnormen Breitenzunahme der Gelenkenden und dann weil die bei demselben so wichtige stärkere Beugung des Gelenks und die Drehungen der Knochen durch die Ankylose unmöglich gemacht werden. Der Lappen wird dicht von dem unten liegenden Knochen abgetrennt und dieser auch an seiner hinteren Circumferenz hinlänglich abgelöst. Dann überzeugt man sich möglichst genau von dem Verhalten der Knochen zu einander und schreitet zum zweiten Act der Operation, zum Aussägen eines Keils.

Derselbe hat zum Zweck die abnorm verlängerte und in dieser Verlängerung fixirte Streckseite des Gliedes dadurch zu der verkürzten Beugeseite wieder ins Verhältniss zu setzen, dass in jener ein bedeutender, in dieser kein oder ein unbedeutender Substanzverlust gesetzt wird. Hätten die Weichtheile ihre volle Elasticität behalten, so würde ein Keil *a b c* genügen, damit der Oberschenkel *d b c e* in der Richtung von *d′ b a e′* gestellt werden und seine Achse wieder mit der des Unterschenkels eine Linie bilden könnte. Da aber die Weichtheile auf der Beugeseite ihre Elasticität stets verloren haben und im Verhältniss zum Knochen absolut verkürzt sind, so muss dieser ebenfalls absolut verkürzt werden und dies geschieht dadurch, dass auch auf seiner Beugeseite ein Substanzverlust gesetzt wird. Man sägt also einen Keil *a b b′ c′* statt *a b c* heraus; die Schichte *c c′ d′ d* dient zur absoluten Verkürzung des Knochens im Verhältniss zu den verkürzten Weichtheilen, *a b c* aber zur Verkürzung der vorderen Seite des Knochens im Verhältniss zur hinteren. *a b c* oder der Winkel des Keils ist daher von dem Winkel der Ankylose, *b b′* aber oder die Höhe der Keilspitze an der hinteren Seite von dem Grad der Retraction der Beuger abhängig. Da diese von vorn herein nicht genau bemessen werden kann, so ist es hier erlaubt eine weitere Schicht abzutragen, wenn die Streckung nicht gelingt. Um die hinter dem Knochen

liegenden Weichtheile, besonders die Gefässe vor Verletzung zu schützen, kann man die letzten Lamellen undurchsägt lassen und sie entweder durch vermehrte Beugung oder Streckung brechen (Barton) oder die Kettensäge herumführen und von hinten nach vorn den Sägeschnitten entgegensägen (Schillbach), wobei es allerdings schwer sein wird, genau auf jene zu treffen.

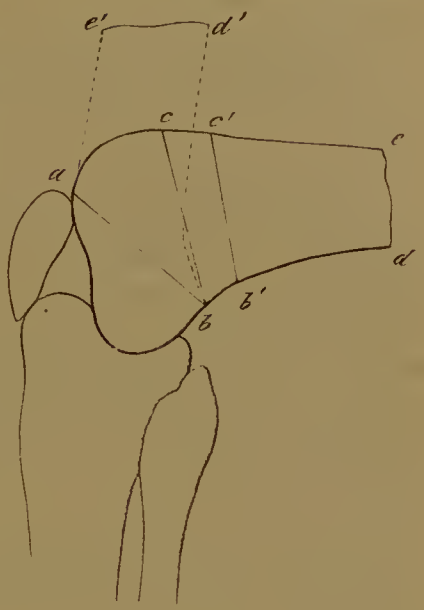

Fig. K.

Die Kniescheibe wird gar nicht oder theilweise oder ganz entfernt. Ersteres, wenn sie gar nicht in das Bereich der Sägeflächen fällt; das Zweite, in so weit sie mit dem zu entfernenden Keil verwachsen ist. Gänzlich entfernt wird sie, wo sie beweglich ist und durch den Hautschnitt schon entblösst wurde.

Nach Vollendung der Knochenexcision versucht man bei fixirtem Oberschenkel die Streckung. Gelingt sie trotz der oben angegebenen Mittel nicht sogleich, so kann nach Rieds, Textors, Schillbachs einstimmigen Aussagen auch hier zugewartet werden, indem die Streckung alsdann nach wenigen Tagen von selbst gelingt. Noch Andere lagern die Extremität von Anfang an auf einer doppelten schiefen Fläche und beginnen eine allmälige Streckung erst nachdem Callusverbindung vorhanden. Die übrige Nachbehandlung ist dieselbe wie nach der Kniegelenkresection.

Der Erfolg ist überraschend günstig. Unter 11 Fällen sind nur 2 lethal ausgegangen, die übrigen 9 vollkommen hergestellt mit brauchbaren Gliedern. Unter diesen 9 wurde 2 Mal die Reconvalescenz durch Zwischenfälle verlängert, sonst verlief sie aufs Günstigste.

Die Resection der Gelenkenden der Unterschenkelknochen.

Es kann die Tibia allein, die Fibula allein, es können beide Knochen zugleich decapitirt werden. Das Gelenkende der Tibia allein wird abgetragen, wenn Erkrankung oder Verletzung sich auf dieses beschränken und nicht weiter als $^1/_2$ " abwärts dringen.

Champion[1]) operirte so wegen einer Kugel, welche Caries hervorgerufen hatte, Textor d. V.[2]) wegen einer Stichverletzung mit nachgefolgter Gelenk-

1) Velpeau a. a. O. Bd. II. S. 744.

2) Schmidt, Fuchs, Schierlinger, Dissertatio.

eiterung. Die Amputation rettete das Leben des durch profuse Eiterung gefährdeten Resecirten.

Ericnson[1]) nahm die Gelenkfläche der Tibia und die ganze Patella bei einem sechsjährigen Knaben weg.

Bei Miterkrankung des capitulum fibulae muss dieses mit abgetragen werden.

Textor d. V.[2]) führte diese Operation zweimal aus. Einmal 1837 bei einem 48jährigen Manne wegen Caries, — Tod durch Pyämie; das andere Mal 1844 bei einem achtjährigen Knaben, wegen Nekrose, — vollständige Genesung.

Zur Durchführung der Operation dienen die vereinfachten und modificirten Hautschnitte der Kniegelenkresection, namentlich der Lappenschnitt mit unterer Basis, und gewöhnliche Sägen. Die Operation ist aber aus gleichen Gründen wie die Abtragung des Gelenkendes des Oberschenkels unstatthaft.

Ist das capitulum fibulae allein verletzt oder erkrankt, so kann es ohne Eröffnung des Kniegelenks (falls keine Communication stattfindet) mittelst eines einzigen Längenschnittes excidirt werden, wobei Knochenscheere, Ketten- und gewöhnliche Säge dienen. Zuerst wird der Knochen gegen seine Diaphyse hin durchschnitten, dann exarticulirt, wobei auf den nervus peroneus Rücksicht zu nehmen ist.

Skultet[3]) verrichtete die Operation wegen Caries, Béclard[4]) wegen Markschwamm, beide mit Success.

Den obigen Resultaten nach sind die partiellen Kniegelenkresectionen mit Ausnahme der decapitatio fibulae und der Operation der Ankylose zu verwerfen.

Resection der Patella.

Die Resection der Kniescheibe kann eine totale sein (Exstirpation) oder eine partielle und zwar können Theile derselben ihrer ganzen Dicke nach oder nur oberflächliche Schichten derselben abgetragen werden.

Bei oberflächlicher Affection genügt die Abtragung einer Schichte der Patella, wozu Meissel oder Glockensäge oder auch Osteotom dienen. Handelt es sich um die äussere Fläche, so genügt ein einfacher Längenschnitt oder ein ⊦, ein + Schnitt, das Gelenk wird gar nicht geöffnet und die Operation ist durchaus ungefährlich.

Vigarous[5]) machte diese Operation wegen eines auf der äusseren Fläche

1) Dublin med. journal. 1855. S. 20.
2) Schmidt a. a. O.
3) Armament. chir. Obs. 81.
4) Velpeau a. a. O. Bd. II. S. 744.
5) Velpeau a. a. O. Bd. III. S. 200.

der Patella aufsitzenden Osteosarkoms mit vollkommenem Erfolg. Er bediente sich dazu einer gewöhnlichen Säge.

J. F. Heyfelder trug bei einer 31jährigen Frau wegen traumatischer Caries den innern (medialen) Rand der Kniescheibe ab. Phlegmone diffusum, Tod nach 48 Stunden. Die Operation ist weniger oberflächlich als die vorige, gleichwohl aber keine Resection aus der ganzen Dicke der Patella.

Die Abtragung einer oberflächlichen Schicht der Innenseite kann natürlich nur nach Eröffnung des Gelenkes gemacht werden. Sie kam bis jetzt auch nur als Theil der totalen oder partiellen Excision des Gelenks vor, und zwar bei Operationen von Statham, Cutler, Jones, Fergusson. Mit Ausnahme eines Falles von partieller Resection des Gelenkes reussirte dies Verfahren und konnte die Patella erhalten bleiben.

Ganze Theile der Patella oder diese selbst können nicht wohl ohne Eröffnung des Gelenkes entfernt werden. Dadurch aber wird besten Falles eine Heilung mit Ankylose, meistens aber eine tödtliche oder die Amputation erheischende Entzündung und Eiterung hervorgerufen. Unter 11 Fällen starben 2, blieben 9 am Leben; darunter 6 mit Gebrauch des Gliedes. 4 von diesen 6 hatten Ankylose. 3 unter den 9 am Leben Erhaltenen mussten nachträglich amputirt werden. Indicirt ist die Operation, wo eine Affection auf die Kniescheibe beschränkt ist, diese aber in ihrer ganzen Dicke betrifft. Kann man eine, wenn auch noch so dünne Schicht gegen das Gelenk hin erhalten, so wird dadurch die Prognose für den örtlichen Erfolg und für das Leben bedeutend verbessert. Bei jugendlichen Subjecten liesse sich bei der knorpeligen Beschaffenheit der Patella (die bekanntlich erst im zwanzigsten Jahre vollständig zu verknöchern pflegt) mittelst scharfer Meissel oder scharfer Scalpella die Kniescheibe so ausschneiden, dass gegen den Knorpelüberzug der Gelenkfläche hin eine dünne Schicht der Patellarsubstanz zurückbliebe.

Folgt Entzündung und Eiterung in Besorgniss erregendem Grade, so ist als nachträgliche Operation die Resection des Kniegelenks der Amputation vorzuziehen.

Gelée[1]) exstirpirte bei einer eiternden Längsfractur der Kniescheibe schliesslich das kleinere Fragment und erlangte eine alsbaldige Heilung mit Ankylose in gestreckter Richtung.

Thieden[2]) exstirpirte eine durch Schussverletzung fracturirte Kniescheibe. Tod durch Gangrän.

Percy und Laurent sahen mehrmals bei der gleichen Operation, aus gleicher Ursache gemacht, günstigen Erfolg.

Thirion[3]) exstirpirte wegen caries scrophulosa die Patella, schloss die Wunde sogleich, die per primam intentionem heilte. Ankylose, aber ungestörtes Gehvermögen.

1) Journ. de méd. milit. p. Dehorne. Bd. III. S. 503.
2) Neue Bemerk. und Erfahr. Bd. II.
3) Magazin der ausländ. med. Litteratur 1831. S. 349.

In einem von Ried[1]) erzählten Falle ward die Kniescheibe wegen Caries entfernt; es folgte Entzündung und Caries und musste nach 2 Jahren amputirt werden.

Condyon[2]) entfernte eine fracturirte Kniescheibe beinahe ganz. Nach nicht vollen 4 Monaten konnte die Operirte geheilt entlassen werden und ihren Geschäften wieder nachgehen.

Textor d. S.[3]) sah 1818 nach Exstirpation der Patella wegen caries scrophulosa den Tod durch profuse Eiterung und Caries eintreten.

Heyfelder d. V.[4]) resecirte 1851 die Patella wegen Caries. Eiterung, Amputation. Geheilt entlassen.

Textor d. S.[5]) resecirte 1853 bei einem 36jährigen Manne die Ränder und Spitzen einer in allen Richtungen fracturirten Patella, erhielt den Kranken und die Beweglichkeit des Kniegelenkes.

Heyfelder d. V.[6]) machte in einem zweiten Falle dieselbe Operation mit gleichem Erfolge wie das erste Mal.

Partielle Resectionen des Kniegelenkes.

A. Resection der Condylen des Oberschenkels.

Nro.	Name des Operateurs.	Geschlecht.	Alter. Jahr.	Jahr.	Krankheit oder Verletzung.	Erfolg: für das Leben.	Erfolg: für den Gebrauch des Gliedes.	Todesursache.	Bemerkungen.
1	Jauson	m.	25	1821	Luxation und Knochenwunde.	†		profuse Eiterung.	
2	C. v. Textor	m.	37	1847	Schussvrltzng.	†		Pyämie.	
3	Fahle ...	m		1851	Schussvrltzng	†		Pyämie.	
4	Textor d. S.	m.	20	1852	Complicirter Splitterbruch	†		Pyämie.	
5	Statham ...	w.	5	1853	Caries scrophulosa	lebt	Heilung mit theilweisem Erfolg.		
6	Cutler	m.	15	1856	Caries secundaria	†		Eiterung	nach 3 Mon
7	Meade	w	17	1857	Gonarthrocace	lebt	gut.		

B. Operation der Ankylose im Kniegelenk.

1	Rhea Barton	m.	10	1835	Ankylose	lebt	vollkommen.		
2	Gibson	m.	17	1841	Ankylose	lebt	vollkommen.		
3	Buck	m.	22	1844	Ankylose	lebt	vollkommen.		
4	Mütter	m.	16	1844	Ankylose	lebt	vollkommen.		
5	Bruns	m	22	1850	Ankylose	lebt	vollkommen.		

1) Ried a. a. O. S. 409.
2) Lancet. April 1845.
3) Joh. Schmidt a. a. O. S. 17.
4) Resect. u. Amp. S. 162.
5) Joh. Schmidt a. a. O. S. 16.
6) A. a. O. S. 161.

Nro.	Name des Operateurs.	Geschlecht.	Alter. Jahr.	Jahr.	Krankheit oder Verletzung.	Operation.	Erfolg: für das Leben.	Erfolg: für den Gebrauch des Gliedes.	Todesursache.
6	Langenbeck				Ankylose		lebt	vollkommen.	
7	Heuser	m.	12	1851	Ankylose		lebt	vollkommen.	
8	Ried	m.	38	1851	Ankylose		lebt	vollkommen.	
9	Ried	m.	57	1855	Ankylose		lebt	vollkommen.	
10	Ried	m.	30	1857	Ankylose		†	am 20. Tag.	Ersehöpfung.
11	Bruns	m.	36	1857	Ankylose		†	am 7. Tag.	Pyämie.

C. Resection der Gelenkenden des Unterschenkels.

1	Champion				Schussverletzung und Caries	Decapitatio tibiae			
2	Textor d. V.	m.	30	1840	Stichverletzung und Eiterung	Decapitatio tibiae	lebt	Amputatio secundaria	
3	Textor d. V.	m.	8	1837	Caries	Decapitatio tibiae et fibulae	†		Pyämie.
4	Textor d. V.	m.	8	1844	Necrosis	Ebenso	lebt	mit vollem Gebrauch des Gliedes.	
5	Erichson			1854	Caries	Ebenso	—		
6	Skultet				Caries	Decapitatio fibulae	lebt	gut.	
7	Béclard				Fungus medullaris	Ebenso	lebt	gut.	

D. Resection der Patella.

1	Gelée				Fractura pat.	part.	lebt	Ankylose	
2	Theden				Schussverletzung.	tot.	†		Gangrän.
3	Perey				Schussverletzung	tot.	lebt	gut.	
4	Laurent				Schussverletzung	tot.	lebt	gut.	
5	Thirion	m.	16	1831	Caries scrophulosa	tot.	lebt	Ankylose. Gebrauchsfähigkeit gut.	
6	Ried	m	12		Caries	tot.	lebt	Amputatio secundaria naeh 2 Jahren.	
7	Condyon	w.	38	1845	Fractura	part.	lebt	gut.	
8	Textor d.S.	m.	33	1848	Caries scrophulosa	tot.	†		Eiterung.
9	Heyfelder d. V.	m.	15	1851	Caries	tot.	lebt	Amputatio.	
10	Textor d.S.	m.	36	1853	Fractura	part.	lebt	Beweglichkeit des Gelenkes.	
11	Heyfelder d. V.	w.	14	1853	Caries	tot.	lebt	Amputation.	

Zählen wir alle Arten von Resectionen des Kniegelenkes zusammen, so erhalten wir folgende Zahlen:

Art der Resectionen.	Zahl der Resecirten.	Zahl der Bekannten.	Zahl der am Leben Erhaltenen.	Erfolge.	Amputation.	Todesfälle.	Summe der Misserfolge.
Totale	182	179	125	109	15	54	70
Reseet. cond. fem.	7	7	2	2	—	5	5
Operat. ankylos.	11	11	9	9	—	2	2
Res. ossium erur.	7	5	4	3	1	1	2
Resect. patell. tot	11	11	9	6	3	2	5
Summe aller Resectionen des Kniegelenks	218	213	149	129	19	64	84

Die Zahlenverhältnisse fallen so ziemlich mit denen der Totalresection zusammen, welche auch bei weitem den grössten Theil der Gesammtsumme ausmachen. Am günstigsten ist der Erfolg der resectio angularis oder Operation der Ankylose, wo die Sterblichkeit $^2/_{11}$, also nicht einmal $^1/_5$, die Misserfolge überhaupt ebensoviel ausmachen; am ungünstigsten bei der resectio cond. fem., wo die Mortalität $^5/_7$ beträgt.

Die Operation der Ankylose, die decapitatio fibulae und die oberflächliche Abtragung der Patella, bei welchen des Kniegelenk nicht eröffnet wird, gehören deshalb eigentlich gar nicht zu den Kniegelenkresectionen. Als partielle Resectionen in articulo genu bleiben demnach noch folgende:

Partielle Resectionen des Kniegelenkes.	Zahl der Resecirten.	Zahl der Bekannten.	Zahl der am Leben Erhaltenen.	Erfolge.	Amputation.	Todesfälle.	Summe der Misserfolge.
Deeap. cond. fem.	7	7	2	2	—	5	5
Deeap. tibiae et deeap. tib. cum fib.	5	3	2	1	1	1	2
Exstirpatio patellae	8	8	6	3	3	2	5
Summe	20	18	10	6	4	8	12

Bei diesen, den eigentlichen partiellen Resectionen verhalten sich die Todesfälle wie 8 : 18 = 1 : 2, die Misserfolge zu der Gesammtzahl wie 12 : 18 oder wie 2 : 3, geben also scheinbar ein weniger günstiges Verhältniss als die amputatio femoris. Genau betrachtet ist es immer noch ein besseres, indem die Mortalität bei beiden Operationen gleich. Die Misserfolge aber unter den partiell im Kniegelenk Resecirten, welche den Ausschlag zu deren Ungunsten zu geben scheinen, sind ebenso gut wie

die Erfolge der amputatio femoris, denn sie sind die nachträglich durch Amputation am Leben Erhaltenen. Die Erfolge aber erhielten den Kranken ein brauchbares Glied, worauf die Amputation von vornherein verzichtet. Die ungünstigsten unter den Kniegelenkresectionen, die partiellen sind demnach caeteris paribus immer noch der Amputation vorzuziehen.

Resectionen der Unterschenkelknochen.

Anatomische Bemerkungen.

Die Musculatur des Unterschenkels ist am stärksten an seiner hinteren Circumferenz, während sie nach vorn geradezu aufhört, so dass die Tibia an ihrer ganzen Vorderfläche, die Fibula an ihrem unteren Viertel nur die Fascie, das subcutane Zellgewebe und die äussere Haut zur Bedeckung hat. Daher werden die operativen Eingriffe an den Unterschenkelknochen niemals direct von hinten, meist direct von vorn, selten von den Seiten her gemacht. Letzteres geschieht mit Unrecht. Erfahrungsgemäss sind die gerade nach vorn liegenden Narben der continuirlichen Reibung durch Kleidungsstücke, so wie zufälligen Insulten in so hohem Grade ausgesetzt, dass sie häufig ulceriren und sogar zu Amputationen führen. Beweis hierfür sind die Resectionsfälle von Dr. Palm und Dr. Krais, wo die sonst gut hergestellten Kranken nach Jahren sich wegen Ulceration der vorn auf der Tibia liegenden Resectionsnarben amputiren liessen. (Schueller, Dissert. Würzburg. 1855.) Daher, wenn man die Wahl hat, die Incision zum Angriff der Diaphysen weder direct auf der crista tibiae, noch auf der vorderen, medialen (innern) Fläche in gerader Linie herabgeführt wird; sondern man schneidet besser am hinteren Rand der vorderen, medialen Fläche gerade oder mit hinterer Convexität halbmondförmig die Haut ein. Um zur Diaphyse der Fibula zu gelangen, kann man an ihrer obersten und untersten oberflächlich liegenden Parthie direct auf den Knochen einschneiden; in der Mitte muss man zwischen den Mm. peroneis und dem extensor dig. communis eindringen, wobei N. peroneus, A. peronea und tibialis postica ins Operationsbereich fallen.

Das Skelett des Unterschenkels bilden zwei Knochen, Tibia und Fibula, von denen jene, der stärkere, die mediale (innere) Seite, diese die laterale (äussere) einnimmt. Die Tibia articulirt allein mit dem Femur und ganz überwiegend mit dem Astragalus, daher sie die eigentliche Stütze der Extremität ist und in ihrer Totalität nicht entfernt werden kann. Die Fibula erscheint im Vergleich mit ihr nur wie ein Nebenpfeiler und kann exstirpirt werden. Sie bildet einen schmalen, dreikantigen Knochen, der nach oben durch einen cylindrischen Hals in das

Köpfchen, nach unten durch allmälige Volumenszunahme in den äusseren Knöchel übergeht.

Die Tibia ist ein starker, scharf dreikantiger und dreiseitiger Knochen, der nach oben und unten eine bedeutende Verdickung zeigt. Die vordere mediale Fläche der Tibia sowie die Crista und die vorderste Parthie der lateralen (äusseren) Fläche liegen gänzlich oberflächlich und sind dadurch der Verletzung, der Erkrankung und den Operationen in hohem Grade zugänglich. Wirklich nimmt auch die Tibia in der Häufigkeitsscala der Nekrose unter allen Knochen des Skeletts die erste Stelle ein, in der der Fracturen ebenfalls die erste, in der der Exostosen die vierte etc. Dem entsprechend sind kaum an einem andern Röhrenknochen so viele Resectionen in der Diaphyse gemacht worden. Auch dass Fracturen der Tibia sich so leicht durch Perforation der Weichtheile compliciren, erklärt sich aus ihrer scharfkantigen Beschaffenheit und ihrer geringen Bedeckung durch Weichtheile.

Die Verbindung beider Knochen geschieht durch das ligamentum interosseum und das obere und untere Tibio-Fibular-Gelenk, das obere gebildet durch 2 oval-dreieckige Flächen, mit einem Knorpelüberzug von 1—2 Mm. Höhe und 3 □Ctm. Ausbreitung. Das Gelenk wird seitlich verstärkt durch die Ligg. capituli fibulae anterius und zuweilen posterius. Es communicirt nur ausnahmsweise mit der Kniegelenkhöhle.[1]) Das untere Tibiofibulargelenk hat an seinen schmalen Gelenkflächen gar keinen Knorpelüberzug, ist stets im Zusammenhang mit dem Tibio-Tarsalgelenk und wird durch starke Haltbänder, die Ligg. malleoli externi ant. et post., verstärkt.

1) Abtragung einer oberflächlichen Schicht.

Caries und necrosis superficialis, Osteophyten, Exostosen und andere gutartige, oberflächlich aufsitzende Geschwülste der Unterschenkelknochen indiciren die Resection einer oberflächlichen Knochenschichte, die Knöchel und die oberen Gelenkenden sind keineswegs ausgeschlossen, indem auch an diesen Stellen ohne Gelenkeröffnung die äusserste Schicht des Knochens wegen genannter Affectionen abgetragen werden kann. Nur wird die Gelenknähe grössere Vorsicht für diese Stellen erheischen als für die Diaphysen. Das Verfahren und die Instrumente, welche bei Resectionen oberflächlicher Schichten aus den Diaphysen der Unterschenkelknochen in Anwendung kommen, sind dieselben wie bei der entsprechenden Operation am Oberschenkel. Sie sind häufig gemacht worden, sind leicht ausführbar, wenig eingreifend und hatten meist vollkommen günsti-

1) Nach Lenoir 4 Mal unter 10 Fällen (Pétrequin a. a. O. S. 689).

gen Erfolg. Den Beweis für einen glücklichen Ausgang derselben Operation in der Nähe eines Gelenkes liefern folgende Fälle:

Liston[1]) setzte wegen caries tuberositatis tibiae bei einem jungen Manne zwei Trepankronen auf, trug die Knochenbrücke mit seiner schneidenden Zange und einem Hohlmeissel ab und verursachte eine Operationshöhle, die nur durch den Gelenkknorpel (!?) von der Kniegelenkhöhle getrennt wurde. Gleichwohl erzielte er vollständige Heilung.

Velpeau[2]) machte an gleicher Stelle drei ganz ähnliche Operationen, mit Scheibensägen, Trepan und Hohlmeissel. Die Operirten wurden, wenn auch sehr langsam, wieder hergestellt, der Dritte, bei welchem eine halbfaustgrosse Höhlung gemacht worden war, musste 3 Jahre später amputirt werden.

Lowdell[3]) entfernte einige kleine Theile aus dem cariösen oberen Abschnitt der Tibia einer 28jährigen schwächlichen Frau. Tod durch Pyämie nach 5 Wochen. Secundäre Ablagerungen beim Leichenbefund. 5 derartige Operationen hatten bei langwieriger Reconvalescenz 3 Heilungen, 1 Spätamputation, 1 Tod zur Folge.

Thieden[4]) und Velpeau[5]) machten jeder zwei Mal ähnliche Resectionen an den unteren Knöcheln, Pétrequin[6]) ein Mal an dem äusseren Knöchel, unter den 5 Operirten erlag einer von Thieden.

Das Verfahren von Velpeau besteht für die Knöchel darin, einen halbmondförmigen Lappen mit hinterer Basis um den Knöchel zu beschreiben, diesen gegen die Ferse hin zurückzuschlagen und wenn es die Ausdehnung der Erkrankung nicht verlangt, die Synovialscheide der Sehnen des Peroneus nicht zu verletzen. Mit einer concaven Scheibensäge trägt er hierauf die erkrankte Parthie Schichte für Schichte ab. Da keine grössere Arterie gefährdet ist, so hat der Operateur nur das Tibiotarsalgelenk und die Scheiden der Peroneussehne zu berücksichtigen. Bei einer difform geheilten Tibiafractur mit Verschwärung der Weichtheile resecirte Adelmann eine Schichte des nach vorn gerichteten Winkels des Knochens und erzielte Heilung.

Die Exstirpation von Exostosen der Tibia vollführten folgende Chirurgen:

Moreau d. V. mit Meissel und Hammer[7]), Bourqueneau[8]) mit einer gewöhnlichen Säge, Cooper[9]) durch zwei einander begegnende Schiefschnitte mit einer geraden Säge, Adelmann[10]) mittelst des Osteotoms, in allen 4 Fällen mit glücklichem Ausgang.

---

1) Edinb. med. and surg. Journ. 1821.
2) Med. opérat. Bd. II. 668.
3) Med. times and gaz. 1857. March. 288.
4) Neue Bemerkungen S. 98, 99.
5) A. a. O. S. 671.
6) A. a. O. S. 715 und Gaz. méd. 1837. Nr. 3.
7) Versuche S. 82.
8) Velpeau a. a. O. III. 208.
9) Chir. Beob. und Vers. II. 533.
10) Bericht d chir. Klinik zu Dorpat S. 17.

Verfahren und Nachbehandlung giebt der allgemeine Theil Seite 32 und 33 an.

2) Resection eines Stückes aus der ganzen Dicke einer Knochenwand der Unterschenkelknochen.

Indicationen zu einer solchen Operation sind Caries, necrosis interna, Markabscess, Geschwülste, welche mit ihrer Basis bis an die Markhöhle reichen oder auf anderem Wege nicht radical entfernt werden könnten.

Die hierher gehörigen Resectionen der Tibia sind unter allen Resectionen am häufigsten gemacht worden. Unter den veranlassenden Erkrankungen steht oben an die Nekrose. (Vergl. Seite 35 die Anmerkung.) Nächstdem am häufigsten gaben Markabscess oder bis in die Markhöhle reichende Caries Anlass zur Operation, namentlich folgenden Chirurgen: 1723 Petit[1]), 1775 Desgranges[2]), 1789 Anglade[3]), Michel[4]), Murelt, Faure, Jüngken, Spessa[5]), Brodie, Macfarlane, Heyfelder, Hamilton, Maisonneuve, Teale[6]) und Anderu. Teale operirte an einem jungen, kräftigen Menschen, dessen untere Tibiahälfte stark aufgetrieben war. Er hatte an heftigen Schmerzen gelitten, die besonders Nachts zunahmen. Mittelst der Trepankrone ward ein Abscess geöffnet, dessen Wände mit dem Hohlmeissel ausgestemmt und Heilung erzielt. Jäger[7]) und B. Heine trugen bei einem 23jährigen Menschen Osteophyten der Tibia, welche als Folge eines Geschwürs und zugleich als Ursache seiner Unheilbarkeit bestanden, ab, eröffneten dabei die Markhöhle und verloren ihren Kranken an Pyämie. J. F. Heyfelder beobachtete folgenden Fall: Kondraty Alexandroff, 25 Jahr alt, gross und von kräftigem Körperbau (Hypospadiäus) kam am 6. Mai 1859 ins Arbeiterspital mit einem umfangreichen, übel aussehenden Geschwür auf der vorderen Parthie des rechten Unterschenkels, verbunden mit caries tibiae, ohne Zeichen einer specifischen Allgemeinerkrankung. Während 4 Wochen wurde der Kranke mit Chamillenfomentationen behandelt, bei nahrhafter Diät und am 3. Juni die vordere Parthie der Tibia in einer Länge von 4 Zoll resecirt. In den ersten 8 Tagen behielt die Operationswunde eine gute Beschaffenheit und secernirte namentlich einen guten Eiter. Dann aber wurde sie von gangraena nosocomialis ergriffen, welche schnell eine grosse Ausbreitung gewann, so dass am 4. Juli die amputatio cruris hart unter dem Kniegelenk durch Zirkelschnitt gemacht werden musste.

Die Besorgniss, dass die Amputationswunde brandig werden könnte, bestimmte die Wundränder nicht durch Suturen, sondern durch einfache Heftpflasterstreifen zu vereinigen. Dennoch heilte die Wunde an ihren Enden per

1) Diese Fälle sind grossentheils Seite 40 erwähnt.
2) Pétrequin a. a. O. S. 700.
3) Ebenda.
4) Ried a. a. O. S. 427.
5) Hamb. Zeitschr. Bd. XVIII. S. 269.
6) Med. times and gaz. 1845. Dec. 12.
7) Ried a. a. O.

primam intentionem, der übrige Theil eiterte mässig und der Eiter hatte eine gute Beschaffenheit. Geheilt entlassen Ende August.

3) Resection aus der ganzen Dicke der Unterschenkelknochen.

Die Indicationen, Contraindicationen, Verfahren und Instrumente sind dieselben wie für die Resection des Oberschenkels. Nur ist die Operation am Unterschenkel weniger eingreifend und dem Resultat nach günstiger, weil sie einmal peripherischer und weil ferner in der grossen Mehrzahl der Fälle nur einer unter beiden Knochen davon betroffen wird. Damit der Erfolg der Operation nicht durch Nebenumstände compromittirt werde, soll die Incision der Weichtheile, wo man die Wahl hat, nicht auf die vordere Kante, sondern möglichst zur Seite fallen. Resultirt aber aus einer langwierigen Eiterung vor oder nach der Resection eine ungünstig gelegene oder stark prominirende Narbe, so müssen die Kleidungsstücke dem entsprechend und gehörig weit gemacht, die Narbe selbst durch Medicamente (Glycerin, fette Salben) geschmeidig erhalten und mittels eines leichten Verbandes geschützt werden.

Je nach der Veranlassung ist in ähnlicher Weise wie beim Oberschenkel das operative Verfahren und der Erfolg verschieden.

Complicirte Knochenbrüche.

M. Jäger[1]) und Velpeau[2]) theilen eine Reihe von älteren Fällen in extenso mit.

An der Tibia vollführten Textor Vater und Sohn[3]) die Operation 13 Mal, 8 Mal mit Glück, 1 Mal mit späterer Amputation und Erhaltung des Lebens, 4 Mal mit lethalem Ausgang, M. Jäger[4]) 2 Mal, Langenbeck[5]) 2 Mal; Adelmann[6]), Ross[7]), Blasius[8]), Beck[9]), Klose[10]) alle mit tödtlichem Ausgang, Heyfelder 3 Mal, mit 2 Mal lethalem Ende, Krais[11]) 1 Mal mit anfänglichem Erfolg und Amputation nach mehreren Jahren; Adelmann[12]) 1 Mal mit unvollkommenem Erfolg.

---

1) Rusts Handwörterbuch a. a. O.

2) Med. opérat. Bd. II, S. 573.

3) Scheller, Dissertatio. Würzburg 1855. S. 23.

4) Ried a. a. O. S. 419.

5) Ross, Militärärztliches in dem I. Schleswig-Holsteinschen Feldzuge. Sommer 1848. Altona 1850.

6) Stebut, De resect. Dissert. Dorp. 1848.

7) A. a. O.

8) Beitr. zur pract. Chir.

9) Scheller a. a. O.

10) Paul, Die conservat. Chir. Breslau 1859. S. 175.

11) Ebend.

12) Prag. Viertelj. a. a. O. S. 51.

Mit vollkommener Herstellung dagegen operirten Metz[1]), Lorinser[2]), Neufville[3]) (2 Mal), Schindler[4]) (3 Mal), Senna[5]), B. Cooper[6]), Edwards[7]), Racord[8]), Paul[9]), Kneip[10]), Robert[11]), Adelmann[12]) 2 Mal. Im Schleswig-Holsteinschen Feldzuge wurden ausser jenen 3 lethal verlaufenen von Langenbeck und Ross noch 4 hierhergehörige Resectionen der Tibia gemacht, 3 Mal mit Erfolg, 1 Mal mit tödtlichem Ausgang.

Die bisher inedirten Krankengeschichten von J. F. Heyfelder sind folgende:

Eliseus Lebedoff, 46 Jahr alt, von kräftiger Constitution ward am 8./20. Mai von einem schweren Wagen überfahren und erlitt dabei eine mit starker Verwundung und Quetschung der Weichtheile complicirte Fractur des rechten Unterschenkels. Die Tibia war in der Mitte unter Splitterung gebrochen, die beiden Bruchenden durch die Weichtheile gedrungen, das obere Bruchende über das untere 2″ weit hervorragend. Nach einem vergeblichen Repositionsversuche spaltete H. der Länge nach die Weichtheile über der Bruchstelle, trug beide Knochenenden der abgebrochenen Tibia mittelst der Kettensäge ab und gab nach Verschluss der äusseren Wunde dem Gliede eine entsprechende Lage auf einem Sprenkissen. Nach 48 Stunden trat brandiges Absterben der Wundränder und Schmerzen in der Lebergegend, bald darauf choleraartiges Erbrechen und Diarrhöe ein, unter welchen Erscheinungen nach 3 Tagen der Tod erfolgte.

Gerassin Saweljeff, ein 27jähriger Erdarbeiter von kräftiger Gestalt, wurde von einer Erdschicht überschüttet und dabei von einem Stein getroffen, wobei er einen Bruch der 7. und 8. Rippe und einen Bruch des rechten Unterschenkels im oberen Drittel erlitt. Es erfolgte Emphysem der Brustwandungen und brandiges Absterben der Weichtheile an der Bruchstelle des Unterschenkels, welchen man nach erfolgter Abstossung des Brandigen in einen gefensterten Kleisterverband legte. Als mehrere Monate nachher H. den Kranken sah, waren die Weichtheile entzündet, viel Eiter infiltrirt, die Bruchenden gesplittert, theilweise nekrotisch. Er trug daher denselben mittelst der Kettensäge ab. Nach 4 Wochen traten Schüttelfröste und andere pyämische Erscheinungen ein, es erfolgte Parotitis mit Abscessbildung und 5 Wochen nach der Operation der Tod. Die Section bestätigte die Pyämie.

An der Fibula operirte Skultet[13]) 1642 wegen complicirter Fractur

1) Deut. Klinik 1851. 20. Sept.

2) Oestr. med. Jahrb. 1848. Dec. S. 293.

3) Med. Seehswochenschrift von Roser, Wunderlich und Griesinger. 1849. 1. Hft. S. 122—124.

4) Schmidt's Jahrbücher. 1848. Juli S. 139.

5) Oestr. med. Jahrb. 1845. S. 118.

6) Gaz. méd. d. Paris. 12. August 1837. S. 503.

7) The Lancet. 14. Oct. 1847. S. 87.

8) Gaz. méd. d. Paris. 1842. S. 639.

9) Conservative Chirurgie. S. 137.

10) A. a. O.

11) Kirchner, Dissert. Leipzig 1846.

12) A. a. O. S. 48 und 53.

13) Arsenal de chir. fr. franc. 1672. S. 101.

mit Glück, ebenso Selwyn[1]), dessen 60jähriger Kranker, trotz intercurrirenden delirium tremens und heftiger Eiterung, schon nach 3 Monaten wieder seinen Dienst als Kutscher antrat. Im Schleswig-Holsteinischen Feldzuge nahm Kuhn[2]) wegen Schussverletzung ein 3″ langes Stück weg, worauf in 8 Wochen Genesung erfolgte. Langenbeck[3]) resecirte unter gleichen Verhältnissen 6″ von dem Wadenbeine. Secundäre Blutungen, Spätamputation. Tod. Ein dritter Fall[4]) endigte mit Herstellung.

Eine von Velpeau[5]) erzählte Operation Dupuytrens, die von einigen Autoren hierzu gerechnet wird, gehört genau genommen nicht hierher.

Die Resection beider Unterschenkelknochen machten mit Erfolg 1580 Rossius[6]), nach ihm Bilguer[7]), Percy[8]), Neufville[9]), Kneip[10]) und zwei Operateure[11]) im Schleswig-Holsteinischen Feldzug; ohne Erfolg Textor d. V. zwei Mal, Langenbeck ein Mal. Ein Weiterer von den im Schleswig-Holsteinschen Feldzug Resecirten starb ebenfalls.

Die hierher gehörigen Resectionen sind übrigens seit den ältesten Zeiten ausgeführt worden und es mögen die oben aufgezählten Fälle nur ein geringer Bruchtheil der Gesammtzahl sein. Die aus ihnen hervorgehenden Zahlenverhältnisse sind folgende. Unter den an der Tibia allein Resecirten verhalten sich die Gestorbenen zu der Summe der Operirten, wie 14 : 49 oder wie 1 : 3, die am Leben Erhaltenen wie 35 : 49, die vollkommen Hergestellten wie 32 : 49, oder wie 2 : 3. Bei der Resection der Fibula allein ist das Verhältniss der Gestorbenen zu der Gesammtzahl wie 1 : 5, der am Leben Erhaltenen wie 4 : 5, der Hergestellten wie 4 : 5. Für die an beiden Knochen Resecirten fanden wir das Verhältniss der lethalen Ausgänge zu der Summe der Operirten wie 3 : 11 oder 1 : 4, das der Lebenden wie 8 : 11 oder 3 : 4, das der völligen Erfolge wie 7 : 11.

Nach der Zusammenstellung aller wegen Fractur gemachten Resectionen aus der ganzen Dicke der Unterschenkelknochen bilden die lethalen Ausgänge $^1/_4$, die am Leben Erhaltenen $^3/_4$, die völlig Hergestellten $^2/_3$ der Gesammtzahl.

---

1) The Lancet. 1837. S. 233.
2) Ross a. a. O.
3) Ebend.
4) Esmarch a. a. O. S. 28.
5) Champion a. a. O.
6) Consultat. et observ. salut. p. 93. 1608.
7) A. a. O.
8) Observ. communiquée par Percy et Champion.
9) A. a. O.
10) Behnsen, Dissert. Greifswald 1842.
11) Esmarch a. a. O. S. 19.

Pseudarthrosen.

Pseudarthrosen der Fibula werden nur ausnahmsweise Gegenstand der Operation, so lange die Hauptstütze des Unterschenkels, die Tibia, unverändert ist. Die meisten der operirten Fälle kommen auch ausschliesslich der Tibia zu. Die Regeln für die Operation sind im allgemeinen Theil aufgestellt. Gemacht und zwar fast durchgängig mit Success wurde sie von White[1]), Viguerie[2]), Kirkbride[3]), Wickham[4]), Dupuytren[5]), Düsterburg[6]) (2 Mal), Textor[7]), Langenbeck[8]), Jackson[9]) etc. Heyfelder[10]) operirte nach Jordan-Nélaton und war genöthigt zu amputiren, um den Kranken am Leben zu erhalten. 3 Fälle von Pitha[11]) sind mir dem Erfolg nach nicht näher bekannt.

Auf 11 Operationsfälle kommt demnach kein lethaler Ausgang und eine Amputation. Die am Leben Erhaltenen verhalten sich zu der Summe der Operirten wie 11 : 11 oder wie 1 : 1, die der völlig Hergestellten wie 10 : 11, so dass die Misserfolge $^1/_{11}$ der Gesammtzahl darstellen.

Deform geheilte Fracturen.

Die mit Winkelstellung geheilten Fracturen des Unterschenkels werden nach denselben Methoden, wie die gleiche Deformität des Oberschenkels operirt und zwar gewöhnlich nur die Tibia, während meist die Fibula unverändert gelassen oder gebrochen wird.

Mit einfacher Durchsägung der Bruchstelle operirte Key[12]) an der Tibia, Mayer[13]) an der Fibula; mit gleichzeitiger Resection der Fragmente Lemercier[14]) an demselben Knochen, Josse[15]) und Mütter[16]) an beiden Unterschenkelknochen. Der Fall von Mayer ist dadurch eigenthümlich, dass eine dreimonatliche luxatio tibiae im Fussgelenk mit gleichzeitiger Winkelstellung der

1) Cases in surgery. London 1770.
2) Larrey, Mém. F. III. S. 132.
3) Amerie. journal. 1855. Nov.
4) Lond. med. and phys. journ. T. 57. S. 530.
5) Berard, des causes etc. Paris.
6) Caspers Wochenschr. 1835. S. 563.
7) Wiedererz. d. Knochen.
8) Kleinhaar, Diss. d. osteot. subcut. Berlin 1855.
9) Med. times and gaz. 1857. March.
10) Deut. Kl. 1856. S. 397.
11) Laugier, du cal difforme. S. 66.
12) Prag. Vierteljahrschr. 1857. Bd. IV. S. 154.
13) Deutche Klinik 1856.
14) Laugier a. a. O. S. 69.
15) Gaz. méd. 1846. S. 689.
16) Hamb. Zeitschr. Bd. XXII. S. 544.

gebrochen gewesenen Fibula durch die schiefe Osteotomie des letzteren Knochens geheilt wurde, nachdem Sehnenschnitt, Aethernarkose und der Flaschenzug gänzlich unwirksam gewesen.

Die osteotomia cuneiformis machten Mayer[1]), Warren[2]), Portal[3]), Kutschenberger[4]), Wattmann[5]), Ross[6]), Kearny[7]), Reiche[8]), Bettinger[9]), Klose[10]), Fergusson[11]) u. A. Alle diese Operationen waren von Erfolg begleitet, mit Ausnahme von Fergussons Fall, der durch eine Amputation seinen Kranken rettete, und von Klose's Fall, der den seinigen durch osteitis pyaemica verlor.

Die vollkommenen Erfolge verhalten sich hier wie 14 : 16 oder wie 7 : 8, die am Leben Erhaltenen wie 15 : 16, die Gestorbenen wie 1 : 16 zu der Gesammtzahl der Operirten.

Verkrümmung des Knochens.

Wegen rhachitischer Verkrümmung wurde die osteotomia subcutanea tibiae von Langenbeck[12]) zwei Mal, die osteotomia cuneiformis, semicircularis und die subcutanea transversa von Mayer[13]) sieben Mal, ähnliche Operationen an beiden Unterschenkelknochen zugleich von Letzterem zwei Mal, in allen 11 Fällen mit Erfolg, meistens sogar mit primärer Vereinigung angestellt.

Die Resection der aus dem Amputationsstumpf hervorragenden Tibia haben J. F. Heyfelder, Textor, Esmarch und Andere ausgeführt.

Organische Erkrankung der Knochen.

Ueber die Art und den Grad der organischen Erkrankung, wenn sie zur vorliegenden Operation Anlass geben soll, wie über die einzuschlagende Methode und Nachbehandlung, giebt der allgemeine Theil hinlänglich Aufschluss.

An der Tibia ist die Operation häufig, besonders wegen Caries und Nekrose ausgeführt, nicht selten über den grösseren Theil, ja über die Gesammtheit der Diaphyse ausgedehnt worden.

---

1) Deut. Kl. a. a. O.
2) Laugier a. a. O.
3) Gaz. méd. 1841. Sept. 18.
4) Hamb. Zeitschr. Bd. XXI. S. 243.
5) Med. Jahrb. 1845. Mai.
6) Ross a. a. O. S. 27.
7) Paul a. a. O. S. 168.
8) Ebend.
9) Ebend.
10) Ebend.
11) Lancet. 1858. Bd. II. S. 279.
12) Kleinhaar a. a. O.
13) Deut. Kl. 1856. S. 170—180.

1787 resecirten Smith und Noble[1]) 3″ aus der Diaphyse der Tibia: Tod durch eine anderweitige Krankheit nach 6 Wochen.

1793 erhielt Moreau d. V.[2]) als Resultat einer ganz ähnlichen Operation eine Pseudarthrose. Doch konnte der Kranke mit Hülfe eines Stockes sich der Extremität zum Gehen bedienen. Percy und Laurent[3]) entfernten 8—9″. Siebold[4]), Hey[5]), Velpeau[6]), Wilms[7]), Adelmann[8]) machten ähnliche Operationen. Hierher gehört auch die Seite 41 beschriebene, von J. F. Heyfelder durchgeführte Resection des oberen Dritttheils der diaphysis tibiae wegen Abtrennung der Epiphyse.

Eine zweite hierhergehörige Operation beschreibt J. F. Heyfelder folgendermaassen:

Michael Andreef, 32 Jahr alt, Schiffer aus Archangel, wurde am 1./13. Juni 1858 wegen eines 6 Zoll langen und $2^1/_2$ Zoll breiten, missfarbigen Geschwürs mit callösen Rändern, mit denudirter Tibia an der vorderen Fläche des rechten Unterschenkels aufgenommen, welcher Zustand nach Aussage des Patienten seit seiner frühesten Kindheit bestanden. Die Zunahme des Geschwürs, das überdies schmerzhaft ward, bestimmte den Kranken, im Hospital zu Helsingfors Hülfe zu suchen. Ich fand caries tibiae, so weit der Knochen bloss lag, umgeben von einem ödematösen Geschwür der Weichtheile mit callösen Rändern. Am 21. Juni / 3. Juli resecirte ich ein 6″ langes Stück der Tibia mittelst der Kettensäge und trug zugleich die Weichtheile ab, so weit sie krank waren, wobei wenig Blut floss. Die Wunde wurde mit einem Ceratlappen bedeckt, das Glied entsprechend auf einem Spreukissen gelagert, innerlich dem Operirten Morphium gereicht, worauf er die folgende Nacht einen erquickenden Schlaf hatte. Am nächsten Tage dagegen stellte sich Erbrechen und gegen Abend Irrereden ein. Dies währte bis 23. Juni / 5. Juli, an welchem Tage die Wunde etwas eiterte. Am 2./14. Juli choleraähnliche Diarrhöe, die unter dem Gebrauche der Brechnuss und des Mohnsaftes aufhörte; am 5./17. Juli Erysipelas an der oberen Parthie des operirten Gliedes, am 16./28. Juli dünne und missfarbige Beschaffenheit des Eiters, bei oedema pedis, am 26. Juli / 7. Aug. gangränöse Beschaffenheit der Wunde, die unter der örtlichen Anwendung von pulvis chinae rubrae sich verlor. In der Nacht vom 27., 28. u. 29. hatte der Kranke Brechanfälle mit nachfolgender Hitze, daher Chinin mit Kampher gereicht wurde; in der Nacht von dem 4. auf den 5. August ein starker Schüttelfrost, worauf 4 Mal täglich ein Gran Extr. aconiti gereicht ward. Am 14./26. August Fluctuation zwischen der Wunde und dem Fussgelenk. Nach Entleerung des Eiters mittelst eines Einstiches fand ich hier die Tibia nekrotisch, so dass ich am 27. August nach Erweiterung der Einstichswunde einen mehrere Zoll langen Sequester entfernen konnte. Von dieser Zeit an gewann die Wunde ein besseres Aussehen und fing zu heilen an. Ende September konnte

1) Jäger, Consp. resect. p. 20.
2) Thèse. Paris 1803.
3) Dict. des sciences méd. T. XLVII.
4) Chiron. Bd. I. S. 456.
5) Velpeau, Méd. op. Bd. II. S. 601.
6) Ebenda.
7) Deutsche Klinik 1857. S. 370.
8) A. a. O. S. 45.

Patient das Glied ohne Unterstützung aufheben, von der Mitte Octobers an mit Hülfe von Krücken gehen, gegenwärtig 6./18. December ist die äussere Wunde zwar nicht vollständig geschlossen, aber sehr klein, die Eiterung fast Null und der Kranke, im Stande ohne Krücken zu gehen, verlangt seine Entlassung."

Der Fall bietet insofern ein besonderes Interesse als die Frostanfälle mit der gleichzeitigen übeln Beschaffenheit der Wunde auf eine beginnende Pyämie hinweisen, welche möglicher Weise durch den Gebrauch des Aconit beseitigt worden ist.

Esmarch[1]) resecirte beinahe die ganze Diaphyse wegen Nekrose. Die untere Parthie hatte sich von der Epiphyse spontan gelöst, die obere ward mittelst der Kettensäge 6 Ctm. unter der oberen Gelenkfläche abgesägt. Beträchtliche Blutung, nachher starke Eiterung. Nach 4 Wochen pyämische Erscheinungen, daher der Kranke ausquartirt wird. Geheilt nach 5 Wochen mit vollständiger Regeneration des Knochens und 1 ½ Ctm. Verkürzung, obgleich das entfernte Stück 17 Ctm. hatte.

Pétrequin[2]) (1842), Rklitzky[3]) und Wilms[4]) machten die Exstirpation der ganzen Diaphyse der Tibia mit Erfolg. Rklitzky und Wilms operirten beide wegen Nekrose und erzielten beide vollständigen Knochenersatz. Die Operirten waren Männer von 38 und 18 Jahren. In beiden Fällen ward durch eine Längsincision die vordere Fläche des Knochens blossgelegt, das nur an wenig Stellen locker adhärirende Periost gelöst. Rklitzky trennte den Knochen oben und unten mittelst des Osteotoms und entfernte ihn in seiner Totalität. Wilms durchsägte ihn in der Mitte mit Hülfe der Kettensäge, fasste jedes einzelne Stück mit der Resectionszange und trennte es unter Anwendung einiger Kraft von der Epiphyse. Im ersten Falle trat nach dreimonatlicher Eiterung der vollständige Knochenersatz mit ungehinderter Gebrauchsfähigkeit ein; im zweiten Falle war der Knochenersatz nach 12 Wochen, die Heilung der Wunde nach 4 Monaten erfolgt.

Ein ähnlicher Fall wurde von J. F. Heyfelder und mir vor Kurzem operirt.

Wassili Sergeieff, 37 Jahr alt, Arbeiter, stellte sich am 25. Mai / 6. Juni 1859 zur Aufnahme im Arbeiterspital zu St. Petersburg ein. Er hatte seiner Angabe nach 2 Wochen vorher einen Hufschlag auf das rechte Schienbein erhalten, in Folge dessen eine offene Wunde zurückblieb, der Fuss anschwoll, gegen Berührung und beim Auftreten schmerzhaft ward. Bei seiner Aufnahme war der Kranke scorbutisch und hatte an der bezeichneten Stelle eine offene, schlecht aussehende, ungleiche Wunde, durch welche der denudirte Knochen gefühlt werden konnte. Die Ruhe im Bett, häufige örtliche und allgemeine Bäder, Säuren im Getränk änderten an dem Zustande des Kranken nichts. Da die denudirte Knochenparthie an Grösse zunahm und einzelne Fragmente der Knochensubstanz sich abstiessen, so wurde am 9./21. Juli zur Operation geschritten. Ein Längsschnitt, nach oben und unten von der Wunde fortgesetzt, gestattete den Knochen von den etwas unterminirten

1) Briefliche Mittheilung.
2) Anatomie topographique S. 700.
3) Gaz. méd. 1840. p. 214.
4) A. a. O.

Weichtheilen zu entblössen, die Kettensäge einzuführen und den Knochen über der denudirten Stelle zu durchsägen. Die gesammte Knochensubstanz erschien erweicht, blutreich, die spongiöse Substanz vermehrt, die compacte vermindert, das Periost lose adhärirend, die Oberfläche des Knochens unter der Beinhaut weniger glatt als im Normalzustand. Da sich dieser Zustand aufwärts bis zur Epiphyse fortsetze, so führte ich die Kettensäge zum zweiten Male herum und trug den Knochen dicht an der Epiphyse ab. In gleicher Weise durchsägte ich den Knochen an der unteren Grenze des Gelenkendes, wo sich die Sägefläche gesund zeigte. Die infiltrirten Ränder des Geschwürs schnitt ich aus, vereinigte die Hautwunde durch Knopfnähte, bedeckte die offengebliebene Wundhöhle mit einem Ceratlappen, füllte sie mit Charpie aus und legte eine vielkopfige Binde unterstützt durch eine Pappschiene an.

Primäre Vereinigung des oberen und unteren Wundwinkels; bei innerlichem Gebrauch von China mit Säuren, später Chinin, häufiger Bespülung der Wunde mit lauwarmem Wasser, Bestreuen derselben mittelst Chinapulver besserte sich das Allgemeinbefinden langsam und füllte sich der Substanzverlust von unten und den Seiten allmälig. Um den 14./26. August verlor die Wunde ihr gutes Aussehen und drohte gangränös zu werden, daher das von Velpeau u. A.[1]) empfohlene Cool-tar und Gips aufgelegt wurde. Der Kranke gab an, in Folge dessen Schmerzen zu empfinden, das Aussehen der Wunde besserte sich aber. Eine eigentliche Consolidation war Ende August noch nicht eingetreten, nach vorausgegangenem allgemeinen Wohlbefinden des Operirten stellte sich gegen die Mitte des Monat September schlechte Eiterung und Verfall der Kräfte ein. Die exarticulatio in articulo genu vermochte ihn nicht zu retten. Tod im Anfang October.

Von dem Wadenbein nahmen Guersant[2]), Robert[3]), Hey[4]), Adelmann[5]), Béclard[6]) mehr oder weniger grosse Stücke der Diaphyse, Seutin[7]) und Wilms[8]) die ganze Diaphyse hinweg und, zwar Alle mit Erfolg. Im letzten Falle trat Knochenersatz nur in der oberen Hälfte ein, indess die untere Parthie sich mit Narbengewebe ausfüllte, was den Gebrauch der Extremität jedoch nicht beeinträchtigte.

Demnach ist wegen organischer Erkrankung im Ganzen 22 Mal eine Resection aus der ganzen Dicke eines Unterschenkelknochens gemacht worden, 15 Mal aus der Tibia, 7 Mal aus der Fibula. Für die Tibia ist das Verhältniss der Gestorbenen zur Summe der Operirten wie 2 : 15, der völlig Hergestellten wie 12 : 15 oder wie 4 : 5, indem ein Fall mit Pseudarthrose endigte. Für die Resectionen der Fibula kommen auf 7 Fälle kein Todesfall und 7 volle Erfolge. Für die Gesammtheit der am Unter-

1) Gaz. des hôp. 1859. Nro. 90.
2) Velpeau, Méd. opérat. 2 édit. T. II. p. 601.
3) Kirchner, De oss. resect. Marburg 1846.
4) Velpeau a. a. O.
5) Pr. Vierteljahrschr. 1858. III. S. 51.
6) Société des sciences méd. et nat. de Bruxelles. Dec. 1829.
7) Velpeau a. a. O.
8) Deutsche Kl 1857. S. 370.

schenkel wegen organischer Erkrankung gemachten, hierher gehörigen Resectionen ist das Verhältniss 2 Todesfälle und 19 vollkommene Herstellungen auf 22 Resecirte.

Ursaehe der Resectionen.	Zahl der Operationen.	Zahl der am Leben Erhaltenen.	Zahl der vollkommenen Erfolge.	Zahl der theilweisen Erfolge.	Zahl der Todesfälle.
Fracturen	65	47	43	4	18
Pseudarthrosen	11	11	10	1	0
Fehlerhaft geheilte Fraeturen	16	15	14	1	1
Verkrümmungen	11	11	11	0	0
Organische Erkrankungen	22	20	19	1	2
Summe	125	104	97	7	21

Für die Summe aller mit Aufhebung der Continuität der Unterschenkelknochen Resecirten erhalten wir demnach folgende Verhältnisse. Die vollkommenen Heilungen bilden $^{97}/_{125}$ oder $^{3}/_{4}$, die am Leben Erhaltenen $^{104}/_{125}$ oder $^{5}/_{6}$, die Nichterfolge (Todesfälle, Amputationen und theilweise Erfolge zusammen gezählt) $^{28}/_{125} = {}^{2}/_{9}$ oder fast $^{1}/_{4}$, die Todesfälle $^{21}/_{125} = {}^{1}/_{6}$ der Gesammtzahl.

Die Resultate der Resection in der Continuität der Unterschenkelknochen sind also immer noch sehr günstig im Verhältniss zu den Amputationen des Unterschenkels, von denen $^{1}/_{3}$ lethal endigt.[1]) Unter den verschiedenen Kategorien der Resectionen ist nach obiger Tabelle das Verhältniss am günstigsten bei den wegen rhachitischer Verkrümmungen Resecirten, wo auf 11 Fälle 11 vollkommene Herstellungen, also kein Todesfall, kein Misserfolg kommt; zunächst folgen die wegen schlecht geheilter Fracturen Operirten, wo auf 16 Fälle 1 Misserfolg und 1 lethaler Ausgang trifft und die wegen Pseudarthrose Operirten, wo auf 11 ein Misserfolg trifft. Daran schliessen sich die wegen organischer Erkrankung Resecirten mit $^{2}/_{22}$ oder $^{1}/_{11}$ Todten, $^{3}/_{22}$ oder $^{1}/_{7}$ Missglückten, und endlich die Resectionen nach Fracturen mit $^{1}/_{4}$ Todten und $^{1}/_{3}$ Misserfolgen. Die wegen Fracturen gemachten Resectionen sind also von bei weitem ungünstigerem Erfolg als alle übrigen, da jene $^{1}/_{4}$ Todte, $^{1}/_{3}$ Misserfolge, diese $^{1}/_{30}$ Todte und $^{1}/_{10}$ Misserfolge zählen. Die wegen Verletzungen Resecirten geben aber immer noch bessere Resultate, als die aus gleichem Grunde gemachten Unterschenkelamputationen, von welchen fast die Hälfte stirbt.[2])

1) und 2) Vergleiche hierzu die von J. F. Heyfelder (Reseet. u. Amp. S. 190) nach Malgaigne's, Buel's, Norris', Jäger's, Textor's und nach eigenen Erfahrungen zusammengestellte Statistik über die amputatio eruris.

	Zahl der Operirten.	Zahl der am Leben Erhaltenen.	Zahl der vollkommenen Erfolge.	Zahl der theilweisen Erfolge.	Zahl der Todesfälle.
Tibia	93	75	71	4	18
Fibula	14	14	13	1	0
beide Unterschenkelknochen	18	15	13	2	3
Summe	125	104	97	7	21

Für die Tibia würde sich demnach die Lethalität wie $^{18}/_{93}$ oder ungefähr wie $^1/_5$, die Misserfolge wie $^1/_4$ der Gesammtzahl herausstellen. Von den an der Fibula allein gemachten Resectionen ist die Mortalität $= 0$, die Misserfolge $= ^1/_{14}$, von den an beiden Knochen gemachten beträgt die erstere $^3/_{18} = ^1/_6$, die zweite $^1/_4$ der ganzen Summe. Wenn es auch im Allgemeinen richtig ist, dass die gleiche Operation, an der Fibula gemacht, günstigeren Erfolg haben wird, als an der Tibia, so rührt der grosse Unterschied der Zahlen doch besonders daher, dass unter den wegen Fractur durchgeführten Resectionen, also unter den gefährlichsten, eine ganz überwiegend grosse Zahl an der Tibia gemacht wurden, nämlich 47, während nur 4 an der Fibula. Dadurch sind die Proportionen der an beiden Knochen gemachten Operationen von vornherein zu Ungunsten der Tibia fixirt und können natürlich durch die kleineren Zahlen der wegen anderer Indicationen Resecirten nicht mehr ausgeglichen werden. Sonst dürften namentlich die an beiden Unterschenkelknochen zugleich vorgenommenen Resectionen kein günstigeres Verhältniss geben, als die eines einzigen, wie die vorliegende Statistik in der That zu beweisen scheint.

4) Die Exstirpation der Unterschenkelknochen.

Bisher ist die Exstirpation beider Unterschenkelknochen oder des Schienbeins allein weder gemacht worden, noch erscheint dieselbe dem anatomischen Verhalten der betreffenden Theile nach möglich. Das Wadenbein dagegen kann in seiner Totalität entfernt werden, zu welchem Behufe ein Längsschnitt von dem Köpfchen und oberen Abschnitt des Knochens zwischen dem M. peroneus und M. extensor digitorum communis herab und auf dem unteren, mehr oberflächlich liegenden Theile der Perone je nach Bedarf bis über den äusseren Knöchel geführt wird. Indem man den Knochen von den Weichtheilen entblösst, ist die A. peronea, die A. tibialis postica und der N. peroneus zu beachten. Der Knochen wird entweder in der Mitte nach Wilms Vorgang durchsägt, dann beide Hälften exarticulirt, oder man exstirpirt den Knochen in seiner Totalität.

Jedenfalls müssen die ligamenta capituli fibulae anterius und posterius und malleoli externi anterius et posterius durchschnitten werden. Dann trennt man den Knochen seiner ganzen Länge nach vom ligamentum interosseum, falls das letztere nicht im Zusammenhange mit dem grössern Theile des Periosts zurückgelassen werden kann. Zu berücksichtigen ist, dass das Tibiotarsalgelenk immer, im Falle einer vorhandenen Communication auch das Kniegelenk eröffnet wird und man Entzündung und möglicher Weise Steifigkeit in diesen Gelenken zu befürchten hat. Der N. peroneus kann fast nicht unverletzt erhalten werden, was eine wenigstens zeitweilige Lähmung der Strecker zur Folge hat. Die Operation ist demnach durchaus nicht ungefährlich, wenn auch leicht ausführbar. Da die Diaphyse fast an jeder Stelle und in jeder Ausdehnung mit Erfolg weggenommen werden kann, so wird nur in den wenigsten Fällen eine Exstirpation des Knochens indicirt sein.

Percy[1]) ist der Einzige, der die Operation an Lebenden durchgeführt hat. Er operirte wegen Caries und consecutiver ausgedehnter Ulceration der Weichtheile mit günstigem Erfolg. Der eine Fall beweist wenigstens die Möglichkeit des Erfolges.[2])

Die Resection des Fussgelenks.

Anatomische Bemerkungen.

Das Tibiotarsalgelenk wird einerseits von dem Talus gebildet, andererseits von den durch ein vorderes, ein hinteres Band und das ligamentum interosseum gleichsam zu einem Knochen verbundenen unteren Enden der Tibia und Fibula. Die Unterschenkelknochen nehmen in einem annähernd viereckigen Ausschnitt den Talus auf, der durch ein vorderes, ein hinteres und zwei seitliche Ligamente mit ihnen verbunden ist. Die beiden Knöchel umgreifen den Talus von beiden Seiten der Gestalt, dass eine Extension und Flexion in ausgiebigem Maasse möglich ist, die seitlichen Bewegungen aber auf ein Minimum beschränkt sind. Die bei operativen Eingriffen zu berücksichtigenden Weichtheile: Sehnen, Nerven, Gefässe verlaufen an der vorderen und hinteren Seite des Gelenks. Die äussere Haut ist leicht verschiebbar, das Unterhautzellgewebe arm an Fett, so dass die Gelenktheile leicht durchgefühlt werden. Das Fussgelenk ist häufig der Sitz von Fracturen und Luxationen, welche letztere öfters mit einer Knöchelfractur verbunden sind, sowie von organischen Erkrankungen, die ihrerseits wieder in der Mehrzahl der Fälle traumatischen Ursprungs sind.

---

1) Dict. d. sc. méd. T. XLVII. S. 556.

2) Den Seutin'schen Fall rechnet Lienhard (Operationslehre 374), wie mir scheint, fälschlich hierher, indem es ausdrücklich heisst, dass zur Trennung des Schaftes von dem oberen Ende eine Trepankrone, und von dem unteren eine bauchige Säge angewandt wurde, so dass er in die Kategorie der resectio diaphyseos fibulae totalis gehört.

I. Totale Resection des Fussgelenks.

Die Totalresection des Tibiotarsalgelenks besteht in der Abtragung der Gelenkenden der Unterschenkelknochen und einer Schicht vom Astragalus oder des ganzen Astragalus. Die Excision des Astragalus und gleichzeitige Decapitation Eines Unterschenkelknochens bildet zwar den Uebergang zu den partiellen Resectionen, mag aber der besseren Uebersichtlichkeit wegen hier mit subsummirt werden, da sie sich der Ausführung, der Ausdehnung und dem Erfolge nach am nächsten an die totale anschliesst.

Geschichtliche Notizen.

Die Abtragung complicirt luxirter oder gebrochener Gelenktheile des Tibiotarsalgelenks ist zu allen Zeiten gemacht worden, die totale Resection des Fussgelenkes aber ist am häufigsten wegen Caries in Anwendung gekommen. Wegen Verletzungen haben Folgende sie ausgeführt:

Rumsey[1]) 1792 wegen complicirter Luxation der Unterschenkelknochen und Fractur des Astragalus. Der Operirte gewann einen fast gleich hohen Grad von Beweglichkeit im operirten, wie im andern Fussgelenk.

Read[2]) machte 1819 nach einer Schussverletzung die Totalresection des Fussgelenks, welche Herstellung des Kranken und Ankylose in der normalen Stellung des Fusses mit Gebrauchsfähigkeit zur Folge hatte.

Weber[3]) wiederholte 1821 wegen complicirter Luxation und Fractur die Operation, Rothmund 1828 aus gleicher Ursache, Heuser[4]) 1854 —, alle mit günstigem Resultat.

Sédillot[5]) vollführte 1858 dieselbe Resection wegen complicirter Luxation und Fractur an einem Soldaten, in der Art, dass der ganze Astragalus, der luxirt gewesen, exstirpirt wurde. Trotz intercurrirenden Symptomen von Tetanus ward der Kranke hergestellt und bedient sich seines um 4 Ctm. verkürzten, im Gelenk ankylosirten Fusses zum Gehen, indem die Verkürzung mechanisch ausgeglichen ist.

Wegen organischer Erkrankung ward die Totalresection des Fussgelenkes von Folgenden gemacht:

1792 von Moreau d. V.[6]) mit Glück bei einem zwanzigjährigen Manne. Die cariösen Gelenkenden und der Astragalus wurden, letzterer mit dem Meissel, entfernt.

1796 decapitirte Moreau d. S.[7]) die Tibia und exstirpirte den Talus wegen Caries an einem 17jährigen Manne mit Erfolg.

---

1) G. Meyer, Ueber Reseet. und Decapitation. Dissert. Erlangen 1829. S. 63 und A. Cooper, Vorl. über Chir. Bd. III. S. 387.

2) Faure, Prix de l'Acad. de chir. T. VIII. S. 50 und Velpeau a. a. O. S. 739.

3) Friedreich und Hesselbach, Beitr. zur Natur- und Heilk. Bd. II. S. 142.

4) Schmidt's Jahrb. 1855. I. 89. und Schweiz. K. Zeitschr. 1854. 2.

5) Gaz. méd. de Paris. 1858. Nr. 14.

6) Velpeau a. a. O. S. 736 und 737.

7) Ebend.

1813 operirte Champion[1]) ein Mädchen, 1830 einen Mann mit ausgezeichnetem Resultat, 1832 Roux[2]) einen Mann mit lethalem Ausgang.

1833 und 1835 machte Jäger[3]) die Operation zwei Mal. Jägers Operirte blieben am Leben, der Eine im vollen Gebrauch des resecirten Gliedes, der Andere nach einer späteren Amputation. Der Erste wurde wegen einer aus Fractur hervorgegangenen, der Zweite wegen dyskrasischer Caries resecirt. Der Erste behielt Extension und Flexion des Fusses. Einer geringen, seitlichen Beweglichkeit wurde durch eine mechanische Vorkehrung entgegengewirkt.

1844 sah Textor d. V.[4]) von derselben Operation ein günstiges Resultat.

1845 verlor J. F. Heyfelder[5]) einen 35jährigen, wegen Caries Operirten durch Pyämie, nachdem wegen Recidiv die amputatio cruris gemacht worden war. Im gleichen Jahre vollführte Günther[6]) die resectio totalis des Fussgelenks. Recidiv. Tod durch Lungentuberculose.

1847 hatte Wakley[7]) ein glänzendes Resultat von dieser Operation in einem Falle, wo zugleich ein Theil des Calcaneus entfernt worden war.

1851 und 1852 resecirte Textor d. S.[8]) das Fussgelenk mit Erfolg, das zweite Mal ward auch ein Theil des cariösen Calcaneus und os navieulare mit entfernt. Er erzielte nicht nur Heilung, sondern auch Beweglichkeit mit geringer Verkürzung.

1858 musste Hussey[9]) einen 26jährigen Mann, an dem er wegen Caries das Tibiotarsalgelenk resecirt hatte, amputiren und erhielt ihn wenigstens am Leben. Colton[10]) machte die Operation mit Erfolg.

Indicationen.

Die Resection des Fussgelenks ist indicirt durch Caries, Nekrose, arthrophlogosis fibrosa chronica, complicirte Luxationen und Fracturen. Sobald alle das Gelenk constituirenden Knochentheile afficirt sind, wird die totale Resection gemacht. Da ersteres eher bei Caries als bei Verletzungen der Fall ist, so giebt jene am häufigsten Anlass zur totalen Resection des Fussgelenks, die Verletzungen hingegen zur partiellen. Complicirte Verletzungen, namentlich Luxationen betreffen die Knochen des Fussgelenks, theils einzeln, theils in verschiedenen Combinationen, so dass sie demgemäss Resection des Talus allein, der Tibia allein, der Fibula allein, der Tibia und des Talus, der Fibula und des Talus, der Tibia und der Fibula, des Gesammt-

1) Velpeau. Ebend.
2) Ebend.
3) Ried a. a. O. S. 439.
4) Ebend.
5) Resect. u. Amp. S. 168.
6) Klin. Bericht von Dr. Weikert. S. 254.
7) Spengler, Canstatts Jahresbericht 1848. S. 229.
8) Osann, Diss. Die Resection des Fussgelenks. Würzburg 1853.
9) Med. times and gaz. August 1858.
10) Association med. journal. 1855. Juli.

gelenks indiciren. Die Resectionen nach complicirten Verletzungen sind primär und secundär indicirt. Eine primäre Resection ist indicirt, wo die Reposition nicht gelang (vergl. Seite 56—58) oder die erhaltende Methode keine Aussicht auf Erfolg bietet; die secundäre Resection dagegen, wenn im Anfang die Ausdehnung der Verletzung nicht nachweisbar war oder wenn bei der conservativen Methode nachträglich Nekrose oder Caries eingetreten ist.

Die Operation.

Der Kranke nimmt am besten auf einem festen Polster die Rückenlage ein, wobei die kranke Extremität oder auch der ganze Körper mehr oder weniger nach der entgegengesetzten Seite gelegt wird, als von welcher das Fussgelenk in Angriff genommen werden soll. Die Assistenz wird in gewöhnlicher Weise vertheilt. Bei sehr schwächlichen oder anämischen Kranken ist eine Compression der A. poplitea oder femoralis zweckmässig.

1) Incision der Weichtheile.

Der einseitige Längsschnitt, wie ihn Chassaignac für die äussere Seite des Tibiotarsalgelenks vorgeschlagen, ist unzureichend und daher auch am Lebenden niemals angewandt worden.

Der doppelseitige Längsschnitt mit verschiedenen Modificationen ist der gebräuchlichste; Bourgerie[1]) führt 2 senkrechte 3—4″ lange Schnitte auf den unteren Abschnitt der Tibia und Fibula, so dass dieselben bis unter die Knöchel herabreichen. Moreau's Modification besteht in der Hinzufügung von kleinen Querschnitten, so dass man zu beiden Seiten des Gelenks eine L-förmige Incision erhält. Jäger macht die Querschnitte ausgiebiger und verlängert sie nöthigenfalls nach beiden Seiten des Längsschnittes hin. Statt der hierdurch entstehenden rechtwinkeligen Lappen, machen Velpeau und Guepratte halbmondförmige Schnitte mit nach unten und hinten gerichteter Convexität. Bei allen diesen Verfahren, wo die Weichtheile des Fussrückens intact bleiben, geschieht die Abtragung der Knochen einzeln, mit etwas mehr Mühe, als bei der nächsten Methode, aber unter Erhaltung der Streckersehnen und des Stammes der A. tibialis antica. Das Erstere halte ich namentlich für wichtig, selbst bei eintretender Ankylose, indem dadurch die Bewegung der Zehen und des Vorfusses erhalten bleibt oder zu supplementärer, vermehrter Thätigkeit gebracht wird.

Ein vorderer Querschnitt über das Gelenk, wie ihn J. F. Hey-

1) Bourgerie, Traité complet de l'anat. de l'homme comprenant la méd. opérat.

felder und Sédillot anwandten, oder eine demselben entsprechende halbmondförmige Incision mit abwärts gerichteter Convexität, deren sich Hussey bediente, macht das Gelenk am freiesten zugänglich und gestattet ein gemeinschaftliches Absägen beider Unterschenkelknochen auf einmal mit einer gewöhnlichen Säge. Durch Letzteres erhält man eine gleichförmige Sägefläche beider Unterschenkelknochen. Die drei genannten Autoren durchschnitten die Streckersehnen, was übrigens nicht unumgänglich nöthig mit dem Verfahren verbunden ist. Man kann den Querschnitt blos durch die Haut führen, die Sehnen der Extensoren aber zur Seite präpariren und hierauf die Eröffnung des Gelenks und die Atragung der Knochen vornehmen. Wo es sich um schnelle Durchführung der Operation handelt und wo sie der Wahrscheinlichkeit nach eine grosse Ausdehnung gewinnt, erscheint ein Querschnitt zweckmässig. In den andern Fällen gebe ich dem Jäger'schen oder Velpeau'schen Verfahren den Vorzug.

Einen hinteren Querschnitt oder halbmondförmigen Schnitt von einem Knöchel zum andern, mit Durchtrennung der Achillessehne machten Wakley und Textor d. S. Sie drangen mit Leichtigkeit von hinten ins Gelenk und hatten die günstigsten Resultate, indem Textors beide Kranke die Beweglichkeit des resecirten Gelenks wieder gewannen.

2) Trennung der Knochen.

Bei der doppelseitigen Incision nimmt man zuerst die Fibula in Angriff. Der Fuss ist auf seine Innenseite gelagert, die vagina malleolaris externa ist geöffnet, die Sehnen der beiden Mm. peronei zur Seite gehalten. Nach Jäger geht man jetzt gleich in das Gelenk ein, exarticulirt die Fibula und sägt dann erst mit dem Osteotom einer Ketten- oder einer Stichsäge die Diaphyse im Gesunden durch. Dann dreht er den Fuss um, legt die Tibia bloss, drängt sie aus der Wunde hervor und trägt sie ebenfalls ab. Andere, z. B. Moreau, sägen zuerst den Knochen durch und exarticuliren dann, was ein leichteres und schnelleres Verfahren zu sein scheint.

Heyfelder, Sédillot und Hussey sägen mit einer gewöhnlichen Amputationssäge, wie bei der Jäger-Syme'schen Amputation, beide Gelenkenden zugleich ab. Dadurch erhalten sie eine einzige Sägefläche. Ein gleichzeitiges Absägen beider Knochen bei undurchschnittenem Fussrücken, von zwei Seitenschnitten aus, kann mit der Stich- oder Kettensäge unter sorgfältigem Schutz der Weichtheile mittelst durchgezogener Longuetten, Hornplatten, stumpfer Haken vorgenommen werden. (Bourgerie's Verfahren.)

Der Astragalus wird hierauf, so weit er erkrankt ist, mittelst des Osteotoms, einer feinen Messersäge oder der Kettensäge abgetragen, bei

Eröffnung des Gelenks von vorn kann man sich jeder Säge dazu bedienen. Ganz oberflächlich cariöse Stellen entfernt man mit der Feile (Jäger), mit der Heine'schen Raspelsäge, oder mit dem Hohlmeissel. Ist der ganze Knochen erkrankt, so löst man ihn aus seinen Verbindungen mit dem Calcaneus, wobei er mit der Langenbeck'schen Hakenzange zweckmässiger Weise fixirt wird. Textor d. S. fand in der Zerstückelung dieses Knochens ein wesentliches Erleichterungsmittel der Exstirpation.

E. Pelikan hat ein von dem gewöhnlichen abweichendes Verfahren für die Knochendurchsägung angegeben und seit Jahren geübt. Es besteht in der schiefen Anlegung der Sägefläche, ähnlich dem Billroth'schen Verfahren für das Kniegelenk. Wenn nämlich die Zerstörung der Unterschenkelknochen an ihrer vorderen Parthie weiter hinaufreicht als an ihrer hinteren, so werden dieselben in der Richtung von *a b* (Fig. L), der Astragalus in der Richtung von *c d* abgetragen. Bei umgekehrtem Verhältniss sägt man die Unterschenkelknochen in der Richtung von *e f* durch und trägt den Astragalus in paralleler Schnittfläche oder gänzlich ab. In letzterem Falle entspricht die Sägefläche des Unterschenkels *g f* der Gelenkfläche des Calcaneus *h i* so ziemlich der Richtung nach.

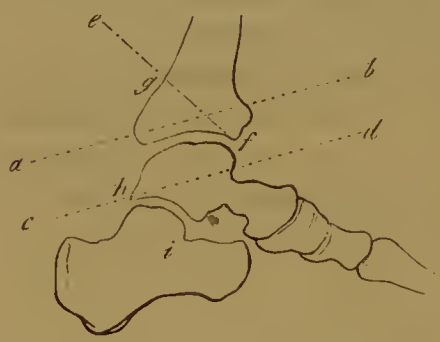

Fig. L.

Eine von mir bisher freilich nur an der Leiche geübte Modification der decapitatio ossium cruris, wenn der Talus erhalten wird, besteht darin, den Ausschnitt, welchen Tibia und Fibula für den Talus bilden, zu imitiren und diese beiden Knochen in einer winkligen Linie *a b c d* (Fig. M) oder einem entsprechenden Bogen zu durchsägen. Der schräge Durchschnitt beider Knöchel in der Richtung von *a b* und *d c* ist bei hinreichend blossgelegten Knöcheln mit jeder geraden Säge möglich; der Querschnitt *b c* kann subcutan nur mit der Stichsäge oder der Kettensäge, nach vollbrachter Luxation und Befreiung der Knochenenden von allen Weichtheilen auch mit einer gewöhnlichen Säge gemacht werden. Zur Anlegung einer in der Richtung von *a b c d* gebogenen Sägefläche eignet sich nur die Stichsäge oder die von mir der Laubsäge nachgebildete Säge.

Fig. M.

3) Verband und Nachbehandlung.

Es ist von grösster Wichtigkeit, dass die Knochenflächen von Sägespähnen, Splittern, Blutcoagulis etc. möglichst durch Ausspritzen gereinigt werden, ehe man zum eigentlichen Verschluss der Operationswunde schreitet. Man passt die Sägeflächen der Knochen möglichst aufeinander, und

während man den Fuss in normaler Richtung und Lage erhält, legt man die Knopfnaht mit Seidenfäden oder Metalldraht zum Verschluss der Wunde an, wobei die abhängigsten Winkel derselben, zum Abfluss des Wundsecrets und des Eiters, offen bleiben. Zur Erhaltung des Fusses in normaler Stellung dienen Pappschienen (Heyfelder, Textor), die Kapsel von Baudens (Sédillot), ein inamovibler Verband. Günther legte das resecirte Glied in eine Schwebe. Ausserdem ist das permanente laue Wasserbad angezeigt oder wenn man dasselbe nicht anwenden kann oder will, ein Wechsel der Lagerung auf der äusseren, inneren oder hinteren Fläche des Fusses. Eine aus feinen Stahlschienen construirte Maschine, die von beiden Seiten Unterschenkel und Fuss umgäbe, würde Inspection und Verband, ohne Bewegung im Fussgelenk, gestatten. Erst nach begonnener Consolidation dürfen passive und active Streck- und Beugebewegungen vorgenommen werden.

Der Erfolg der Operation ist günstig zu nennen, denn von 22 Resecirten starben nur 3, einer an Pyämie, einer an Lungentuberculose und Recidiv. Von den 19 am Leben Erhaltenen mussten 2 nachträglich amputirt werden. Einer (Moreau's d. S. Kranker) scheint keinen ganz vollkommenen Gebrauch des Fusses erlangt zu haben, obgleich er auch gehen konnte. Die übrigen erfreuten sich vollkommener Gebrauchsfähigkeit der Extremität; die stärksten Verkürzungen sind von 1½″ und von 4 Ctm.; eine erhöhte Sohle reichte in den meisten Fällen hin, dieselbe auszugleichen. In 4 Fällen war Ankylose mit nichts destoweniger freiem Gebrauch des Fusses eingetreten, indem die Beweglichkeit zwischen den übrigen Tarsal- und Metatarsalknochen vicariirender Weise vermehrt ward. In 5 Fällen ist die wiedergewonnene Fähigkeit der Extension und Flexion besonders erwähnt, auch in dem tödtlich geendeten von Günther. In einem einzigen Falle war anfangs diese Beweglichkeit mit der Neigung des Fusses nach rechts abzuweichen verbunden, die sich jedoch wieder verlor.

Was die Gefahr für das Leben betrifft, so zeigt die Operation sehr günstige Verhältnisse, indem sich die Gestorbenen zu den Ueberlebenden wie 3 : 18, zu der Gesammtzahl wie 3 : 21 verhalten. Aber auch der örtliche Erfolg ist höchst günstig, indem die unglücklich zu den glücklich Operirten sich wie 5 : 16 oder wie 1 : 3 verhalten, zu der Gesammtzahl aber wie 5 : 21 oder ungefähr wie 1 : 4.

Bemerkenswerth ist, dass der von Sédillot Operirte gegen einseitigen Druck auf die Zehen oder die Ferse empfindlich blieb, dagegen den Druck in der Mitte der Sohle ertrug. Daher wurde er mit einer derartig erhöhten Sohle versehen, dass deren Convexität der Concavität der planta pedis entsprach und er also auf dem unteren Endpunkt der Achse des Gliedes ging.

Die anatomische Untersuchung eines vor 5 Monaten resecirten Fussgelenks machte Günther. Die abgesägten Knochenflächen der Tibia, Fibula und des Astragalus hatten sich abgerundet, die untere Fläche der Tibia war convex, die Gelenkfläche des Astragalus concav.

Eine resectio angularis oder osteotomia subcutanea des ankylosirten Fussgelenks ist bis jetzt noch nicht gemacht worden. Ausführbar wäre sie nach Analogie derselben Operationen an andern Gelenken. Angezeigt aber könnte sie nur sein bei einer im stumpfen Winkel erfolgten Ankylose, welche das Gehen in hohem Grade hinderte oder unmöglich machte.

Wenn man die Resection des Fussgelenks begonnen oder durchgeführt hat und findet nun eine weitere Ausdehnung des Leidens, so kann eine partielle oder totale Abtragung des Fersenbeins, ja sogar der Gelenkflächen der nächsten Fusswurzelknochenreihe mit Erfolg hinzugefügt werden, wie das Fälle von Liston, Weber u. A. beweisen. Oder aber man geht je nach Bedürfniss zu der amputatio pedis tibiotarsalis über. Die Incision nach Heyfelder oder Sédillot benutzt man, um nach Jäger-Syme zu operiren oder wenn es die Beschaffenheit des Fersenbeins erlaubt, nach Pirogoff. Die Incision Textors gestattet ebenso leicht die Amputation nach Baudens, während man aus Moreau's oder Velpeau's Incision zu einer der verschiedenen von mir, Jules Roux und Andern angewandten Modificationen der amputatio tibiotarsalis durch seitliche einfache oder doppelte Lappen übergehen kann.

II. Partielle Resection des Fussgelenks.

1) Die Decapitation beider Unterschenkelknochen ist durch complicirte Fracturen und Luxationen beider Knochen angezeigt. Wenn der eine Knochen intact ist, wird er nicht mit resecirt, indem selbst die schwächere Fibula als Schiene dient, um eine Verkürzung des Fusses zu verhindern. Bei Gelenkcaries sind die Fusswurzelknochen, wenigstens der Talus, fast immer mit ergriffen; eine bis an das Gelenk dringende Nekrose pflegt auf einen von beiden Unterschenkelknochen beschränkt zu sein.

Das Verfahren ist dem der Totalresection nachzubilden.

Die Operation gehört zu den ältesten und ist wegen complicirter Fractur oder Luxation von Hippocrates gemacht worden. Im vorigen Jahrhundert wurde sie ausgeführt von William Hey[1]) 1766, kurz nach ihm von G. Cooper[2]), Kirkland[3]), 1782 von Moreau d. V.[4]) Neunzehn Tage nach erlittener

1) Chir. Beobacht. Aus d. Engl. Weimar 1823. S. 278.

2) Gooch a. a. O. II. 84.

3) Bemerk. ü. Patts allgem. Anmerk. von Beinbrüchen. Altenb. 1771. S. 82.

4) Vers. S. 88 und Jäger a. a. O. Bd. V. S. 682.

luxatio et fractura complicata cruris sägte er die entblösste und hervorstehende Extremität der Tibia in gleicher Höhe mit der Fibula ab, nahm von der letzten einen losen Splitter weg und liess nur den malleolus internus sitzen. Nach 3 Monaten erfolgte die Heilung; der Astragalus bildete mit Tibia und Fibula ein neues Gelenk, welches dem Kranken schon nach einem Jahre weite Spaziergänge ohne Ermüdung zu machen gestattete. Nach Hey's[1]) Aussage machte Taylor dieselbe Resection öfters; ein Fall gehört A. Cooper[2]) an, einer Fletcher[3]), einer Josse und Codent.[4]) Die beiden letzgenannten Oberwundärzte resecirten einem 16jährigen Mädchen wegen complicirter Luxation beider Fussgelenke 2″ der rechten Tibia, und 1½″ der linken Tibia und Fibula. Nach 4 Monaten konnte die Operirte ohne Stock mit ganz geringem Hinken gehen, tanzen, springen, Lasten tragen etc. Auf der rechten Seite, wo nur die Tibia decapitirt war, war Beweglichkeit zwischen Unterschenkel und Astragalus, auf der linken Seite dagegen trat Ankylose ein und die Bewegungen gingen zwischen dem Kopf des Astragalus und dem os scaphoideum hauptsächlich vor.

Hieran schliessen sich zu Anfang dieses Jahrhunderts an die Resectionen von Hicks[5]), Moreau d. S.[6]), Roux[7]) (2 Mal), Gräfe[8]) (2 Mal), Liston[9]), Weber[10]), Laserre[11]), Velpeau[12]), Jäger[13]) (4 Mal), Textor[14]) (2 Mal), Küster[15]), Esmarch[16]) u. A. Liston decapitirte die Tibia, exstirpirte den Talus, das Kahnbein und zwei keilförmige Beine.

Diese sämmtlichen 26 Operationen waren erfolgreich, 5 ausgenommen, welche lethal ausgingen, und 1, welcher die Amputation später nöthig machte; in Hey's Fall war der Erfolg beschränkt.

2) Die Decapitation eines von beiden Unterschenkelknochen. Die Decapitation der Tibia mit Erhaltung des Wadenbeins verwirft Lienhard[17]) gänzlich, weil das Gelenk in diesem Falle keine hinreichende Stütze habe. Dies Bedenken hat die Erfahrung vollständig widerlegt.

Am häufigsten ist die Operation bei complicirter Luxation der Tibia gemacht worden und zwar mit glänzendem Erfolg; verdient auch in die-

1) A. a. O.
2) Chir. Beob. und Vers. S. 97.
3) A. Coopers Vorles. II. 298.
4) Gerdy, de la reseet. S. 77 und Bull. de la soe. de la Faculté 1819. Nr. 9.
5) Gerdy a. a. O.
6) Vers. S. 109.
7) Gerdy a. a. O.
8) Berichte über die chir. Kl. in Berlin.
9) Edinb. med. and surg. Journal 1821.
10) Friedreich und Hesselbach a. a. O. u. G. Meyer a. a. O.
11) Gaz. méd. 1844. S. 29.
12) Ebend. 1846. S. 56.
13) A. a. O. und Ried a. a. O. S. 439.
14) Wiedererz. d. Kn. S. 23.
15) Ried a. a. O.
16) Briefliche Mittheilung.
17) A. a. O. S. 371.

sem Falle hauptsächlich gemacht zu werden, weil dabei völlige Integrität des Talus und der Fibula möglich ist. Diese aber ist die nothwendig vorauszusetzende Bedingung des Erfolges. Seltener ist die Tibia wegen Caries decapitirt worden und noch seltener mit Success. Bei organischer Erkrankung eines Gelenktheils, namentlich bei Caries sind nur selten die übrigen Gelenktheile intact. Daher bei letzterem Leiden die partielle Resection der Tibia wie der Fibula weniger indicirt ist. Die Resection der Tibia betrifft entweder blos den innern Knöchel oder die Epiphyse, oder diese sammt einem mehr oder weniger grossen Theil der Diaphyse.

Wegen Caries operirten Moreau d. S.[1]) und Heyfelder. Die Beobachtung des Letzteren, von ihm selbst mitgetheilt, lautet wie folgt:

Resectio extremitatis inferioris tibiae.

Leonid Iwanoff, 16 Jahr alt, am 21. April / 3. Mai im Arbeiterhospital wegen eines fungösen Geschwürs über der stark aufgetriebenen, von Caries ergriffenen Tibia der linken untern Extremität aufgenommen, wurde am 13./25. Mai von mir in der Art operirt, dass ich die Tibia einen Zoll über der Mitte mittelst der Kettensäge trennte, das untere Knochenstück hervordrängend von den Weichtheilen und zuletzt aus seiner untern Gelenkverbindung mit der Fusswurzel löste. Nach Abtragung der Weichtheile, so weit sie krank waren, vereinigte ich die Wundränder in den Weichtheilen soweit als möglich durch Heftpflasterstreifen, sodann das Glied auf ein Spreukissen lagernd. Die Wunde zeigte anfangs ein gutes Aussehen und Tendenz zur Heilung, gegen Ende Juni entstand eine schmerzhafte Auftreibung der Fusswurzel, die äussere Wunde ward brandig, die Kräfte sanken und am 6./18. Juli erfolgte der Tod. Die Section erwies Caries der ossa tarsi und Entzündung der Fibula.

Wegen einer sich bis ins Gelenk erstreckenden Nekrose und Ankylose zwischen Schien- und Sprungbein trug Hutchinson[2]) einen Theil der Gelenkfläche des ersteren ab und erzielte Heilung mit Gebrauchsfähigkeit des Gliedes.

Wegen Traumen, besonders wegen Luxation ist die Operation sehr häufig gemacht worden, vor 1767 von Gooch[3]), 1797 von Hey[4]), vom Anfang dieses Jahrhunderts an von Taylor[5]) (5 Mal), von Sandfort[6]), Averill[7]), Kerr[8]) (mehrmals), Lynn[9]), Josse[10]) (4 Mal), Déchamps[11]), A. Cooper[12]) (2 Mal), Tyr-

1) Beob. S. 99.
2) Med. times and gaz. 1857. Juni. S. 593.
3) Wounds and other surg. subj. 1767.
4) A. a. O. S. 271.
5) Ebend. S. 283.
6) A. Cooper, Vorles. II. 297.
7) Ebend.
8) Ebend.
9) Ebend.
10) Mélanges de chir. S. 310—332.
11) Velpeau l. c. S. 737.
12) Vorles. III. 396.

REL[1]), THIERRY[2]), VEIEL[3]), VELPEAU[4]) (3 Mal), STROMEYER[5]), DE CASTELLA[6]), BECK[7]), MERZ[8]), HAMILTON[9]) (2 Mal), KLOSE[10]) u. A., alle mit Erhaltung des Lebens und der Brauchbarkeit des Gliedes. Unter den 35 Fällen zusammen findet sich Ein lethaler Ausgang, und unter den 34 Hergestellten Einer, wo geringe Abweichung der Zehen die Folge der Operation war. Dieses glänzende Resultat überhebt uns der Nothwendigkeit, auf VELPEAU's und LIENHART's Bedenken gegen die Zulässigkeit zum Zweck der Widerlegung weiter einzugehen.

Die Resection der Fibula ist eine noch weniger eingreifende Operation als die vorige und hat noch seltener als jene Gelenksteifigkeit zur Folge.

Wegen Caries nahmen MOREAU d. S.[11]), JÄGER[12]) das untere Ende des äussern Knöchels, CHAMPION[13]), KERST[14]), ROTHMUND[15]), MULDER[16]), VELPEAU[17]), ISNARD[18]) (2 Mal), HEYFELDER die untere Gelenkparthie des Wadenbeins, SCHWARZ[19]) die ganze untere Hälfte desselben weg, und zwar meist mit günstigem Resultat, nur ISNARD's erster Operirter starb, der zweite musste amputirt werden.

Wegen complicirter Verrenkung und Fractur operirten GOUEY[20]), JÄGER[21]), TEXTOR[22]), SCHINZINGER[23]), SMITH.[24]) Von diesen letzteren starb TEXTOR's Kranker, nachdem er vorher amputirt worden war.

Der Fall von J. F. HEYFELDER ist folgender:

Michaele Lakowleff, 14 Jahr alt, schwächlich und zart gebaut, hatte vor dreizehn Monaten beim Tragen einer schweren Last auf der Treppe den Fuss umgeknickt, sogleich heftige Schmerzen im Fussgelenk empfunden,

---

1) Ebend.
2) PATRY, thèse. Paris 1837.
3) Würtemb. Corr. Bl. 1834. Nr. 20.
4) A. a. O. S. 737.
5) Handbuch der Chir. S. 767.
6) Gaz. méd. 1841. S. 699.
7) STROMEYER a. a. O. S. 768.
8) SCHINZINGER a. a. S. 9.
9) The Americain journal of the med. scienec. 1857. Juni S. 324.
10) PAUL, Conservative Chirurgie. S. 206.
11) Versuche S. 105.
12) RIED a. a. O. S. 434.
13) VELPEAU a. a. O.
14) RIED a. a. O.
15) Ebend.
16) Ebend.
17) Gaz. méd. 1857. S. 38.
18) Gaz. d. hôp. 1854. S. 103—104.
19) RIED a. a. O. S. 435.
20) VELPEAU a. a. O. S. 593.
21) RIED a. a. O.
22) Ebend.
23) A. a. O.
24) SMITH, Med. t. a. g. 1857. Dec. S. 630.

die ungeachtet der gleichzeitig eingetretenen Anschwellung unbeachtet gelassen wurden. Erst nachdem sich ein Abscess gebildet hatte und aufgebrochen war, wurde er einem Pfuscher übergeben. Nach mehr als einjähriger Dauer des Uebels wurde der Kranke H. vorgeführt, der Caries des äussern Knöchels constatirte. Er legte die cariöse Parthie mittelst eines durch die vorhandene Abscessöffnung gehenden Kreuzschnitts bloss, präparirte die Weichtheile zurück und sägte die erkrankte Knochenparthie mittelst der Kettensäge ab. Es trat keine lebhafte Reaction in der Wunde ein, die nach 4 Wochen einen diphtheritischen Ueberzug bekam. Dieser wich der Application des liquor haemostaticus Pagliari, worauf Heilung erfolgte, mit Ausnahme einer kleinen Oeffnung von einer Linie Durchmesser, die mässig eiterte. Auch diese heilte nach mehreren Monaten.

Unter 16 Resectionen der Fibula finden sich demnach 2 lethale Ausgänge, 1 Amputation, sonst überall Erhaltung eines brauchbaren Fusses, indem in der Mehrzahl der Fälle die Beweglichkeit des Gelenks wieder hergestellt wurde.

Das operative Verfahren zur Decapitation eines Unterschenkelknochens geschieht ganz nach dem Vorbilde des bei Totalresection des Fussgelenks einzuschlagenden, nur mit Ausschluss desjenigen Theiles, der sich auf Entfernung des Knochens der anderen Seite bezieht.

Verband und Nachbehandlung sind dieselben.

Resectionen des Fussgelenks.

I. Totale.

Nro.	Name des Operateurs.	Geschlecht.	Alter. Jahr.	Jahr.	Krankheit oder Verletzung.	Operation.	Erfolg für das Leben.	Erfolg für den Gebrauch des Gliedes.	Todesursache.	Bemerkungen.
1	Rumsay.....	m.	40	1792	Lux. compl.	tot.	lebt	gut.		Beweglichkeit fa so gut als im g sunden Gelenk
2	Moreau d. V.....	m.	20	1792	Caries	tot.	lebt	gut.		hinkt nur we nig.
3	Moreau d. S.....	m.	17	1796	Caries	tot.	lebt	gut.		
4	Champion	w.		1813	Caries	tot.	lebt	gut.		
5	Read.....	m.		1819	Schussverltzg.	tot.	lebt	gut.		Ankylose.
6	Weber.....	m.	42	1821	Lux. et fractura compl.	tot.	lebt	gut.		Heilung in Mon. Verkür zung $1\frac{1}{2}$". Verwachsung fest. Hinke gering.
7	Liston.....	w.	12	1821	Caries	tot.	lebt	gut.		Gleichzeitig e stirp. astragali, o sis naviculoris, d orum ossium cune formium.

Nro.	Name des Operateurs.	Geschlecht.	Alter. Jahr.	Jahr.	Krankheit oder Verletzung.	Operation.	Erfolg: für das Leben.	Erfolg: für die Gebrauchsfähigkeit des Gliedes.	Todesursache.	Bemerkungen.
8	Rothmund	m.		1828	Lux. compl.	tot.	lebt	gut.		Der Erfolg nach 30 Jahren constatirt.
9	Champion	m.		1830	Caries	tot.	lebt	gut.		
10	Roux	m.		1830	Caries	tot.	lebt			
11	Jäger	m.		1833	Caries et fractura	tot.	lebt	gut.		Beweglichkeit im Gelenk.
12	Jäger			1835	Caries dyscr.	tot.	lebt	Amputation.		Recidiv. Nach einem Jahre Amputation.
13	Textor d.V.	m.		1844	Caries	tot.	lebt	gut.		
14	Heyfelder	m.	35	1845	Caries	tot.	†	Amputation.	Pyämie.	Die amputatio eruris wurde wegen Recidiv gemacht.
15	Wackley			1847	Caries	tot.	lebt	gut.		Zugleich wurde ein Theil des Calcaneus entfernt.
6	Günther ...			1848	Caries	tot.	†		Tuberculose.	Recidiv.
7	Textor d.S.	m.	5½	1851	Caries	tot.	lebt	Sehr gut.		Beweglichkeit im Gelenk. Heilung in 4 Monaten.
8	Textor d.S.	m.	23	1852	Caries	tot.	lebt	Sehr gut.		Zugleich Abtragung eines Theiles vom Calcaneus und os naviculare.
9	Heusser.....			1854	Fract. complicata	tot.	lebt	gut.		Beweglichkeit.
0	Sedillot ..	m.	27	1857	Lux. et fractura compl.	tot.	lebt	gut.		Ankylose. Verkürzung von 4 Ctm.
1	Hussey	m.	26	1858	Caries	tot.	lebt	Amputation.		
2	Colton.....			1858	Caries	tot.	lebt	gut.		Beweglichkeit.

II. Partielle.

1) *Resection beider Unterschenkelknochen.*

Hey			1766	Luxat. compl	part.	lebt	ziemlich gut.		3 Zoll von Tibia u. Fibula abgesägt, Verkrümmung der Zehen, Schwäche des Fusses.
Kirkland			1782	Luxat. compl.	part.	lebt	gut.		
Moreau d V.	m.		1782	Luxat. et fractura compl.	part.	lebt	Sehr gut.		Neues Gelenk. Heilung in 3 Monaten.
Taylor ..			1789	ditto	part.	lebt	gut.		
A. Cooper	m.	27	1810	ditto	part.	lebt	gut.		
A. Cooper..	m.	13		ditto	part.	lebt	gut. Ankylose.		Vicariirende Beweglichkeit des Tarsus.
Fletcher	w.	18		ditto	part.	lebt	gut.		

Nro.	Name des Operateurs.	Geschlecht.	Alter. Jahr.	Jahr.	Krankheit oder Verletzung.	Operation.	Erfolg für das Leben.	Erfolg für den Gebrauch des Gliedes.	Todesursache.	Bemerkungen.
8	Josse und Cadent.....	w.	16	1811	Lux. et fractura compl.	part.	lebt	Sehr gut.		Ankylose; complementare Beweglichkeit in der Fusswurzel.
9	Hicks	m.		1812	Lux. compl.	part.	lebt	Sehr gut.		Beweglichkeit und geringe Verkürzung.
10	Moreau d. S.	w.	52	1815	ditto	part.	lebt	gut.		Verkürzung von 2‴.
11	G. Cooper			1817	ditto	part.	lebt	vollkommen.		Beweglichkeit. Der Erfolg nach 2 Jahren constatirt.
12	Weber				ditto	part.	lebt	gut.		
13	Gräfe			1818	ditto	part.	lebt	gut.		
14	Gräfe			1819	ditto	part.	lebt	gut.		
15	Textor d. V....	w.		1828	Lux. et fractura compl.	part.	†		Gangrän.	
16	Roux			1830	ditto	part.	lebt	gut.		
17	Jäger	m.	52	1831	Fractura complicata	part.	†			Am 5. Tag.
18	Roux			1832	Carics	part.	lebt	gut.		
19	Jäger	w.		1832	Fractura complicata	part.	lebt	Sehr gut.		Beweglichkeit
20	Jäger	w.	58	1833	ditto	part.	†		Pneumonie.	
21	Jäger	m.	51	1835	Fract. et luxat. compl.	part.	†		Eitersenkung u. Tuberculose.	
22	Textor d. V.....	w.		1838	ditto	part.	†		Phlebitis.	
23	Küster			1839	Fract. compl.	part.	lebt	vollständig.		
24	Laserre.....			1844	ditto	part.	lebt	gut.		
25	Velpeau.....			1845	ditto	part.	lebt	gut.		
26	Esmarch ..	m.	27	1856	Fract. et luxatio compl.	part.	lebt	Amputation.		Nach 6 Woche Amputation, nachher noch Resectio des Knochens.

2) *Resection eines von beiden Unterschenkelknochen.*

1	Gucy.....	m.		1716	Fract. compl.	fib.	lebt	gut.		
2	Gooch			1767	Lux. compl.	tib.	lebt	gut.		
3	Morcau d. S			1792	Carics	tib.	lebt	gut.		
4	Hey			1799	Lux. compl.	tib.	lebt	gut.		
5	Taylor.....			1800	ditto	tib.	lebt	gut.		
6	Taylor			1802	ditto	tib.	lebt	gut.		
7	Taylor			1804	ditto	tib.	lebt	gut.		
8	Taylor.....			1804	ditto	tib.	lebt	gut.		
9	Taylor.....			1805	ditto	tib.	lebt	gut.		
10	Morcau d. S.			1808	Carics	fib.	lebt	gut.		
11	Lynn	m.	25	1808	Lux. compl.	tib.	lebt	vollkommen.		Schnelle und leichte Heilung.
12	Josse	w.	16	1811	Luxat. et fract. compl.	tib.	lebt	sehr gut.		Beweglichkeit im Fussgelenk. An demselben Kranken wurde das andere Fussgelenk resecirt.

Nro.	Name des Operateurs.	Geschlecht.	Alter. Jahr.	Jahr.	Krankheit oder Verletzung.	Operation.	Erfolg für das Leben.	Erfolg für den Gebrauch des Gliedes.	Todesursache.	Bemerkungen.
13	Josse			1811	Luxat. compl.	tib.	lebt	gut.		
14	Josse				ditto	tib.	lebt	gut.		
15	Dechamp				ditto	tib.	lebt	gut.		
16	Josse			1818	ditto	tib.	lebt	gut.		
17	A. Cooper	m.	40	1818	ditto	tib.	lebt	ziemlich gut.		Theilweiser Erfolg.
18	A. Cooper				ditto	tib.	lebt	gut.		
19	Sandfort	m.	15	1819	ditto	tib.	lebt	gut.		
20	Averille	m.	38	1819	ditto	tib.	lebt	gut.		
21	Kerr				ditto	tib.	lebt	gut.		
22	Tyrrel			1826	ditto	tib.	lebt	vollkommen.		Die Bewegungen des operirten Gliedes sind denen des gesunden gleich. Kein Hinken.
23	Thierry				ditto	tib.	lebt	gut.		
24	Veiel			1830	Caries	tib.	lebt	gut.		
25	Textor d. V.	m.		1830	Fract. compl.	fib.	†	Amputation.	Pyämie.	
26	Champion			1830	Caries	fib.	lebt	vollkommen.		
27	Jäger	m.	22	1830	Luxat. compl.	fib.	lebt	vollkommen.		Heilung in 3 Monaten.
28	Velpeau				ditto	tib.	lebt	gut.		
29	Jäger	m.	17	1834	Caries	fib.	lebt	ungewiss.		
30	Velpeau				Luxat. compl.	tib.	lebt	gut.		
31	Beck	m.		1844	ditto	tib.	lebt	vollkommen.		
32	De Castella			1844	ditto	tib.	lebt	gut.		
33	Rothmund				Caries	fib.	lebt	gut.		
34	Mulder				Caries	fib.	lebt	gut.		
35	Schwarz				Caries	fib.	lebt	gut.		Die halbe Diaphyse mit resecirt.
36	Robert	w.	20	1846	Necrosis	fib.	lebt	gut.		Schnelle Heilung.
37	Velpeau			1847	Caries	fib.	lebt	gut.		
38	Velpeau	w.		1847	Lux. compl.	tib.	lebt	gut.		
39	Stromeyer	w.		1847	Luxatio et necrosis	tib.	lebt	vollkommen.		6 Monate nach der Verletzung resecirt. Knochenersatz. Beweglichkeit.
40	Kerst				Caries	fib.	lebt	gut.		
41	Isnard	m.	27	1852	Caries	fib.	lebt	Amputation.		Recidiv, daher nach 7 Monaten amputirt.
42	Isnard	m.	25	1852	Caries	fib.	†		Tuberculose.	Tod nach 10 Mon. erfolgt.
43	Metz	m.	40	1853	Luxat. compl.	tib.	lebt	vollkommen.		4 1/2" abgetragen. Heilung in 2 Mon.
44	Klose	m.	60	1853	Lux. et fract.	tib.	lebt	vollkommen.		2 1/2" mit der Kettensäge abgetragen. Knochenersatz.
45	Schinzinger	w.	25	1855	Luxat. compl.	fib.	lebt	gut.		
46	Hutchinson	m.	14	1857	Neer. et Ankyl.	tib.	lebt	gut.		Beschränkte Beweglichkeit.
47	Hamilton			1857	Luxat. compl.	tib.	lebt	sehr gut.		
48	Heyfelder	m.	14	1857	Caries	fib.	lebt	gut.		
49	Hamilton			1857	Luxat. compl.	tib.	lebt	gut.		
50	Smith	m.	52	1857	ditto	fib.	lebt	gut.		
51	Heyfelder	m.	16	1858	Caries	tib.	†		Gangrän.	Beweglichkeit.

Die aus obigen Statistiken gewonnenen Zahlen zusammengestellt nach den Resultaten und nach den Indicationen, erhalten wir folgende Tabelle:

	Zahl der Reseirten.	Zahl der am Leben Erhaltenen.	Erfolge.	Todesfälle.	Misserfolge.	Caries.	Luxation.	Fractur.	Nekrose.
Totalresectionen	22	19	17	3	2	16	5	1	—
Resectionen beider Unterschenkelknochen.	26	21	19	5	2	1	19	6	—
Tibia.	35	34	32	1	2	2	32	—	1
Fibula.	16	14	13	2	1	11	5	—	—
Summe	99	88	81	11	7	30	61	7	1

Alle partiellen und totalen Fussgelenkresectionen zusammengezählt, erhalten wir die Zahl 99, darunter 11 Todesfälle und 4 secundäre Amputationen. Am Leben erhalten wurden demnach 88, hergestellt mit einem brauchbaren Fuss 84. Unter diesen war der Operirte in einem einzigen Fall genöthigt, wegen seitlicher Beweglichkeit des Fussgelenkes, den Fuss durch eine leichte Maschine zu fixiren und konnte sich desselben auf diese Weise vollkommen gut zum Gehen bedienen. Ziehen wir, um strenge zu sein, diesen, so wie Moreau's Fall, wo eine geringe seitliche Abweichung des Fusses ohne eigentliche Behinderung des Gehens zurückblieb, noch von den vollkommenen Herstellungen ab, so bleiben uns davon noch 82. Somit bilden die Todesfälle gerade $^1/_9$, die misslungenen Operationen $^1/_6$ aller im Fussgelenk Resecirten.

Da bei der Exstirpation des Talus und der Resection seiner oberen Gelenkfläche das Tibiotarsalgelenk eröffnet wird und einen integrirenden Bestandtheil verliert, so gehören auch diese beiden Operationen nothwendig zu den partiellen Resectionen des Tibiotarsalgelenkes.[1]) Sie wurden, wie wir unten sehen werden, zusammen 75 Mal gemacht, darunter 67 Mal mit vollkommenem Success, 5 Mal mit lethalem Ausgang, 2 Mal mit einer den Gebrauch aufhebenden Verkrümmung, 1 Mal mit secundärer Amputation. Bei dieser Art von partieller Resection des Fussgelenks bilden demnach die Todesfälle $^1/_{15}$, die missrathenen Operationen $^1/_9$ der Gesammtzahl.

Addiren wir diese Zahlen zu den obigen, so erhalten wir folgende Tabelle:

1) Vergl. hierzu: Clinique Européenne 1859. Nro. 23. S. 183: Statistique des opérations dans l'articulation tibio-tarsienne par Oscar Heyfelder.

	Operirte.	Am Leben Erhaltene.	Erfolge.	Todesfälle.	Misserfolge.	Caries.	Luxation.	Fraetur.	Nekrose.
Totalresectionen und Decapitationen der Unterschenkelknochen	99	88	82	11	6	30	60	7	2
Resectionen des Talus	75	70	67	5	3	5	70	—	—
Summe	174	158	149	16	9	35	130	7	2

Von 174 totalen und partiellen Resectionen des Fussgelenks blieben 158 Operirte am Leben, endigten 16 lethal, 9 bei Erhaltung des Lebens ohne Erfolg, 149 mit Herstellung des Kranken und des operirten Gliedes. Der tödtliche Ausgang beträgt demnach $^1/_{11}$, die missglückten Operationen zusammen aber $^1/_7$ der Totalsumme der Resectionen im Tibiotarsalgelenk.

Solchen Zahlen und Resultaten gegenüber ist Petrèquins[1]) Ausspruch nicht gerechtfertigt, dass die Tibiotarsalresectionen selten seien und nicht gemacht zu werden verdienten. Nur die partiellen Knöchelresectionen, bei welchen das Gelenk nicht geöffnet wird, lässt er gelten. Von einer ähnlichen Ansicht, die Sédillot noch in der zweiten Auflage seiner médecine opératoire vom Jahr 1853 ausspricht, scheint er neuerdings zurückgekommen zu sein, denn er hat 1858 die Resection des Fussgelenks selbst und zwar mit Glück ausgeführt. Beide Autoren wollen die Tibiotarsalamputation als eine leichter ausführbare, in ihrem örtlichen und allgemeinen Erfolg günstigere Operation der Resection vorgezogen wissen.

Bei den Querincisionen nach Heyfelder oder nach Textor, wo beide Unterschenkelknochen zugleich und mit einer gewöhnlichen Säge weggenommen werden können, ist die erste Hälfte der Operation, die decapitatio ossium cruris eingeschlossen, vollständig gleich mit dem die amputatio tibiotarsalis einleitenden Verfahren. Von da ab sind die Operationen verschieden. Das Baudens'sche Verfahren mag etwas leichter und schneller durchführbar sein, als die Exstirpation des Astragalus, nicht aber als die Abtragung seiner oberen Schichte. Dagegen ist die Ausschälung des Calcaneus nach Jäger-Syme ebenso mühsam und langwierig, als irgend eine Resection. Die Pirogoff'sche Operation ist allerdings leichter und rascher durchzuführen, als die Jäger-Syme'sche, aber keineswegs leichter als die decapitatio tali, nach eröffnetem Gelenk.

Die Gefahren der Fussgelenkamputationen, namentlich durch Abwei-

1) A. a. O. S. 713.

chung des Fusses nach innen oder aussen, übertreibt Sédillot. Ein einziger Fall, wo dies in geringem Grade statthatte, liegt vor; in einem andern war eine abnorme, seitliche Beweglichkeit vorhanden. In den meisten Fällen aber ist die Brauchbarkeit des Fusses durch Neubildung eines Gelenks oder vicariirende Beweglichkeit der Nachbargelenke ausdrücklich angegeben. Solche Facta werden aber nicht widerlegt, noch ihre Beweiskraft erschüttert durch Phrasen, wie die von Sédillot[1]): „Mais que de terminaisons fatales passées sous silence, pour quelques succès exceptionnels!“ Denn so weit dieses Wort eine Wahrheit enthält, gilt es allen Publicationen von Operationen, also allen chirurgischen Statistiken in gleicher Weise. Doch schwindet alle Bedeutsamkeit desselben vor den beträchtlichen Zahlen, die wir aufzuführen vermögen, und vor der Ehrlichkeit wenigstens deutscher Gelehrten, die ihre Misserfolge mit gleicher Treue registriren und mittheilen, als ihre Erfolge.

Die Verkürzung, welche nach der Tibiotarsalamputation unumgänglich eintritt und 2—4″ und mehr zu betragen pflegt, überschreitet nach der Resection kaum 2½″, erreicht selten selbst dieses Maass, namentlich bei den partiellen Resectionen. Ist aber Verkürzung vorhanden, so kann dieselbe noch leichter ausgeglichen werden, als nach der Amputation.

Nach beiden Operationen ist die secundäre Amputation des Unterschenkels nöthig geworden, nach beiden ein lethaler Ausgang vorgekommen, letzteres bei den Amputationen in grösserer Proportion als nach den Resectionen, in gleicher, wenn zu jenen die osteoplastischen Operationen nach Pirogoff hinzugezählt werden.

J. F. Heyfelder[2]) hat die amputatio tibio-tarsalis 16 Mal (5 Mal nach Baudens, 11 Mal nach Jäger-Syme), ich habe sie 3 Mal (2 Mal nach Jäger-Syme, 1 Mal nach meiner eigenen Methode[3])) gemacht. Unter diesen 19 Fällen musste 2 Mal nachträglich amputirt werden und erfolgte 3 Mal der Tod, so dass hier die Todesfälle $^1/_6$, die missglückten Operationen $^1/_3$ der Gesammtzahl betragen. Rechnen wir hierzu die uns näher bekannten Fälle von Syme, Baudens, Chelius, Textor, Günther, Pitha, Lyon, Handpride, Duncan und Sédillot, so erhalten wir die Summe von 57, mit 5 lethalen Ausgängen und 5 Secundäramputationen. Die ersteren betragen also $^1/_{11}$, die letzteren $^1/_5$—$^1/_6$ der Gesammtzahl, was beinahe gleich dem Verhältnisse der Resection kommt, doch etwas weniger günstig ist. Zu den Amputationen können wir aber auch noch die 25 osteoplastischen Operationen nach Pirogoff mit nur 2 lethalen Ausgängen

1) A. a. O. S 519.

2) Deutsche Klinik 1856. S. 478.

3) Prag. Vierteljahrschr. Bd. XXXI. S. 5 und Deutsche Kl. 1850 und 1851. Klinischer Bericht.

zählen. Dadurch kommt auf die Gesammtzahl 82 an Todesfällen 7, an Misserfolgen überhaupt 12. Somit betragen jene $^1/_{11}$, diese $^1/_7$, wodurch das Verhältniss für die Amputationen im Tibiotarsalgelenk sich genau wie für die Resectionen desselben Gelenks gestaltet.

Da also die resectio tibio-tarsalis der gleichnamigen Amputation in Bezug auf Durchführbarkeit nicht nach, in Bezug auf Gefährlichkeit gleich steht und in Bezug auf Erhaltung der normalen Länge der Extremität ihr überlegen ist, so verdient sie, wo immer möglich, vorgezogen zu werden, um so mehr, weil sie das Glied erhält, während die Amputation verstümmelt.

Affection der ganzen Fusswurzel, Theilnahme des Mittelfusses, wenn auch in geringem Grade, Zerstörung der Weichtheile machen die Tibiotarsalamputation nöthig. Im Kriege wäre die Resection ebenfalls zu versuchen, wird aber auf grossen Schlachtfeldern der leichter und schneller durchführbaren osteoplastischen Operation[1]) häufig weichen müssen, wo man unter andern Verhältnissen noch reseciren würde.

Von den 174 totalen und partiellen Fussgelenkresectionen sind 35 wegen Caries, 2 wegen Nekrose, 130 wegen complicirter Luxation, 7 wegen complicirter Fractur ausgeführt worden, also 37 wegen organischer Erkrankung, 137 wegen Verletzung. Von den 37 wegen organischer Erkrankung Resecirten starben 5, wurden 4 amputirt. Die Mortalität beträgt also bei diesen $^1/_7$, bei den wegen Verletzung Resecirten $^1/_{11}$, die Misserfolge (Amputation, Verkrümmung und Todesfälle zusammen) dort $^1/_4$, hier $^1/_8$. Der Erfolg ist also bei den wegen Caries Operirten ungünstiger, als bei den wegen Verletzungen Resecirten, wobei allerdings in Rechnung zu bringen, dass es ein bei weitem geringerer Eingriff ist, einen einzelnen, prominirenden Gelenktheil abzutragen, als das ganze Gelenk blosszulegen und auszuschneiden.

Der obigen Tabelle nach rangiren die einzelnen Arten der Fussgelenkresectionen der Gefährlichkeit nach so: decapitatio tibiae $^1/_{35}$ Mortalität, $^1/_{17}$ Misserfolge (im collectiven Sinne des Wortes); exstirpatio oder resectio tali $^1/_{15}$ Mortalität, $^1/_9$ Misserfolge; decapitatio fibulae $^1/_8$ Mortalität, $^1/_5$ Misserfolge; Totalresection $^1/_7$ Mortalität, $^1/_4$ Misserfolge; decapitatio ossium cruris $^1/_5$ Mortalität, $^1/_4$ Misserfolge.

1) Pirogoff soll seine Operation in der Krim 20 Mal mit Success in Ausführung gebracht haben. Deutsche Kl. 1856. S. 478.

Resectionen am Fuss.

Anatomische und pathologische Bemerkungen.

Das Skelett des Fusses stellt ein knöchernes Gewölbe dar, welches seine Hauptstütze auf der Bodenfläche durch den Sporenfortsatz des Fersenbeins und durch die grosse Zehe sammt ihrem vorderen Metatarsalknochenköpfchen findet. Seine Höhe bildet der Astragalus, so dass also nach Verlust dieses Knochens, wie nach dem des Calcaneus, der Fuss abgeflacht erscheinen muss. Indem der Sporenfortsatz nach hinten und etwas medianwärts gerichtet ist, der innere Fussrand etwas erhoben und der Vorderfuss ebenfalls gegen die Medianlinie zu convergirt, so stellt der Fuss zugleich einen Bogen dar, dessen Sehne eine von dem vorderen Ende des ersten Metatarsalknochens bis zur stärksten Prominenz des Sporenfortsatzes reichende Gerade ist. Beim Klumpfuss sind beide Biegungen bis zur Missgestalt vermehrt, daher Little und Solly einen Knochen (das Würfelbein) aus dem äusseren Fussrande excidiren, um die Deformität zu heben.

Der Fuss zerfällt wesentlich in die Fusswurzel, den Mittelfuss und die Zehen. Die Fusswurzel besteht aus sieben Knochen, unter welchen Sprung- und Fersenbein die eine, Würfel-, Kahn- und die drei Keilbeine die zweite Gruppe bilden. Diese vieleckigen, schwammigen Knochen sind unter sich durch zahlreiche Bänder verbunden und durch mehrere Synovialkapseln getrennt.

Das Sprungbein ist der Vermittler des Fusses mit dem Unterschenkel und participirt allein an dem Tibiotarsalgelenk. Nach unten articulirt er mit dem Calcaneus, nach vorn mit dem os scaphoideum. Der grösste, der am meisten belastete und in Bezug auf Resectionen wichtigste Knochen des Fusses ist das Fersenbein. Dasselbe ist annähernd länglich viereckig geformt und mit vielfachen Höckern versehen. Von dem mittleren Theil, dem Körper, geht der processus anterior nach vorn zu der Wölbung des Fusses, der Sporenfortsatz oder Fersenhöcker nach hinten und bildet die Ferse. An diesem sitzt die Achillessehne fest, an seiner innern (medialen), concaven Fläche verlaufen die Sehnen des musculus tibialis posticus, des flexor communis und flexor hallucis longus, die hinteren Tibialgefässe und Nerven unter dem ligamentum laciniatum hindurch zur planta pedis. Die Sehnenscheide des M. tibialis posticus, welche dem Halse des sustentaculum calcanei zunächst liegt, adhärirt demselben so fest, dass die Lostrennung zum Zwecke der Exstirpation grosse Schwierigkeiten hat, zumal wenn sie verknöchert ist. Die äussere Fläche des Sporenfortsatzes ist nur von Haut und Zellgewebe bedeckt, daher sie sich zum operativen Angriff besonders eignet. Ueber die dem processus an-

terior angehörige Fortsetzung der äusseren Wand gehen die Sehnen der Mm. peronei hinweg, mittelst ihrer Scheiden dem Knochen fest verbunden, so dass, ohne sie zu verletzen oder weg zu präpariren, der vordere Theil des Fersenbeins nicht exstirpirt werden kann. An seiner vorderen oberen Parthie bildet er durch eine leichte Vertiefung mit einer entsprechenden des Talus den sinus tarsi, der nach Linuart's [1]) Beobachtung bei schneller Vernarbung der Operationswunde nach exstirpatio calcanei der Sitz von Eiteransammlungen werden kann. Wenn der Fuss im rechten Winkel zum Unterschenkel steht, liegen die beiden vorderen Flächen des Talus und Calcaneus in einer Ebene, bei der Streckung aber wird die letztere von der ersteren überragt.

An den Talus grenzt nach vorn das kahnförmige, an den Calcaneus das würfelförmige Bein. In diesem Gelenke geht hauptsächlich Abduction und Adduction vor sich. Das os cuboideum reicht bis zu den zwei letzten Metatarsalknochen, indess das os scaphoideum als Vermittelung der 3 vorderen Mittelfussknochen je ein os cuneiforme besitzt. Die straffe Bandverbindung des Tarsometatarsalgelenks ist bei Ankylose des Tibiotarsalgelenks einer bedeutenden Lockerung und das Gelenk dadurch einer vermehrten, complementären Beweglichkeit fähig. Das vordere Ende des Metatarsus stellt eine Bogenlinie dar, welche gegen den äusseren Fussrand bedeutend zurückweicht; die Köpfchen der Mittelfussknochen sind untereinander durch Zwischenbänder fest vereinigt. Mit denselben articuliren die Zehen, unter welchen sich nur die grosse zu Resectionen eignet.

Der Fussrücken ist von der äusseren Haut, einer geringen Schichte Zellgewebes, Fascien, den Streckersehnen und dem M. extensor dig. brevis, welcher vor dem äussern Knöchel ein Fleischpolster bildet, eingenommen. Bei dem Angriffe des Fussskeletts vom Fussrücken aus, können auch bei Querschnitten die Sehnen geschont werden, wogegen der arcus venosus dorsalis und die arteria dorsalis pedis beinahe nicht zu umgehen sind.

Die planta pedis hat unter der derben Sohlenhaut ein stark entwickeltes Fettpolster, die derbe Plantaroponeurose, die kurzen Beugemuskeln und die Sehnen der langen, die A. plantaris externa, die schwächere interna und die gleichnamigen Nerven, deren Endäste die Zehen versorgen.

Das Skelett des Fusses ist am Fersentheil von der Seite und der Sohle, am Mittelfuss von oben und den Seiten her zugänglich. Die schwammigen Knochen der Fusswurzel sind häufig der Sitz von Caries, Nekrose oder Neubildungen. Luxationen betreffen hauptsächlich den Astra-

1) Prag. Vierteljahrschr. 1858. I. 54.

galus; Fracturen sind seltener, um so häufiger Knochenwunden, Zersplitterung und Zermalmung. Die Mittelfussknochen sind sowohl den Verletzungen, als den Erkrankungen weniger ausgesetzt und dadurch auch seltener der Gegenstand operativer Eingriffe als die Fusswurzelknochen.

Resectionen der Fusswurzelknochen.

Die Tarsalknochen können einzeln oder mehrere zusammen partiell oder total entfernt werden, wobei zuweilen die Köpfchen der Mittelfussknochen mit in das Bereich der Operation gezogen werden. Die Indicationen wie die Erfolge gestalten sich bei den verschiedenen Knochen etwas verschieden. Für das Verfahren lässt sich kaum etwas allgemein Gültiges festsetzen.

1) *Die Resection des Sprungbeins.*

Geschichtliche Notizen.

Partielle Abtragungen des Astragalus, als Operation für sich, sind nur selten vorgekommen. Charley[1]) entfernte den grösseren Theil des Astragalus, nur die mit dem os naviculare articulirende Fläche zurücklassend.

Addenbrocke[2]) trug 1856 an einem 4jährigen Knaben wegen Gelenkkrankheit die Gelenkfläche des Astragalus gegen den Unterschenkel mit glücklichem Erfolg ab, nachdem er sich durch einen halbmondförmigen Schnitt von der Aussenseite her den Weg zum Knochen gebahnt hatte.

Exstirpationen des Talus sind dagegen viele gemacht worden und zwar wegen complicirter Luxation von Folgenden: von Fabricius Hildanus[3]) in der zweiten Hälfte des siebzehnten Jahrhunderts, nach ihm von Broilje[4]), Aubrey, Ferrand, Desault (5 Mal)[5]), Manduyt, Laumonier, Daniel, Percy[6]), Dupuytren (4 Mal)[7]), Downes[8]), Trye[9]), Hey, Rumsey, Evans, Green, A. Cooper, J. Lynn, West, Stevens, Follot, Norwood, Cloquet[10]), Arnott[11]), Thierry[12]), Norris[13]), Heidenreich[14]), Hinterberger[15]), Rognetta, Oustalet,

1) Hey, Chirurg. Beobacht. S. 287.
2) Med. times and gaz. 1857. Febr.
3) Opera chirurg. Frankf. a. M. 1682. Cent. II. obs. 67. S. 140.
4) Velpeau a. a. O.
5) Chir. Nachlass. I. Abth. 2. S. 273.
6) Bayer, Chirurg. IV. S. 368.
7) Annuaire méd. chir. des hôp. d. Paris 1819. S. 28.
8) G. Meyer a. a. O. S. 64.
9) Hey, Beob. S. 281 und A. Cooper a. a. O. S. 62.
10) Siehe obige Fälle bei Jäger, Rust's Handwörterbuch. VI. 653
11) Hamb. Zeitschr. VI. 499.
12) Musée Dupuytren. p. 1020.
13) Gaz. méd. de Paris 1837. S. 796.
14) Bayr. med. Corr.-Bl. 1840. S. 19.
15) Linhart a. a. O. S. 371.

Smart, Kittner, Velpeau, Robert[1]), Smith (7 Mal)[2]), Chabanon[3]), Thore[4]), Letenneur (2 Mal)[5]), Estevenet[6]), Heyfelder, Wackley, Hancock u. A. Die Resultate[7]) der wegen Luxation gemachten Exstirpationen des Astragalus sind günstig, indem unter 77 Fällen 9 Mal der Tod erfolgte, einmal amputirt werden musste und 67 Heilungen zu Stande kamen. In einem Falle von Trye[8]) konnte der Patient nach 6 Monaten mit Hülfe eines Stocks, eines erhöhten Absatzes und einer Stahlschiene sehr gut gehen. Es ist nicht gesagt, aber doch anzunehmen, dass diese Hülfsmittel nach und nach überflüssig wurden.

Wegen Knochenerkrankung (Caries) wurde die Operation von J. F. Heyfelder, Dietz[9]) und Statham[10]) gemacht, von den beiden letzteren mit ausgezeichnetem Erfolg.

J. F. Heyfelder resecirte den Astragalus zugleich mit dem Calcaneus wegen Caries an einem 17jährigen schwächlichen, anämischen Manne, Matheus Basileiff. Derselbe hatte in Folge einer distorsio pedis neglecta seit 4 Monaten an einem Abscess unter dem äussern Knöchel gelitten. Am 7. December 1858 ins Arbeiterhospital aufgenommen, ergab die Untersuchung totale Caries des Sprung- und Fersenbeins. Beide Knochen wurden durch zwei Schnitte blossgelegt, von welchen der eine von dem Insertionspunkt der Achillessehne am Fersenbein unter dem malleolus externus bis zur Mitte des Tibiotarsalgelenks geführt ward, indess der zweite, von der Fusssohle ausgehend, ziemlich in der Mitte des vorigen mündete. Nach Zurücklegung der Lappen und nochmaliger Constatirung der Caries beider Knochen wurden diese abgetragen, die Wundränder der Weichtheile durch Knopfnähte vereinigt und das Glied in einer solchen Richtung durch Verband und Lagerung erhalten, dass der Fuss in etwas stumpfem Winkel zum Unterschenkel stand. Nach 48 Stunden wurde der äussere Verband erneuert. Nachdem sich der Operirte anfangs wohl befunden, trat am 7. Tag heftige Diarrhöe auf. Bei der am 8. Tage vorgenommenen Lösung der Nähte fanden sich die Wunden in den Winkeln vereinigt, in der Mitte stark klaffend. Am 17. Tage viel dünner Eiter, am 19. Tag Perforation unter dem malleolus externus; dabei trotz des Gebrauchs von Wein und Roborantien auffallendes Sinken der Kräfte. Am 24. Tage war die Operationswunde mit dünner Jauche ganz durchtränkt, die Weichtheile begannen nekrotisch zu werden. Daher amputatio cruris im obern Drittheil, wodurch das Leben erhalten wurde.

Die anatomische Untersuchung erwies caries ossis navicularis und hyperämische Osteoporose der Epiphysen des Unterschenkels.

Die beiden resecirten Knochen Astragalus (Fig. N.) und Calcaneus (O.) sind in so fern interessant, als sie deutlich zeigen, dass die Caries

1) Die vorstehenden 5 Fälle s. bei Ried a. a. O. S. 496.
2) Med. times and gaz. 1857. Dec. S. 630.
3) Rev. thérap. d. midi 1850. S. 68.
4) Arch. gén. 1851. Mai.
5) Rev. méd. chir. 1852. Juli.
6) Gaz. d. hôp. 1852. 7.
7) Hey a. a. O.
8) Hamb. Zeitschr. V. S. 425.
9) The Lancet. 1854. I. S. 136.
10) Die Statistiken von Paul und mir zusammengestellt, erhalten wir die Zahl 77

Fig. N.

Fig. O.

von dem Talo-calcaneo-Gelenk ausging und die Verbindungen beider Knochen mit den angrenzenden Knochen vollkommen intact waren, so dass also, der Regel gemäss, im Gesunden operirt worden war.

Bei dem Sprungbein *A* beschränkt sich die cariöse Zerstörung ganz auf die untere, concave Fläche, von der selbst noch ein Stück *a i* den Knorpelüberzug erhalten hat. Die obere Gelenkfläche, die seitliche äussere *a b c* und die vordere *a a* sind normal und noch mit Knorpel überzogen. Beim Fersenbein *C* finden sich zwar auch die tiefsten cariösen Zerstörungen auf der dem Talus zugewandten, oberen Fläche, aber der ganze Knochen ist an seiner Oberfläche rauh, und intact erscheint nur seine vordere kleine Gelenkfläche *aa'*, welche ihren Knorpelüberzug erhalten hat.

Indicationen.

Die Anzeige zur partiellen oder totalen Abtragung des Sprungbeins giebt ausnahmsweise Caries oder Nekrose (letztere wohl nur als Folge von Trennung), gewöhnlich aber Verletzung. Dieselbe besteht entweder in Schussverletzung, in complicirter Fractur oder Luxation und zwar wird nicht nur bei complicirter, irreponibler Verrenkung des Talus resecirt, sondern auch bei irreponibler einfacher Luxation. Dupuytren[1]) machte bei Luxation im Fussgelenk und Austritt des Talus auf Calcaneus und os

1) Annuaire méd. chir. des hôp. d. Paris 1819. S. 28.

scaphoideum bei unverletzten Weichtheilen einen Einschnitt und exstirpirte das Sprungbein. Ebenso muss der complicirt verrenkte Talus exstirpirt oder so weit abgetragen werden, als er prominirt, auch wenn er nicht absolut, sondern nur schwer reponibel ist und wenn oder soweit er seines Knorpelüberzugs, seiner Beinhaut beraubt, wenn er durch die lange Dauer der Luxation oder andere äussere Einwirkungen Gewebsveränderungen erlitten hat.

Bruns [1]) beobachtete folgenden, höchst interessanten Fall von Bruch des Sprungbeins mit lethalem Ausgang. Ein 27jähriger gesunder Arbeiter erlitt durch einen Fall aus der Höhe von 18′ eine Fractur des Talus. Geschwulst; der Fuss steht in einem stumpfen Winkel zum Unterschenkel, mit erhöhtem äusseren Fussrand und Verrückung des ganzen Fusses gegen die Fibularseite. In der Gegend des innern Knöchels ein oben scharfkantiges, unten abgerundetes, unbeweglich, stark prominirendes Fragment; Bewegung beschränkt. Schmerzhaftigkeit gross. 14 Tage lang kalte Irrigationen, gutes Allgemeinbefinden. Die Diagnose nicht festgestellt. Eine Art von Schienenverband wurde nicht vertragen und möchte die Gangränescenz der Hautparthie über dem Fragment befördert haben, was jedoch mit Bestimmtheit zu behaupten, die nachträgliche Kritik der Krankengeschichte nicht wagen darf. Factum ist, dass während der wenigen Tage, wo der Verband versucht ward, oder unmittelbar darauf, unter Störung des Allgemeinbefindens, die Haut über dem prominenten Fragment 4 Ctm. lang, 3 Ctm. breit nekrotisch verloren ging. Darauf zeigte sich im Grunde der Wunde eine überknorpelte Knochenfläche. Das Knochenstück löste sich langsam und stiess sich nach etwa 14 Tagen, fast 4 Wochen nach erlittener Verletzung ab. Es war der grössere Theil des Astragalus. Das leichte Frösteln, welches das Ende dieses Processes begleitet hatte, ging in Schüttelfröste über. Am 43. Tage starb der Kranke an Pyämie.

Wahrscheinlich würde eine frühe Resection, nach der Analogie des Dupuytren'schen Falles, vielleicht auch eine Spätresection, nach der Perforation der Weichtheile rettend haben eingreifen können. Die erstere würde die Möglichkeit der Diagnose voraussetzen, die hier nicht vorhanden war. Die Indication zu der zweiten hing von dem Grade des Allgemeinleidens, wie auch von der Beschaffenheit der Weichtheile ab. Jedenfalls spricht die Autorität eines Namens, wie Bruns, gegen jeden Vorwurf der Versäumniss. Aber eine Aufforderung enthält der Fall, bei irreponibler Fractur des Astragalus, überhaupt des Fussgelenks, mit gefährlicher, dauernder Spannung der Weichtheile, auch wenn sie anfangs nicht perforirt sind, die Resection in Erwägung zu ziehen.

Das gleichzeitige Bestehen von anderweitigen Fracturen und selbst von Prominenz der Unterschenkelknochen sind nach Paul [2]) keine Contra-

1) Deutsche Klinik 1857. S. 479, 480.
2) A. a. O. S. 207.

indicationen. Als Beweise dafür sind Beispiele bei Richter[1]) und A. Cooper[2]) nachzulesen.

Die Operation.

Die Incision der Weichtheile geschieht entweder auf dem prominirendsten Theil des luxirten oder gebrochenen Knochens oder unter Benutzung vorhandener Zusammenhangstrennungen nach den allgemeinen Regeln, gewöhnlich von dem Fussrücken aus und ist geradlinig, bogenförmig, winkelig oder gekreuzt. Unter Beseitigung und Schutz der möglichst zu erhaltenden Weichtheile wird der Knochen mittelst des Scalpells oder der Cooper'schen Scheere excidirt oder so weit als nöthig mit einer beliebigen Säge abgetragen. Verband und Nachbehandlung ist wie bei der Resection des Fussgelenks.

Der Erfolg muss als sehr günstig bezeichnet werden. Unter 82 Kranken, an welchen die totale (80), oder partielle (2) Resection des Astragalus gemacht wurde, starben 9, mussten 2 wegen Verkrümmung und Unbrauchbarkeit des Fusses nachträglich amputirt werden; 71 wurden hergestellt. Die lethalen Ausgänge betragen also $^1/_9$, die Misserfolge zusammen $^1/_7$ der Gesammtzahl. Die Geheilten behielten aber keineswegs, alle Ankylose, wie Bayer behauptet, sondern gewannen theilweise Beweglichkeit im Gelenk wieder. Thierry[3]) hatte Gelegenheit eine Operirte, die später an einer andern Krankheit starb, zu untersuchen.

Bei einer Frau war in Folge eines Falles das Sprungbein nach innen luxirt, Tibia und Fibula gebrochen gewesen. Unter Erhaltung des Halses und Kopfes war der Körper des luxirten Talus abgetragen worden und Heilung eingetreten. Bei der anatomischen Untersuchung des Fusses fand man die Gelenkfläche des Schienbeins auf den Resten des Sprungbeins ruhend, diese abgeschliffen und mit jener durch Bindegewebsstränge verbunden. Die Dimensionen des erhaltenen Stücks vom Talus betrugen nach hinten 20 Mm., nach vorn 8 Mm., so dass die Fussspitze ein wenig gehoben war und das Fussgewölbe an Höhe verloren hatte. Der Unterschenkel erschien deshalb kürzer d. h. die Knöchel standen 20 Mm. niedriger, sonst war der Fuss nicht deform und die Stellung der Tibia ganz symmetrisch.

2) *Die Resection des Fersenbeins.*

Wir unterscheiden die Exstirpation und die partielle Abtragung. Beide können für sich allein oder mit gleichzeitiger Entfernung benachbarter Knochen oder Knochentheile geschehen. Die partielle Resection

1) Knochenbrüche und Verrenkungen. S. 738—740.
2) Chir. Handbibl. Bd. I. Abth 2. S. 246—252 etc.
3) L'expérience. 1850. VI. S. 17.

kann 1) den Körper des Fersenbeins betreffen und zwar hier a) nur eine oberflächliche Schicht oder b) ein Stück aus der ganzen Dicke des Körpers; 2) den tuber calcanei; 3) den processus anterior.

A. Exstirpation des Fersenbeins.

Historische Notizen.

Während 1847 Ried in seinem oft und rühmlichst von uns erwähnten Werke noch keine totale Resection des Calcaneus anführen konnte, sind seitdem eine Reihe solcher Operationen publicirt worden.

1837 wurde die erste Exstirpation des Fersenbeins von Ferdinand Robert[1]) an einem 4jährigen Mädchen wegen scrophulöser Nekrose gemacht mit Wiederersatz des Knochens und vollkommenem Gebrauch des Gliedes. R. bediente sich eines Längsschnittes auf der lateralen (äusseren) Seite des Knochens, füllte die zurückgebliebene Höhle mit Charpie aus und wandte gelinde Compression durch Anlegen einer Zirkelbinde an. Nach 14 Tagen schon konnte das Kind den Fuss aufsetzen, nach 4 Wochen mit Hülfe eines Stockes gehen. Der neugebildete Knochen erschien nur von vorn nach hinten etwas verkürzt.

1845 machte Meyer[2]) dieselbe Operation mit gleichzeitiger oberflächlicher Resection des malleolus externus wegen ostitis syphilitica und caries centralis calcanei, der überdies reichlich mit Osteophyten besetzt war. Partielle Herstellung. Nach 2 Jahren Recidiv des syphilitischen Entzündungsprocesses. Amputatio cruris. Herstellung. 2 Jahre später Tod durch Lungentuberkulose.

1846 exstirpirte Derselbe das Fersenbein wegen caries superficialis mit glänzendem Erfolg. Heftige Blutung, Ausstopfung, straffe Anlegung einer Binde. Anfangs Tragen eines mechanischen Schuh's mit Korkmehlpolsterung.

1851 resecirte Robert[3]) wegen nekrotischer Caries bei einer Frau mittleren Alters Calcaneus und Würfelbein. Es erfolgte Heilung ohne Knochenersatz, aber mit vollem Gebrauche des Fusses. Recidiv nach 1 1/2 Jahren während einer Schwangerschaft. Tod durch Lungentuberkulose.

Cooke[4]) hat die Operation ebenfalls vollführt.

Solly[5]) sah von derselben im Jahre 1855 günstigen Erfolg bei einer 24jährigen Frau, die er wegen Caries operirte.

Lunn[6]) exstirpirte 1856 das Fersenbein wegen scrophulöser Caries mit so vollkommenem Erfolg, dass die Gebrauchsfähigkeit des kaum verkürzten Gliedes in nichts gestört war.

Textor d. S.[7]) machte bei einem jungen Manne, ausser der Amputation des rechten Unterschenkels, die Totalresection des linken Fersenbeins. Derselbe wurde 1856 von Linhart wegen Caries des Sprunggelenks amputirt.

1) Prag. Vierteljahrschr. XII. Jahrg. 1855. S. 34.
2) Deut. Klin. 1856. S. 201.
3) A. a. O. S. 20.
4) Ebend. S. 14 und Lancet 1849.
5) Lancet 1854. Bd. I.
6) Med. times and gaz. March. 1857.
7) Linhart, Exst. des Fersenbeins. Prag. Vierteljahrschr. 1858. S. 55.

Atkinson[1]) wiederholte die Operation 1857 unter eigenthümlich interessanten Verhältnissen. Albulafia, 54 Jahre alt, Rabbi in Jerusalem, wurde 1826 beim Bombardement dieser Stadt durch die Egypter von einer platzenden Bombe am Fusse getroffen, da er sich, das Laubhüttenfest feiernd, im Freien befand. Er reiste später, während 7 Jahren, in Europa, ging dabei viel zu Fuss, obgleich durch die Bombe an der Ferse verwundet. Nach 26 Jahren entstand eine gestielte Geschwulst an der Ferse, die 1854 exstirpirt ward. Langsame Heilung. Recidiv. Cauterisation. Am 5. Februar 1857 exstirpirte A. in Smyrna den gänzlich infiltrirten Knochen. Schnelle Genesung, volle Herstellung.

Paul[2]) exstirpirte den Calcaneus an einem 19jährigen Manne wegen Caries. Als die Wunde der Vernarbung nahe, starb derselbe an Lungentuberkulose.

Jäger d. S.[3]) exstirpirte 1856 auf Linhart's Klinik (warum, ist nicht gesagt) das Fersenbein bei einem Mädchen. Schnelle, vollständige Heilung. Das Mädchen geht gut und ohne Schmerz, aber der Fuss ist plattfussähnlich gekrümmt und leicht gebeugt, was jedoch die Möglichkeit, ihn leicht und kräftig zu strecken, nicht aufhebt.

J. F. Heyfelder nahm 1858 in dem oben beschriebenen Falle den cariösen Calcaneus und Talus weg, war aber durch Recidive zur Amputation genöthigt, um das Leben zu erhalten.

Martineau-Greenhaw[4]) erzählt folgende 12 in England gemachte Resectionen des os calcis:

Hancock exstipirt das Fersenbein wegen Caries und ist wegen wiederholter Recidive genöthigt, zu amputiren.

Greenhaw machte die Operation 4 Mal wegen Caries, darunter 3 Mal mit Erfolg bei Männern in jugendlichem Alter. Der erste verlässt nach 3½, der zweite nach 5 Monaten das Spital, alle mit Gebrauchsfähigkeit des Fusses, geringer Verkürzung und consecutivem Hinken. Anfangs bedienten sich alle 3 des Stockes oder der Krücken. Der zweite hatte erst eine partielle Resection des os calcis durchgemacht, welcher wegen Recidiv die Exstirpation folgte. Bei dem Dritten war auch die Gelenkfläche des Würfelbeins abgetragen worden. Im 4. ebenfalls wegen Caries an einem 29jährigen Manne gemachten Operationsfall war Heilung, Beweglichkeit und theilweise Tragfähigkeit des Fusses eingetreten; aber ein durch Ueberanstrengung und Erkältung provocirtes Recidiv machte die amputatio cruris 7 Monate später nöthig.

Page operirt wegen Caries mit ausgezeichnetem Erfolg.

Potter resecirte 2 Mal, einmal mit sehr gutem, einmal ohne Erfolg. Beide Mal war ein Theil des Talus entfernt worden.

Guy sah bei einem 22jährigen Manne so vollkommene Heilung eintreten, dass schon nach 6 Monaten der Kranke ohne Stock zu gehen im Stande war.

Simon erzielte in 4 Wochen complete Heilung, nachdem er wegen Nekrose operirt hatte. Die Gestalt des Fusses auffallend wenig verändert.

1) Med times and gaz. 1857. April. S. 400.

2) A. a. O. S. 356.

3) Ebend.

4) Observatoires on excision of the os calcis, with cases. Brit. med. chir. review. July 1858 und Archives générales de méd. Série V. Vol. 47. 1853. p. 531.

Lowe konnte seine Operirte nach 8 Wochen entlassen. Die Heilung ist später constatirt, der Gebrauch gut, die Gestalt des Fusses ein wenig verändert.

Field operirte mit anscheinend gutem Erfolge, doch ist das Endresultat unbekannt.

Indicationen.

Die Exstirpation des Fersenbeins ist durch eine über den ganzen Knochen ausgedehnte Zermalmung, Caries oder Nekrose, oder ein in demselben entstandenes und auf dasselbe beschränktes Pseudoplasma angezeigt. Bisher scheint die Operation nur wegen Caries und Nekrose gemacht, mit Ausnahme des Falles von Atkinson, wo eine Knochengeschwulst den Anlass gab.

Gegenangezeigt ist sie bei Fortbestehen einer dem örtlichen Leiden zu Grunde liegenden constitutionellen Krankheit z. B. bei Syphilis oder bei Tuberkulose.

Ferner bei gleichzeitiger Erkrankung oder Verletzung mehrerer benachbarter Knochen, namentlich des ganzen Astragalus, während bei geringer Mitleidenschaft einzelner benachbarter Knochen diese gleichzeitig partiell, oder bei Affection der kleineren Fusswurzelknochen diese in ihrer Totalität mit weggenommen werden können.

Operation.

Wenn Wunden oder Fistelöffnungen vorhanden sind, so werden dieselben erweitert, durch Schnitte mit einander verbunden, entartete Weichtheile excidirt. Ob die Incision ganz nach Wahl oder unter solchen Rücksichten angelegt wird, immer ist zu beachten, dass bei grösstmöglicher Zugänglichkeit für die Operation, andererseits die Narbe nicht auf einen Theil der Ferse falle, wo sie beim Gehen einem starken Druck ausgesetzt ist. Die dadurch bedingte Schmerzhaftigkeit oder Ulceration würde den Erfolg der Operation beeinträchtigen oder gänzlich aufheben. Am zweckmässigsten wird daher ein Querschnitt von einem Knöchel zum andern über die hintere Circumferenz des Fusses dicht über der Ferse geführt, wodurch nur die ohnehin nicht zu erhaltende Achillessehne durchschnitten wird. Ebenso empfiehlt sich ein halbmondförmiger Lappenschnitt, dessen Basis eine schräg vom malleolus internus zur hinteren Medianlinie der Ferse unterhalb deren stärkster Prominenz reichende Linie darstellt.

Der Längsschnitt über die Mitte der Ferse und der Sohle bis zum Calcaneo-cuboideal-Gelenk verlegt die Narbe gerade an die ungünstigste Stelle. Beinahe ebenso der Querschnitt durch die Fuss-

sohle von einem Knöchel zum andern, der überdies das Gelenk zwischen Talus und Calcaneus nicht hinreichend zugänglich macht, so dass beide Schnitte, obgleich schon mit Erfolg angewandt, nicht zu empfehlen sind.

Ein Lappenschnitt mit unterer, vorderer Basis, welcher über den Fersenhöcker geht, und derselbe von Linhart zu einem Aförmigen Schnitt modificirt, dürften unter Bedingungen zweckmässig sein. Linhart führt einen senkrechten Schnitt von 1½″ Länge auf der Achillessehne bis zum Fersenhöcker; dort theilt sich der erste in zwei divergirende Schnitte. Der äussere (laterale) reicht bis über das Gelenk zwischen Calcaneus und Würfelbein, der innere (mediale) verläuft etwa 2″ unter dem innern Knöchel in einer Länge von 1½″; „dadurch," sagt Linhart[1]) in seinem classischen Deutsch, „hat man viel Raum gewonnen und ist der arteria tibialis postica ausgewichen und keine Narbe in der Sohle."

Hancock und Malgaigne machen einen +schnitt. Derselbe ist nur bei sehr bedeutender Volumenszunahme des Knochens oder eigenthümlichem Verhalten der Fisteln gerechtfertigt. Nachdem die Erfahrung bewiesen, dass die Gefährlichkeit der Resectionen sich weniger nach der Ausdehnung der Knochenabtragung als der Weichtheilverletzung richtet, so müssen auch hier alle complicirten Incisionen zu Gunsten der einfacheren möglichst aufgegeben werden.

Unter Zurückpräparation der Haut, Abtrennung der Weichtheile dicht am Knochen, wird derselbe nach Analogie des Sprungbeins excidirt, wobei man natürlicher Weise von der unteren, hinteren oder oberen Fläche des Spornfortsatzes beginnt und gegen die Gelenke vorschreitet.

Die äussere Wunde wird mittelst Knopfnähten vereinigt, unter Offenerhaltung des am tiefsten liegenden Theiles zum freien Abfluss des Eiters. Wenn man den Fuss nicht ins laue Wasserbad legt, so muss auf andere Art dafür gesorgt werden, dass die an und für sich wenig nachgiebige Fersenhaut nicht eine Höhle zur Ansammlung und Retention des Wundsecrets bildet. Dies wird durch Anlegung eines Druckverbandes oder durch theilweise Ausfüllung der Operationshöhle mittelst Charpie bewirkt.

Die Nachbehandlung ist der nach den Fussgelenkresectionen analog. Eine geringe Verkürzung, die nicht zu vermeiden sein wird, ersetzt man durch einen hohen Absatz. War es möglich, die Beinhaut theilweise zu erhalten, so ist auch Knochenersatz zu erwarten, der in einem Fall von Dupuytren und in einem von Robert wirklich erfolgte.

Hancock und Robert beobachteten, dass die Achillessehne mit der Narbe verwuchs und wieder fimctionirte.

1) A. a. O. S. 56.

Eine Abplattung des Fusses durch den Verlust der Sohlenwölbung, zuweilen eine Abweichung des Kahnbeins, in Folge der Durchschneidung des ligamentum calcaneo-naviculare plantare, eine etwas veränderte Function, bedingt durch diese Veränderungen und die Durchschneidung aller vom Calcaneus zu den fünf kleinern Tarsalknochen gehenden Gelenkbänder, sind nicht zu vermeiden.

Im Allgemeinen sind die Resultate günstiger, als man bei allen anatomisch begründeten Schwierigkeiten erwarten sollte. Unter 24 Fällen sind 22 dem Ausgang nach bekannt. Davon starb einer, ehe die Vernarbung vollendet war, an Tuberkulose der Lungen, 2 andere nach eingetretener Heilung in Folge von Recidive und Lungentuberkeln nach 1 ½ und nach 2 Jahren. 3 wurden wegen Recidiv amputirt, Einer nach 3 Jahren, Einer nach einem halben Jahre, Einer nach 3 Wochen, Einer war unfähig zu gehen; so dass demnach auf 22 Operirte 3 Todesfälle und 4 anderweitige Misserfolge, zusammen 7, also fast ⅓ mehr oder weniger ungünstige Ausgänge treffen.

Sehen wir die verschiedenen Fälle genauer an, so finden wir nur einen (Nr. 22), wo der Tod vor Ablauf der Vernarbung eintrat; in den beiden andern Fällen erfolgte er nach einem so langen Zwischenraume, dass eine vollständige Vernarbung und Gebrauchsfähigkeit vorher zu Stande kam und mehr als ein Jahr hindurch bestand. In allen drei Fällen war der Tod Folge von Lungentuberkulose, ein Factum, welches seinerseits wieder eine doppelte Deutung zulässt. Einmal kann es als Bestätigung für die Behauptung angesprochen werden, dass Lungentuberkulose sich häufig in der langwierigen Reconvalescenz nach Resectionen entwickelt, andererseits kann sie schon vorher bestanden haben und entweder die Folge der langwierigen Knochenkrankheit oder mit dieser zusammen die Folge einer heruntergekommenen Constitution etc. sein. Im letzteren Falle würde sie nicht die Gefährlichkeit der Operation, sondern deren unpassende Anwendung beweisen. Jedenfalls erscheint nur der eine Todesfall im directen Zusammenhange mit der vorhergegangenen Resection. Von den übrigen Misserfolgen treffen 2 auf solche Exstirpationen des Fersenbeins, wo gleichzeitig ein Theil oder die Totalität des Sprungbeins abgetragen werden musste. Für die exstirpatio calcanei ohne andere Operation erhalten wir daher folgendes Verhältniss: die Mortalität = ⅐, die Gesammtheit der missrathenen Operationen = ¼. Bei den Genesenen aber trat schnelle Heilung (in 1, 2, 3, 4 ½ Monaten) und meist eine vollkommene Herstellung ein.

Die Fälle von gleichzeitiger Resection des Talus, von denen einer schnell genas, einer amputirt werden musste, und einer unfähig zu gehen blieb, sprechen nicht zu Gunsten dieser combinirten Resection, die sich schon a priori dadurch wenig empfiehlt, dass gerade an dem Haupt-

stützpunkt des Fusses ein zu grosser Substanzverlust aus der Länge der Extremität gesetzt wird.

Die Ursachen der Operation waren 1 Mal eine Knochengeschwulst, 17 Mal Caries, 1 Mal syphilitische Knochenentzündung, 2 Mal Nekrose. Letztere dürfte die beste Prognose gewähren. In den beiden vorliegenden Fällen erfolgte die Heilung in 4 Wochen; bei Roberts Kranken regenerirte sich der Knochen sogar.

Im Ganzen ist das Verhältniss der Erfolge nach der amputatio in articulo pedis günstiger, als nach der exstirpatio calcanei. Dagegen stimmen alle Beobachter darin überein, dass nach letzterer Operation das Gehen ein bei weitem vollkommneres ist, als nach den bestgelungenen Jäger-Syme'schen, Baudens'schen oder Pirogoff'schen Operationen.

Linhart hatte Gelegenheit einen 3 Jahre früher des Calcaneus beraubten Fuss anatomisch zu untersuchen, worüber er in seinem mehrfach erwähnten, höchst werthvollen Beitrag zur Exstirpation des Calcaneus folgendermaassen referirt:

„Der Fuss ist mässig gebeugt, Fusssohle flach, Vorsprung der Ferse verschwunden, an dieser Stelle eine Xförmige Narbe. In der Gegend der Ferse ist dicht unter der Haut eine derbe fibröse Schwiele, in welcher die Achillessehne, so wie die Ursprungssehne des flexor digitorum brevis, des abductor hallucis und digiti minimi sich allmälig verlieren. Diese fibröse Schwiele verliert sich auch in der Fascie, resp. ligamentum laciniatum internum. Die Scheiden dieses letzteren Ligaments sind trocken, die Sehnen in derselben grösstentheils fest gewachsen.“ Nachdem die theilweise, fettige Degeneration der caro quadrata Sylvii, der Zwischenknochenmuskeln und der kurzen Muskeln der grossen und kleinen Zehe, die Caries des Sprunggelenks mit den consecutiven Veränderungen constatirt sind, fährt L. so fort: „An der hinteren Grenze der Tibialgelenkfläche des Astragalus erhob sich eine Reihe warziger und dornförmiger Osteophyten. Die untere, dem Fersenbein entsprechende Gelenkfläche des Körpers vom Sprungbein war durch ein weiches, lockeres Bindegewebe mit der oft besprochenen Fersenschwiele verbunden: letztere liess sich an manchen Stellen sehr leicht lospräpariren. Der Knorpel fehlte an dieser Gelenkfläche ganz, statt dessen waren breite, fibröse Bündel zu sehen, und wo diese fehlten, lag der cariöse Knochen bloss. Die Seitengelenkfläche am Halse des Astragalus (für das sustentaculum tali) war geschwunden, an der Stelle der Knorpelfläche eine fibroide Masse. — Die compacte Substanz des Knochens war, wo man sie sah, nachgiebig und verdünnt. Die hintere Fläche des Würfelbeins war dem Körper des Sprungbeins genähert, nicht blossliegend und nicht rauh, die gegenüberliegende Parthie des Halses vom Sprungbein war rauh und weich. Die innere Hälfte des Schleuderbandes war mit der gemeinschaftlichen fibrösen Fersennarbe verwachsen. Ein Fortsatz jener fibrösen Schwiele in der Fersengegend erstreckte sich gegen das Würfelbein und war an dieser wie an dem Körper des Astragalus befestigt; dadurch war für das Würfelbein eine Befestigung gegeben (ein, wenn auch unvollkommener Ersatz des ligamentum calcan. cuboid.-plantare). Die Gelenke zwischen den einzelnen Fusswurzelknochen waren durch kurzzellige (??) Verbindungen beinahe unbeweglich gemacht.

Bei Betrachtung des Fussskeletts fällt vor Allem auf, dass die grösste Höhlung der Sohle, welche im Normalzustande an der Verbindung der zwei grossen Fusswurzelknochen Astragalus und Calcaneus mit os naviculare und cuboideum liegt, hier gänzlich verschwunden ist. Der Fuss zeigt eine dem pes valgus ähnliche Drehung nach aussen und oben. So wie die Fusssohle hat auch der innere Fussrand seine Höhlung verloren. Die eben genannte Drehung findet blos im Gelenke zwischen Astragalus und os naviculare statt (welches Gelenk seiner mächtigen Plantarligamente beraubt ist), während die geringere Höhlung der 5 kleineren Fusswurzelknochen nicht gestört ist (Unterschied von der ähnlichen Krümmung des pes valgus). Der Kopf des Astragalus ist grossentheils ausser Berührung mit dem os naviculare und sieht frei nach der Fusssohle, die Gelenkfläche des Astragalus ist nicht platt, sondern rauh, mit kurzen, fest anhängenden fibrösen Fasern bedeckt; wo diese Fasern weggenommen werden, erscheint die Knorpelfläche des Gelenkkopfs eburirt (verknöchert). Die ebengenannte Stellung des Astragalus lässt sich nicht verändern."

B. Partielle Resection des Calcaneus.

Geschichtliche Notizen.

Während die Exstirpation des Fersenbeins kaum seit zwei Jahrzehnten gekannt ist, datiren die Fälle von partiellen Resectionen dieses Knochens fast 2 Jahrhunderte zurück. Schon 1669 machte nach Riverius [1]) Bericht S. Formius die partielle Resection des Calcaneus und entfernte eine Kugel aus demselben. Ausser ihm theilt Moreau [2]) einen Fall mit, wo wegen Schussverletzung dieselbe Operation ausgeführt ward, und Garengeot [3]) einen zweiten, wo Poncelet das hintere fracturirte Stück entfernte. Robert [4]) machte wegen Fractur die gleiche Operation mit ausgezeichnetem Erfolg.

Die übrigen Fälle betreffen lauter wegen organischer Erkrankung des Knochens Operirte:

Moublet [5]) nahm mittelst des Meissels einen Theil des cariösen Sprungbeins weg und cauterisirte die zurückbleibende Knochenfläche mit dem Glüheisen.

Briot [6]) berichtet, dass über $^2/_3$ des Calcaneus mit ganz gutem Erfolg resecirt wurden. Eine ähnliche Operation machte Moreau d. S. [7]) Der Kranke musste mehrere Jahre lang einen hohen Absatz tragen, der aber später überflüssig geworden zu sein scheint.

Hey [8]) resecirte an einem 12jährigen Knaben zwei Mal mittelst des Meissels eine cariöse Stelle, worauf er Heilung erzielte. Ausserdem machte er die Operation noch mehrere Male, ohne die Achillessehne trennen zu müssen. Die

1) L. Riverii op. med. univ. Francof. 1669. Observat. med. et cur. ins. S. 677.

2) Opuscules de chir. Bd. II. S. 248.

3) Ronert a. a. O. S. 8.

4) Ebend.

5) Ancien journ. de méd. Bd. XV. S. 548.

6) Hist. de chir. milit. S. 187 und Velpeau a. a. O. S 660.

7) Versuche S. 115.

8) Chir. Beob. S. 28. — Brandis, Dissert. Würzb. 1847. — Med. times and gaz. 1857. March.

Operirten konnten gut gehen. In einigen wenigen Fällen, wo die Constitution schlecht war und die Knochenverschwärung tief drang, blieben Fisteln oder breitete sich die Caries nachträglich weiter aus.

Liston[1]) operirte 2 Mal mit Erfolg, Jäger[2]) 2 Mal, Velpeau[3]) 6 Mal, Champion[4]), Roux[5]) und Lisfranc[6]) je 1 Mal, Dupuytren[7]) 4 Mal, Signoroni[8]) 2 Mal, Wilhelm[9]) und Dietz[10]) jeder 1 Mal. Godard[11]), der wegen Nekrose operirt hatte, musste die Resection wiederholen, ehe er Heilung erzielte.

Blasius[12]) machte die Operation mit Erhaltung der Insertion der Achillessehne, Textor d. V.[13]) und Textor d. S.[14]) trugen jeder 1 Mal den Sporn-fortsatz des Calcaneus wegen Caries mit glücklichem Resultat ab. Long[15]) machte dieselbe Operation mit gleichem Ausgange wegen Nekrose, nachdem er vorher 2 Mal oberflächliche Schichten auf beiden Seiten des Knochens erfolglos abgetragen. Thierry[16]) und Johnson[17]) operirten wegen Caries mit gleich gutem Resultat.

Malgaigne sah ich selbst unter Anwendung eines Kreuzschnittes eine cariöse Parthie des Fersenbeins mit dem Meissel abtragen. Meyer[18]) operirte mit gleichzeitiger Resection des os cuboideum. Holt[19]) machte die Operation 2 Mal wegen Caries, Pitha[20]) 3 Mal wegen Nekrose, Bruns[21]), Schneider, Holthause[22]), Hilton[23]) und ich wegen Nekrose je 1 Mal; 2 Mal machte sie Günther[24]) 1 Mal mit Success, 1 Mal mit secundärer Amputation.

Greenhaw[25]) und Schuh[26]) vollführten die partielle Resection des Fersenbeins ohne Erfolg. Der Erstere war genöthigt, den ganzen Calcaneus nachträglich zu exstirpiren, worauf Heilung eintrat.

Fergusson[27]) machte 1844 eine resectio calcanei, war aber durch Recidiv genöthigt, die nächsten 2 Jahre 2 nachträgliche Operationen, 1851 die Exarticulation im Fussgelenk, 1852 die Amputation des Unterschenkels folgen zu lassen.

---

1) Ballingall, a elinie. lect. Edinb. 1829.
2) Brandis a. a. O. S. 24.
3) bis 7) Velpeau a. a. O. S. 660—662.
8) Rohatzsch, allg. Ztschr. f. Chir. 1842. S. 88. Annali univers. 1842. Januar.
9) Schweinberger, Diss. Münehen. S. 21.
10) Ried a. a. O. S. 449.
11) Ann. de la Chir. franc. et étrang. 1842. Janv. Schmidt's Jahrb. 1842. S. 204.
12) Handb. d. Akiurgie. III. Bd. II. Thl. S. 1041.
13) und 14) Brandis a. a. O. S. 27 - 31.
15) Med. times and gaz. 1857. Marcb.
16) Ebend.
17) Ebend.
18) Deut. Klinik 1856. S. 188.
19) Med. times and gaz. 1856. Nov. S. 470.
20) Prag. Vierteljahrsehr. 1857.
21) Deut. Kl. 1857. S. 469.
22) Med. times and gaz. 1856. August. S. 144.
23) Ebend. Sept. S. 274.
24) A. a. O.
25) A. a. O.
26) Med. Jahrb. d. östr. Staates 1846. Januar. S. 54.
27) Lancet. 22. Jan. 1853.

Am häufigsten ist sie von Robert[1]) gemacht worden, nämlich von 1844—1858 6 Mal:

1844 bei einer Frau wegen Caries. Resection des vorderen Fortsatzes, des Spornfortsatzes und eines Theiles des Körpers. Vollkommene Heilung und Gebrauchsfähigkeit.

1848, wegen scrophulöser Nekrose beider Fersenbeine bei einem 2½jährigen Knaben, wurden die Sequester und ein keilförmiges Stück aus dem linken Knochen excidirt. Erfolg gut.

1852 Excision nekrotischer Fragmente aus dem rechten Fersenbein, bei einem fünfjährigen Mädchen wegen scrophulöser Nekrose. Schon nach 14 Tagen Gebrauchsfähigkeit des Fusses. Beweglichkeit und Heilung nach einem Jahre noch ein Mal constatirt.

1852 excidirte R. einen Theil aus der oberen sattelförmigen Fläche des Calcaneus eines 12jährigen Knaben wegen necrosis scrophulosa mit Erfolg und äusserst schneller Heilung.

1853 nahm er wegen Caries bei einem 58jährigen Manne die vordere Hälfte des Calcaneus, Astragalus und einen Theil des Würfelbeins weg. Heilung und Gebrauchsfähigkeit.

1853 resecirte er bei einer 35jährigen Frau wegen Caries die vordere Hälfte des Fersenbeins sammt einem grossen Theile des Würfelbeins.

Die von mir gemachte hierhergehörige Operation betraf einen 24jährigen Soldaten, welcher auf der Sohle der linken Ferse, nahe dem äusseren Rande, eine seit Monaten bestehende Fistelöffnung hatte. Dieselbe sonderte gut aussehenden Eiter in mässiger Menge ab und liess die Sonde in zwei Fistelgänge gelangen. Der längere, direct nach hinten reichende, führte auf rauhen Knochen. Ins erste Landhospital zu St. Petersburg aufgenommen, unterzog sich der Kranke am 3. September der Operation. Durch einen Yförmigen Schnitt legte ich die Fistelgänge bloss und vermochte mittelst Meissel und Kronzange eine rauhe Parthie von der unteren Fläche des Spornfortsatzes zu entfernen. Die callösen Ränder der Fistelöffnung wurden excidirt, die Hautwunde mittelst Knopfnähten vereinigt. Es erfolgte grossentheils reunio per primam intentionem. Nach 4 Wochen konnte der Operirte geheilt entlassen werden.

Die partielle Resection des Fersenbeins ist durch dieselben pathologischen Veränderungen wie die totale indicirt, sobald sich dieselben nur auf einzelne Theile des Knochens ausdehnen. Wo immer möglich, ist die partielle Resection der Exstirpation vorzuziehen, einerseits, um die Gelenke mit den Nachbarknochen intact zu lassen, andererseits, um die Ansatzpunkte der Sehnen und Ligamente zu erhalten. Am leichtesten in der Ausführung, wie am günstigsten für den Erfolg, sind die Abtragungen einer oberflächlichen Schichte und die den Spornfortsatz allein betreffenden Operationen. Uebrigens führen die partiellen Resectionen des Calcaneus nicht immer zum Ziele (unter 54 Fällen 5 Misserfolge), so dass nachträgliche Fuss-Amputationen (2 Mal) oder Exstirpationen des Knochens (1 Mal) nöthig werden. Von 60 Fällen partieller Resection, welche theils oberflächliche, theils tiefere, keilförmige Stücke, theils den grösse-

1) A. a. O.

ren Theil des Calcaneus betrafen, endete meines Wissens keiner lethal. Unter 54 dem Ausgang nach genauer bekannten Fällen trat 5 Mal Recidiv ein, wodurch 3 Mal eine secundäre Operation nöthig wurde. In einem Falle war der amputatio processus calcarii eine zweimalige oberflächliche Resection vorausgegangen.

Die Dauer der Reconvalescenz richtet sich nach der Ausdehnung der Operation, nach dem Zustand der Weichtheile etc. In einzelnen Fällen erfolgte die Heilung nach 3—4, meist nach 8—12 Wochen, ausnahmsweise nach mehreren Monaten.

Die Operation selbst wird theils dem Verfahren bei Exstirpation nachgebildet, theils nach den (Seite 24 und 25 gegebenen) allgemeinen Regeln vorgenommen. Dabei können beinahe alle Seite 10—17 genannten Instrumente in Anwendung kommen. Verband und Nachbehandlung wie bei der Totalresection des Fersenbeins.

3) *Resection des kahnförmigen Beines.*

Schrauth[1]) exstirpirte bei einem 23jährigen Soldaten wegen Caries das os naviculare unter Anwendung eines Kreuzschnittes und der Hakenzange. Obgleich wegen wiederholter Nachblutungen die A. tibialis postica unterbunden werden musste, gelang die Heilung so vollständig, dass der Operirte in den activen Militärdienst wieder eintrat.

Paul[2]) nahm bei einem Arbeiter dieselbe Operation mit vollständigem Erfolg vor, 6 Wochen nach einer Verletzung mit einem starken eisernen Haken.

Jäger und Liston haben das kahnförmige Bein ebenfalls, aber zugleich mit andern Tarsalknochen entfernt, wovon weiter unten das Genauere.

Meyer[3]) nahm das os scaphoideum zugleich mit dem I. und II. cuneiforme weg und erhielt Heilung, aber beschränkte Gebrauchsfähigkeit.

4) *Resection des Würfelbeins.*

Geschichtliche Notizen.

Nachdem schon im 17. Jahrhundert Heurnius[4]) die Exstirpation des os cuboideum gemacht, resecirte erst 1844 J. F. Heyfelder[5]) wieder das ganze Würfelbein sammt der Gelenkfläche des Fersenbeins. Die Operation geschah an einer 32jährigen Frau wegen Caries. ⊢ Schnitt, Cooper'sche Scheere, Kettensäge. Genesung. Recidiv nach 4 Jahren und amputatio tibiotarsalis.

Günther[6]) und Syme[7]) machten dieselbe Operation wegen Caries.

1) Bairisch. med. Corresp. 1843. Nro. 19.
2) A. a. O. S. 310.
3) A. a. O. S. 201.
4) Pétrequin, Gaz. méd. d. Paris 1837. S. 37.
5) Resect. und Amp. S. 170.
6) A. a. O. S. 5.
7) Ausschn. krank. Gelenke. S. 10.

Nélaton sah ich im Winter 1852 unter Anwendung eines Kreuzschnittes mittelst der Kornzange und des Meissels das os cuboideum wegen Caries an einem Knaben exstirpiren.

Textor d. S.[1]) nahm 1853 das ganze Würfelbein wegen scrophulöser Caries weg. Er bediente sich ebenfalls des Kreuzschnitts und zerschnitt den Knochen mit der Luer'schen Zange. Alsbaldige Heilung und völlige Herstellung.

Solly[2]) exstirpirte 1856 das gesunde os cuboideum eines 21jährigen Mannes zu orthopädischem Zweck. Es war nämlich Klumpfuss mit starker Verkrümmung des Fussskeletts vorhanden. Um die pathologische Excursion des äusseren (lateralen) Fussrandes zu vermindern, nahm er das Würfelbein mittelst des Meissels in Stücken heraus, wobei er sich eines ⌊_ förmigen Schnittes bediente. Heilung. Der Vorschlag zu diesem Verfahren geht von Little[3]) aus, dagegen trat Brothurst[4]), dafür Londsdale[5]) auf.

Wilczkowski[6]) exstirpirte 1858 das cariöse Würfelbein mit Glück an einem 26jährigen Manne.

Partielle Resectionen des Würfelbeins machte Lisfranc[7]) 2 Mal mit dem Exfoliativtrepan wegen Caries. Bei dem ersten, einem 19jährigen Manne, erfolgte die vollständigste Heilung in 6 Wochen, bei dem zweiten, einem 33jährigen Manne, in 3 Monaten.

M. Greenhaw, Meyer und F. Robert nahmen Theile des Würfelbeins gleichzeitig mit der Exstirpation des Calcaneus weg, welcher Fälle oben Erwähnung geschehen.

5) *Resection der keilförmigen Beine.*

Textor d. V.[8]) reseeirte wegen Caries die vordere Hälfte des os cuneiforme I. mit Erfolg. Eine ähnliche Operation machte Wattmann.[9]) Saviard[10]) entfernte ein ganzes keilförmiges Bein wegen Nekrose, de la Motte[11]) wegen Schussverletzung das dritte, Malconi[12]) exstirpirte bei einem Knaben die beiden äusseren ossa cuneiformia wegen Caries. Smith[13]) machte dieselbe Operation mit gleichzeitiger Wegnahme der dazu gehörigen Metatarsalknochen.

6) *Resection mehrerer Fusswurzelknochen.*

Einzelne derartige Beispiele sind schon oben angeführt, wie die von

1) Würzb. Verhandl. Bd. III. S. 245.
2) Med. times and gaz. 1856. S. 562.
3) Ebend.
4) Ebend. 1857. S. 640.
5) Ebend. 1857. Juni S. 32.
6) Военно-медицинскій Журналъ. Април 1859. стр. 442. Med. Journal. Aprilheft 1859. S. 442.
7) Velpeau a. a. O.
8) Wiedererzeug. d. Knochen. S. 24.
9) Linhart a. a. O.
10) Velpeau a. a. O. S. 728.
11) Ebend.
12) Gaz. méd. d. Paris 1838. S. 314.
13) Ebend. 1856. S. 113 und The med. Examiner. October 1854.

Meyer, Robert, Wockley, Heyfelder, Smith, Greenhaw. Ausser denselben sind noch folgende bekannt:

Severinus[1]) resecirte im Jahre 1646 wegen Caries einen Theil des Astragalus, des Calcaneus und des os scaphoideum und erzielte Heilung.

Armbrust[2]) machte 2 hierhergehörige Operationen ums Jahr 1715; beide wegen Knochenfrass, die eine an einem 12jährigen, die zweite an einem 9jährigen Kinde, beide Male mit Erfolg.

Durand[3]) nahm 1745 wegen Caries bei einem 14jährigen Knaben einen Theil des Calcaneus, des Astragalus und des os cuboideum weg, applicirte das Glüheisen und sah eine so vollständige Heilung erfolgen, dass der Operirte später in der Armee dienen konnte.

Bilguer[4]), jener ausgezeichnete preussische Militärarzt, welcher schon im 18. Jahrhundert im Sinne der conservativen Chirurgie handelte und schrieb, resecirte 1760 bei einem Capitän mehrere Tarsalknochen mit solchem Success, dass der Operirte nachher noch 16 Jahre lang diente.

Moreau d. V.[5]) nahm wegen Caries das os cuboideum, os cuneiforme III., die Gelenkfläche des Calcaneus und des vierten Metatarsalknochens weg. Die Herstellung, obgleich langsam, gelang vollständig; der Operirte vermochte später schwere Feldarbeiten zu versehen.

Jäger[6]) exstirpirte Astragalus und os naviculare unter Anwendung eines H-Schnittes wegen Caries, mit wahrscheinlichem Erfolg, Liston[7]) 1832 dieselben Knochen und überdies 2 ossa cuneiformia ohne Erfolg.

De Houssé[8]) resecirte die drei keilförmigen und das Würfelbein, nach 2 Tagen auch das os scaphoideum. Die Heilung war in 2 Monaten vollendet und so vollständig, dass die Operirte 6 Stunden ohne Stock gehen konnte, ohne zu ermüden.

Syme[9]) nahm das os cuboideum und einen Theil der nächst liegenden Knochen weg; Arbey[10]) berichtet von einem Falle, wo Würfelbein und os cuneiforme III. exstirpirt wurden.

Cock[11]) resecirte 1857 bei einer jungen Frau wegen Caries os naviculare, cuboideum, cuneiforme III., die vordere Fläche des Talus und des Calcaneus. Es trat zwar Heilung ein, aber mit gleichzeitiger derartiger Verkrümmung des Fusses, dass eine Amputation in Aussicht stand.

Im St. Marys Hospital[12]) zu London wurden im Jahre 1854 mehrere Resectionen des Tarsus vorgenommen, deren genauere Beschreibung wir jedoch entbehren.

---

1) Lisfranc, Prée. d. méd. opér. Bd. II. S. 607.
2) Pezoldi, Obs. méd. chir. S. 70.
3) Lisfranc a. a. O. S. 607.
4) Chirurgische Wahrnehmungen. Berlin 1763.
5) Versuche S. 117.
6) Ried a. a. O. S. 451.
7) Velpeau a. a. O. S. 731.
8) Ebend.
9) A. a. O.
10) Velpeau a. a. O. S. 730.
11) Med. times and gaz. 1857. Febr. S. 189.
12) Lancet. 1854. Bd. I. S 31.

Die oben mitgetheilten Fälle von Moreau und Smith bilden schon den Uebergang zu denjenigen Resectionen, welche Tarsus und Metatarsus zugleich betreffen.

Solche Operationen machten Dunn[1]), Champion[2]), Velpeau[3]), Pirogoff und Küchler.[4]) Der Erstere nahm bei einem Knaben mehrere Knochen des Tarsus und Metatarsus mit Erfolg hinweg. Champion reseeirte die ganze vordere Reihe der Tarsalknochen und die hinteren Enden der 3 letzten Mittelfussknochen. Velpeau entfernte die vordere Hälfte des würfelförmigen Beins und die Gelenkköpfe der beiden letzten Mittelfussknochen. Küchler nahm os cuneiforme I. und II. zugleich mit dem ersten und zweiten Mittelfussknochen wegen Caries weg. Anfangs Wohlbefinden, dann unerwarteter Tod durch Hydrops.

Die Indicationen so wie die Verfahrungsweisen für die Resectionen der Tarsalknochen sind theils in dem allgemeinen Theile besprochen, theils ergeben sie sich aus den aufgezählten Operationsfällen. Nach diesen sehen wir, dass der Talus vorwiegend wegen complicirter Luxation exstirpirt wird, alle übrigen Resectionen der Fusswurzel aber hauptsächlich wegen organischer Erkrankung gemacht wurden. Unter diesen sind es besonders Caries und Nekrose, ausnahmsweise Neubildungen, welche die Operation indiciren.

Jeder Tarsalknochen kann für sich allein exstirpirt werden und ist auch laut der angegebenen Beispiele für sich allein exstirpirt worden: das Sprungbein 60 Mal, das Fersenbein 20 Mal, das würfelförmige Bein 7 Mal, das kahnförmige 2 Mal, ein keilförmiges Bein 4 Mal. Im Ganzen wurde also 93 Mal einer der Tarsalknochen ganz und für sich allein weggenommen, darunter 75 Mal mit Erfolg, 9 Mal mit lethalem, 4 Mal mit unbekanntem Ausgang, 4 Mal mit secundärer Amputation, 1 Mal mit anderweitigem Misserfolge. Die unglücklichen Resultate betragen demnach bei den Exstirpationen eines einzelnen Tarsalknochens $^1/_7$, die Todesfälle $^1/_{10}$. Von den 9 lethalen Ausgängen kommen aber 8 auf die Exstirpation des Talus allein, wobei das Fussgelenk eröffnet wird, welchem Umstande mehr als dem Verluste eines Tarsalknochens der üble Erfolg zuzuschreiben ist.

Combinirte Resectionen des Tarsus zählen wir 26, darunter 16 Erfolge, 1 Todesfall, 2 secundäre Amputationen, 4 anderweitige Misserfolge, 3 Mal ist der Ausgang unbekannt; die Misserfolge betragen hier fast $^1/_3$, wenn gleich darunter nur ein Todesfall. Nicht also durch ihre Gefährlichkeit stehen die combinirten Tarsalresectionen den einfachen nach, sondern durch ihre häufige Erfolglosigkeit. Diese ist hinwiederum mehr durch

1) S. Cooper, Handb. d. Chir. Weimar 1822. B. I. S. 152.
2) Velpeau a. a. O.
3) Ebend.
4) Deutsche Klinik 1859. Nr. 41.

bedeutenden Substanz-Verlust aus der Länge der Extremität, als aus deren Breite und Tiefe bedingt.

Während der Verlust des Astragalus oder Calcaneus für sich allein erfahrungsgemäss sehr wohl ertragen wird, pflegt die totale oder sehr ausgedehnte Resection beider Knochen auf einmal in so fern zu misslingen, als kein brauchbares Glied erzielt wird. Denn einerseits erleidet die Extremität eine zu bedeutende Verkürzung, andererseits verliert der Fuss seine Hauptstütze. Von den 3 Fällen, in welchen ausser dem Fersenbein auch der Talus ganz oder grossentheils weggenommen wurde, musste der eine nachträglich amputirt werden und war ein Anderer unfähig zu gehen.

Die Resection mehrerer kleinerer Fusswurzelknochen oder die Resection eines solchen, mit einem oder mehreren Mittelfussknochen zusammen, hat günstige Resultate gehabt. Uebrigens ist die Deformität des Fusses am geringsten, seine Gebrauchsfähigkeit am besten, wenn bei der Resection solche Knochen weggenommen werden, welche in einer Linie der Länge oder der Breite nach neben einander liegen, z. B. die vordere Reihe der Tarsalknochen, oder os navieulare, os cuneiforme I. und os metatarsi I. Dagegen haben diejenigen Exstirpationen, welche der Breite und der Länge nach Knochenverluste setzen, Verkrümmung und Unbrauchbarkeit des Fusses zur Folge, wie die Fälle von Liston und Cock beweisen.

Die Summe aller Tarsalresectionen beträgt 192, davon gehen 7 Fälle ab, welche in verschiedenen Tabellen doppelt gezählt sind, ferner 10, deren Ausgang unbekannt ist, so dass die Summe der ihrem Erfolge nach gekannten Operationen 174 ist. Von diesen wurden 148 hergestellt, starben 11, wurden 10 nachträglich operirt (nämlich 9 amputirt, 1 zum zweiten Mal resecirt), missriethen 5 durch Verkrümmung, Unbrauchbarkeit, Recidiv. Die Mortalität beträgt demnach $^1/_{16}$, die Misserfolge insgesammt $^1/_7$ der ganzen Summe.

Unter 192 Resectionen bleiben, nach Abzug der 26 combinirten, noch 100 totale, 66 partielle. Von den 100 totalen Resectionen endigten 10 lethal, 7 auf andere Weise ungünstig; von den 66 partiellen starb Keiner, missriethen 4. Diese Resultate sprechen also sehr zu Gunsten der partiellen Tarsalresectionen im Vergleich zu den totalen.

Von den 192 wurden 94 wegen Caries, 59 wegen Luxation, 22 wegen Nekrose, 6 wegen Fractur, einer wegen ostitis syphilitica, einer wegen eines Pseudoplasma, einer zu orthopädischem Zweck operirt; von 8 ist die Ursache unbekannt. 118 Resectionen wurden also wegen organischer Erkrankung, 65 aus traumatischem Anlass gemacht. Von den 118 starben 3, wurden 7 nachträglich amputirt, missriethen 5; so dass die Mortalität $^1/_{40}$, die Misserfolge zusammen $^1/_8$ betragen. Von den 65

wegen Verletzung Resecirten starben 8 und wurde einer nachträglich amputirt. Für diese Kategorie ist demgemäss die Mortalität $^1/_8$; die Misserfolge betragen $^1/_7$. Es sprechen also auch bezüglich der Tarsalresectionen die Resultate, namentlich was die Mortalität betrifft, zu Gunsten der wegen Erkrankung angestellten Operationen im Vergleich zu den wegen Verletzung gemachten.

Mit Ausnahme der exstirpatio calcanei, welche vor 20 Jahren zuerst von Ferdinand Robert, und des os scaphoidei, welche vor 16 Jahren zuerst von Schrauth ausgeführt ward, datiren die Tarsalresectionen schon aus dem siebzehnten Jahrhundert, wo Heurnius (1650) die erste exstirpatio ossis cuboidei, Formius (1669) die erste resectio partialis calcanei und Fabricius Hildanus (1670) die erste exstirpatio astragali machten.

Resectionen des Astragalus.

	Name des Operateurs.	Geschlecht.	Alter. Jahr.	Jahr.	Krankheit oder Verletzung.	Operation.	Erfolg: für das Leben.	Erfolg: für den Gebrauch des Gliedes.	Todesursache.	Bemerkungen.
1	Fab. Hildanus			1670	Luxat. compl	tot.	lebt	gut.		
2	v.d.Broglie			1741	ditto	tot.	lebt	gut.		
3	Aubray				ditto	tot.	lebt	gut.		Resection am 1. Tag nach erlittener Verletzung.
4	Ferrand				ditto	tot.	lebt	gut		
5	Desault				ditto	tot.	lebt	gut.		
6	Desault				ditto	tot.	lebt	gut.		
7	Desault				ditto	tot.	lebt	gut.		
8	Desault				ditto	tot.	lebt	gut.		
9	Desault				ditto	tot.	†			
10	Manduyt				ditto	tot.	lebt	gut		
11	Laumonier			1792	ditto	tot.	lebt	gut.		
12	Rumsey			1792	ditto	tot.	lebt	gut. Beweglichkeit		Die ebenfalls luxirten und prominirenden Gelenkenden des Unterschenkels werden reponirt.
13	Trye	w.	51	1789	ditto	tot.	lebt	gut.		Theilweise Beweglichkeit. Heilung in 3 Monaten.
14	Hey				ditto	tot.	†		Asthma (?).	
15	Charley				ditto	part	lebt	gut.		Resection den 10. Tag nach erlittener Verletzung.
16	Daniel			1811	ditto	tot.	lebt	gut.		
17	Percy			1812	ditto	tot.	lebt	gut.		
18	Roux			1817	ditto	tot.	lebt	gut.		
19	Dupuytren	m.		1819	ditto	tot.	lebt	gut.		Die Weichtheile waren intact und wurden von D. eingeschnitten.
20	Dupuytren	w.		1818	ditto	tot.	lebt	gut.		
21	Dupuytren				ditto	tot.	lebt	gut.		
22	Dupuytren				ditto	tot.	lebt	gut.		
23	Evans				ditto	tot.	lebt	gut.		

Nro.	Name des Operateurs.	Geschlecht.	Alter. Jahr.	Jahr.	Krankheit oder Verletzung.	Operation.	Erfolg: für das Leben.	Erfolg: für den Gebrauch des Gliedes.	Todesursache.	Bemerkung.
21	Green			1820	Luxat. compl.	tot.	lebt	gut.		Heilung in Monaten.
25	Lynn	m.	23	1820	ditto	tot.	lebt	gut.		Heilung in 4 1/2 Monaten
26	A. Cooper...				ditto	tot.	lebt	gut.		Bei intacten Weichtheilen, Irreponibilität, Incision Resection.
27	A. Cooper...				ditto	tot.	lebt	gut.		
28	West				Lux. et fract.	tot.	lebt	gut.		
29	A. Stevens	m.		1826	Luxat. compl.	tot.	lebt	gut.		Beweglichkeit d. Tibiotarsalgelenk
30	Follot	m.		1828	ditto	tot.	lebt	gut.		
31	Nowood.....				ditto	tot.	lebt	Amputation.		Verkrümmung in Gestalt eines Pferdefusses und Ankylose, daher amputirt.
32	Cloquet	m.	46	1830	ditto	tot.	†		Pyämie.	
33	Arnott				ditto	tot.	lebt	gut.		
34	Thierry				ditto	tot.	lebt	gut.		
35	Norris.....				ditto	tot.	†			
36	Heidenreich			1840	ditto	tot.	lebt	gut.		
37	Hinterberger			1841	ditto	tot.	lebt	gut.		
38	Rognetta	m.	50	1842	ditto	tot.	lebt	gut.		Keine Verkürzung. Beweglichkeit.
39	Dietz			1842	Caries	tot.	lebt	gut.		
40	Quetalet ...			1843	Luxat. compl.	tot.	†			
41	Velpeau.....	m.	50	1843	ditto	tot.	†			Am 3. Tage erfolgte der Tod.
42	Smart			1844	ditto	tot.	†			
43	Kettner				ditto	tot.	lebt	gut.		
44	Velpeau				ditto	tot.	lebt	gut.		
45	Robert			1846	ditto	tot.	lebt	gut.		
46	Wackley			1847	ditto	tot.	lebt	gut.		
47	Chabanon			1850	ditto	tot.	lebt	gut.		
48	Thore			1850	ditto	tot.	lebt.	Brauchbarkeit.		
49	Letenneur			1850	ditto	tot.	lebt	Brauchbarkeit.		
50	Letenneur			1852	ditto	tot.	lebt	gut.		
51	Statham ...	m.	52	1854	Caries	tot.	lebt	gut.		Beweglichkeit Neubildung ei Gelenkes.
52	Estevenet			1851	Luxat. compl.	tot.	lebt	gut.		
53	Hancock ...			1855	ditto	tot.	lebt	gut.		
54	Addenbrock	m.	4	1856	Caries	part.	lebt	gut.		
55	Smith				Luxat. compl.	tot.	lebt	gut.		
56	Smith				ditto	tot.	lebt	Brauchbarkeit.		
57	Smith				ditto	tot.	†			
58	Smith				ditto	tot.	lebt	Brauchbarkeit.		
59	Smith				ditto	tot.	†			
60	Smith			1856	ditto	tot.	lebt	gut.		
61	Smith			1857	ditto	tot.	lebt	gut.		
62	Heyfelder	m.	17	1858	Caries	tot.	lebt	Amputation.		Gleichzeitige Wegnahme des Caneus.
63	Heyfelder	w.	14	1859	Caries	tot.	lebt	Noch in Behandlung.		

Name des Operateurs.	Geschlecht.	Alter. Jahre.	Jahr.	Krankheit oder Verletzung.	Operation.	Erfolg: für das Leben.	Erfolg: für die Gebrauchsfähigkeit des Gliedes.	Todesursache.	Bemerkungen.
Moreau d. V.				Caries	part.	lebt			Mit dem Meissel.
Duverney				Luxatio	part.	lebt			
Rattley	m.			Fract. compl.	part.	lebt	gut.		Sogleich nach der Verletzung resecirt.
Champion				Caries	part. oberflächlich	lebt	gut.		

Resectionen des Fersenbeins.

I. Totale.

F. Robert	w.	4	1837	Neer. seroph.	tot.	lebt	gut.		Schon nach 4 Wochen geht sie mit einem Stock.
A. Meyer	m.		1845	Osteitis syphilitica cum caries	tot.	lebt	theilweise. Amputation.		Amputation nach 2 Jahren. Tod nach 4 Jahren durch Lungentuberkulose.
A. Meyer	m.		1846	Caries	tot.	lebt	vollkommen.		
Hancock	m.	24	1848	Caries	tot.	lebt	Amputation.		Recidiv, daher Amputation.
M. Greenhaw	m.	20	1848	Caries	tot.	lebt	gut.		Nach 3½ Mon. geht der Patient mit geringem Hinken.
M. Greenhaw	m.	20	1848	Caries	tot.	lebt	gut.		Nach 4 Mon. Herstellung.
M. Greenhaw	m.	16	1848	Caries	tot.	lebt	sehr gut.		Auch die Gelenkfläche des os cuboid. resecirt.
Page	m.	16	1848	Caries	tot.	lebt	sehr gut.		
Potter	m.	15	1849	Caries	tot.	lebt	gut.		Auch ein Theil des Astragalus entfernt. Heilung in 2 Monaten, constatirt nach 1 Jahre.
Potter	m.	15	1851	Caries	tot.	lebt	unfähig zu gehen.		Ein Theil des Astragalus mit fortgenommen.
Cooke					tot.				
F. Robert	w.	34	1851	Caries neerot.	tot.	lebt	gut.		Nach 1½ Jahren Recidiv und Tod durch Lungentuberkulose.
Simon	m.	10	1851	Neerosis	tot.	lebt	gut.		Heilung in 4 Wochen. Deformität gering
Guy	m.	22	1851	Caries	tot.	lebt	gut.		

Nro.	Name des Operateurs.	Geschlecht.	Alter. Jahre	Jahr.	Krankheit oder Verletzung.	Operation.	Erfolg: für das Leben.	Erfolg: für den Gebrauch des Gliedes.	Todesursache.	Bemerkung
15	Lowe	w.	16	1851	Caries	tot.	lebt	gut.		
16	M. Greenhaw	m.	29	1852	Caries	tot.	lebt	gut.		Starke Blutung aus d. tibial. post.
17	Field	m.	17	1852	Caries	tot.	lebt	unbekannt.		
18	Textor d.S.	m.	28	1853	Caries?	tot.	lebt	Amputation.		Nach 3 Jahren Linhart wegen Caries amputirt.
19	Solly	w.	24	1855	Caries	tot.	lebt	gut.		
20	Jäger d. S.	w.		1856	?	tot.	lebt	gut.		Vollständige und schnelle Heilung.
21	Lunn			1856	Caries scroph.	tot.	lebt	vollkommen.		
22	Paul	m.	19	?	Caries	tot.	†		Tuberkulose	
23	Atkinson	m.	54	1857	Pseudoplasm.?	tot.	lebt	gut.		
24	J. F. Heyfelder	m.	17	1858	Caries	tot.	lebt	Amputation.		Gleichzeitige Wegnahme des Astragalus.

II. Partielle.

1	Formius ...	m.		1669	Schussvrltzng.	part.	lebt	gut.		Mittelst d. Trepaukro
2	Morand	m.			Schussvrltzng.	part.	lebt	gut.		Trepaukro
3	Moublet.....				Caries	part.	lebt	gut.		Meissel u. Glüheisen
4	Hey			1795	Caries	part. 2 Mal	lebt	sehr gut.		Erhaltung d. Achillessel
5	Hey				Caries	part.	lebt	gut.		
6	Hey				Caries	part.	lebt	Recidiv.		
7	Poncelet ...				Fract compl.	Spornfortsatz.	lebt	gut.		
8	Briot	m.	30	1817	Caries	2/3 calcanei	lebt	sehr gut.		
9	Moreau d. S.				Caries	part.	lebt	gut.		
10	Liston ...			1820	Caries	part.	lebt	gut.		
11	Liston.....			1823	Caries	part.	lebt	gut		
12	Velpeau ..			1824	Necrosis	unterer Theil	lebt	gut.		
13	Velpeau			1828	Necrosis	ditto	lebt	gut.		
14	Velpeau.....			1830	Necrosis	ditto	lebt	gut.		
15	Velpeau	w.		1833	Necrosis	Keilstück mit Erhaltung der Achillessehne.	lebt	gut.		
16	Jäger	w.	14	1834	Caries	Corp. calc.	lebt	gut.		
17	Roux				Caries	part.				
18	Champion	w.	8	1837	Caries	part.				
19	Jäger				Caries	part.	lebt	gut.		
20	Velpeau	m.	6	1838	Necrosis	äussere Seite	lebt	gut.		

Name des Operateurs.	Geschlecht.	Alter. Jahre	Jahr.	Krankheit oder Verletzung.	Operation.	Erfolg: für das Leben.	Erfolg: für die Gebrauchsfähigkeit des Gliedes.	Todes-Ursache	Bemerkungen.
Velpeau.....	m.	40	1838	Caries	äussere Seite	lebt	gut.		
Dupuytren			1816	Caries	part.	lebt	gut.		
Dupuytren				Caries	part.	lebt	gut.		
Dupuytren			1833	Necrosis	part	lebt	gut.		
Dupuytren			1839	Necrosis	part.	lebt	sehr gut.		Knochenersatz.
Lisfranc ...	m.		1840	Caries	Spornfortsatz	lebt	gut.		Der untere Theil des Spornfortsatzes wird resecirt mit theilweiser Erhaltung der Achillesschne.
Wilhelm ...				Caries	part.	lebt	gut.		
Dietz				Caries	part.	lebt	gut.		
Signoroni			1841	Caries	part.				
Signoroni			1842	Caries	part.				
Godard			1842	Necrosis	part.	lebt	gut.		
Blasius				Caries	Corpus calc.	lebt	gut.		
Textor d.V.				Caries	Processus calcar.	lebt	gut.		
Textor d.S.				Caries	ditto	lebt	gut.		
Robert.....	m.	28	1842	Fract. compl.	ditto	lebt	gut.		Heilung in 3 Mon.
Günther ..				Caries	part.	lebt	gut.		
Günther ..				Caries	part.	lebt	Amputation.		
Schneider				Caries	part.				
Fergusson			1844	Caries	part.	lebt	Amputation.		Zwei Mal resecirt, 1852 amputirt.
Robert	w		1844	Caries	part.	lebt	gut.		
Meyer	w.	37	1845	Caries	Gelenkfläche und os cuboid	lebt	gut.		
Schuh			1846	Caries	part.		Misserfolg.		
Robert	m.	21	1848	Necrosis	part.	lebt	gut.		
Greenhaw	m.	20	1848	Caries	part.	lebt	Exstirpat. calcanei.		
Robert	w.	5	1852	Necrosis	part.	lebt	sehr gut.		Heilung in 14 Tagen.
Robert	m.	12	1852	Necrosis	vorderer Theil	lebt	gut.		Heilung schnell u. vollständig.
Robert	m.	58	1852	Caries	ditto	lebt	sehr gut.		
Robert	w.	35	1853	Caries	ditto	lebt	gut.		Zugleich resectio part. ossis cuboid.
Malgaigne			1853	Caries	part. uperficialis	lebt	?		
Holt	w.	23	1853	Caries	part.	lebt	gut.		
Holt	m.	10	1854	Caries	part.	lebt	gut.		
Holthouse	m.	56	1854	Caries	part.	lebt	gut.		
Bruns			1856	Caries	part.				
Hilton.....	m	7	1856	Necrosis	part.	lebt	gut.		
Long	w.	22	1856	Caries	Process. calcar.	lebt	gut.		Vorher 2 oberflächliche Resectionen. Schnelle Heilung.

Nro.	Name des Operateurs.	Geschlecht.	Alter. Jahre.	Jahr.	Krankheit oder Verletzung.	Operation.	Erfolg: für das Leben.	Erfolg: für die Gebrauchsfähigkeit des Gliedes.	Todesursache.	Bemerkung.
56	Thierry			1856	Caries	Proc. calcar.	lebt	gut.		
57	Jonson			1856	Caries	ditto	lebt	gut.		
58	Pitha			1855	Necrosis	part.	lebt	gut.		
59	Pitha			1856	Necrosis	part.	lebt	gut.		
60	Pitha			1857	Necrosis	part.	lebt	gut.		

Resectionen einzelner Fusswurzelknochen aus der vorderen Reihe.

1	Heurnius...			1650	Caries	Os cuboideum tot.	lebt	gut.		
2	Textor d. V					Os cunciforme I. part.	lebt	gut.		
3	Wattmann				Necrosis	Os cunciforme tot.	lebt	gut.		
4	Saviard				Caries	Os cunciforme tot.	lebt	gut.		
5	De la Motte				Schussvrltzng.	Os cunciforme III. tot.	lebt	gut.		
6	Schrauth ...	m.	23	1813	Caries	Os naviculare tot.	lebt	sehr gut.		
7	Lisfranc ...	m.	19	1846	Caries	Os cuboideum part.	lebt	gut.		Heilung i Woehen.
8	Lisfranc ...	m.	33	1846	Caries traum.	Os cuboideum part.	lebt	sehr gut.		Heilung i Woehen.
9	Syme				Caries	Os cuboideum tot.	?	?		
10	Nélaton.....	m.	16	1852	Caries	Os cuboideum tot.	lebt	gut (?).		
11	Paul	m.	19		Necrosis	Os naviculare tot.	lebt	gut.		
12	Günther ..				Caries	Os cuboideum tot.				
13	Textor d.S.			1853	Caries scroph.	Os cuboideum tot.	lebt	gut.		
14	Solly.....	m.	21	1856	Talipes varus	Os cuboideum tot.	lebt	gut.		
15	Wilczkovski ..	m.	26	1858	Caries	Os cuboideum tot.	lebt	gut.		

Combinirte Resectionen der Fusswurzelknochen.

1	Armbrust...	w.	12	1715	Caries	mehrere Tarsalknochen	lebt	gut.		
2	Armbrust...	m.	9	1715	Caries	ditto	lebt	gut.		
3	Durand	m.	14	1745	Caries	part. Calcan., Astragal., os cuboid.	lebt	gut.		
4	Bilguer	m.	40	1760		mehr. Tarsalk	lebt	sehr gut.		
5	Morcau d. V.			1788	Caries	Os cuboid., os cuneif. III. (tot.), metatarsi IV. et V. (tot.), calc. (part).	lebt	sehr gut.		

Name des Operateurs.	Geschlecht.	Alter. Jahre.	Jahr.	Krankheit oder Verletzung.	Operation.	Erfolg für das Leben.	Erfolg für die Gebrauchsfähigkeit des Gliedes.	Todes-Ursache.	Bemerkungen.
Arbey			1805	Caries	Os cuboid., os cuneiforme III.	lebt	?		
Dunn	m.	9	1820	Caries	Einzelne Knochen des Tarsus und Metatarsus	lebt	gut.		
Jäger				Caries	Astragalus, os navieulare	lebt	?		
Liston			1822	Caries	Astr., os navieulare, 2 ossa cuneif. (tot.)	lebt	ohne Erfolg.		
De la Motte				Necrosis	Os cuneif. II. und III., os metatarsi V.	lebt	gut.		
Malvani ...	m.	12		Caries	Os cuneif. II. und III.	lebt	gut.		
De Housse	m.	36	1775	Caries	Ganze vordere Reihe	lebt	sehr gut.		Heilung in 2 Monaten.
Champion			1839	Caries	ditto und capit. os. metatarsi III., IV. V.	lebt	gut.		Recidiv.
Velpeau.....	m.	18	1832	Caries	Os cub. (part.) und capit. os. metat. IV., V.	lebt	gut.		
Pirogoff.....				Caries	Tarsus				
Heyfelder	w.	32	1841	Caries	Os cuboid. (tot.), Cale. (part.)	lebt	Amputation.		
A. Meyer.	w.	37	1845	Caries	Os navic. und cuneif. I., II.	lebt	theilweiser Erfolg.		
Smith			1856	Caries	Os cuneif. II. u. III., metatars. IV., V.	lebt	gut.		
Coek	w.	21	1857	Caries	Os navic., cuboid, cuneif. (tot.), Talus et Cale. (part.)	lebt	ohne Erfolg.		
Küehler.....	m.	26	1857	Caries et Necrosis	Os cuneif. I u. II., os metat. I. und II.	†		Hydrops.	

Hierzu kommen aus obigen Tabellen noch folgende combinirte Fälle:

Meyer	w.	37	1845	Caries	Cale., (part.) u. os cuboid. (tot.)	lebt	gut.		
M. Greenhaw	m.	16	1848	Caries	Calean. (tot.), os cub. (part.)	lebt	sehr gut.		Schnelle Heilung.
Potter.....	m.	15	1849	Caries	Calean. (tot.), Astrag. (part.)	lebt	gut.		
Potter.....	m.	15	1851	Caries	ditto	lebt	unfähig zu gehen.		
Robert	w.	35	1853	Caries	Cale. und os cuboid (part.)	lebt	gut.		
Heyfelder	m.	17	1858	Caries	Calc. u. Astrag. (tot.)	lebt	Amputation.		

Die Resectionen des Mittelfusses.

Die Mittelfussknochen können gänzlich exstirpirt oder theilweise resecirt werden. Partielle Abtragungen betreffen die Diaphyse oder den vorderen oder hinteren Gelenkkopf.

1) *Exstirpation der Mittelfussknochen.*

Geschichtliche Notizen.

Am Ende des 18. Jahrhunderts entfernte Barbier[1]), wegen einer irreponiblen Luxation und gleich nach ihm Beaufils[2]) wegen Caries den ersten Mittelfussknochen. Nach ihnen wurde dieselbe Operation von Champion[3]) 2 Mal, von Monro[4]), Bell[5]), Wilhelm[6]), Roux[7]), Textor[8]), Lisfranc[9]), Larrey[10]), Blandin[11]), Velpeau[12]), Mojsisovicz[13]), Falcony[14]), Adams[15]), Adelmann[16]), Heyfelder[17]) 2 Mal, Pförringer[18]), Wilczkovski[19]), Küchler[20]) etc. gemacht. Unter diesen 23 Fällen ward 14 Mal der erste, 4 Mal der fünfte, 2 Mal der vierte, 1 Mal der zweite, dritte und vierte Mittelfussknochen entfernt.

Indicationen sind Nekrose, Caries, Osteoporose, Knochengeschwülste, complicirte Luxation und eigentliche Zermalmung. Am häufigsten (15 Mal unter 23) wird sie wegen Caries gemacht, zunächst dann wegen Enchondrom (4 Mal unter 23), seltener (je 2 Mal unter 23) wegen Nekrose und wegen complicirter Luxation.

Die Operation.

Die Weichtheile werden durch einen Längsschnitt getrennt, welcher gerade über dem Knochen verläuft und an seinen Endpunkten etwas

---

1) Lisfranc II. 601.
2) Ebend. und Velpeau a. a. O.
3) Velpeau a. a. O. II. S. 724.
4) Gaz. méd. d. Paris. 1837. S. 36.
5) Velpeau a. a. O.
6) Klin. Chir. Bd. I. S. 34. München 1830.
7) Velpeau a. a. O.
8) Wiedererz. d. Knochen. S. 24.
9) Gaz. méd. d. Paris 1837. S. 36.
10) bis 12) Velpeau a. a. O.
13) Ried a. a. O. S. 454.
14) Lond. med. Gaz. XXIII. S. 562.
15) Dublin. med. journ. XXIV. S. 269.
16) Prag. Vierteljahrschr. Bd. LIX. S. 58.
17) Amp. u. Reseet.
18) O. Weber a. a. O.
19) A. a. O. Aprilheft 1859.
20) Deutsche Klinik 1859. N. 41.

über ihn hinausgeht (Heyfelder). Diese Incision eignet sich vorzugsweise für die mittleren Metatarsalknochen. Um den ersten und fünften blosszulegen, führt man den Schnitt am besten seitlich (Ried), eine Knochengeschwulst umgiebt man mit zwei elliptischen Schnitten. Die älteren Operateure bildeten auch + H T I L ⌣ förmige Lappen, um zum Knochen zu gelangen. Dieselben dürfen, wo sie etwa noch in Anwendung kommen, nur die Haut trennen, worauf die Sehnen und Muskeln abgetrennt, zur Seite gezogen und der Knochen blossgelegt wird. Gerdy's nicht zu empfehlende Methode besteht darin, dass er auf der Tarsal- wie auf der Plantarfläche des Fusses je einen Längsschnitt führt, deren vorderes Ende er durch eine seitliche Incision verbindet.

Die Entfernung des Knochens geschieht, indem man ihn an seinem zugänglicheren Ende (dem vorderen) zuerst aus dem Gelenk löst, ihn durch dicht an demselben geführte Schnitte von Muskeln, Sehnenansätzen, wo möglich auch von der Beinhaut entblösst, mittelst einer Hakenzange emporhebt und aus seiner Verbindung mit dem Tarsus löst. Eine andere Methode besteht darin, die Diaphyse des Knochens mit der Kettensäge (Roux), der Scheibensäge (Gräfe), dem Osteotom (Textor) oder Listons schneidender Zange (Jäger) zu durchschneiden und beide Hälften einzeln zu exarticuliren. Zur Einführung der Kettensäge, gleichzeitig zum Schutze der Weichtheile und Entgegendrängen des Knochens bedient man sich zweckmässig der Blandin'schen Hohlsonde (vergl. Tafel II. Fig. 3). Dieselbe wird mit der gekrümmten Spitze voraus in der Art eingeführt, dass deren platte und concave Seite dem zu entfernenden Knochen zugewandt ist. Sobald der gerade Theil unter den Knochen gelangt ist, dreht man die Sonde um, so dass die Furche dem Knochen zugewandt ist, dieser dadurch isolirt wird und der Schnabel der Sonde über dem gewölbten Fussrand liegt und zur planta pedis hinabsieht. In der Furche der Hohlsonde führt man die Kettensäge ein, indess ein Gehülfe jene an ihrem beweglichen Handgriffe fixirt, oder man sägt auf derselben von oben nach unten mit einer beliebigen Säge den Knochen ein. Die Trennung der Diaphyse erleichtert und beschleunigt die Operation; sie ist also anzurathen, fällt aber, wo eine Zusammenhangstrennung der Diaphyse oder Luxation eines Gelenkendes vorliegt, als überflüssig weg. Der erste und fünfte Mittelfussknochen ist natürlich viel leichter zu exstirpiren, als die drei mittleren.

Die Wundlefzen werden durch die Knopfnaht, bei empfindlicher Haut und ungesunden Räumlichkeiten, welche Suppuration der Nähte befürchten lassen, durch Pflaster oder blos durch Bindenturen in Contact mit einander gehalten, der Fuss auf einer Pappschiene mittelst Binden befestigt, und die primäre Vereinigung wenigstens der Wundecken angestrebt. Der Erfolg pflegt ein sehr günstiger zu sein. Unter 23 Operir-

ten starb keiner und blieben 2 ungeheilt. (Der Eine in Folge recidivirender Caries.)

In den meisten Fällen ersetzt sich der Substanzverlust durch einen Strang von Narbenmasse, in oder neben welchem je nach dem Grade, in welchem das Periost erhalten werden konnte, Regeneration von Knochensubstanz statt hat. Damit pflegt eine geringe Verkürzung der betreffenden Zehen einherzugehen, die aber, als am Fusse, keine Bedeutung hat. Je einfacher die Incision der Weichtheile, je ausschliesslicher in der Längsrichtung sie verläuft, je mehr sie zur primären Vereinigung konnte geführt werden, um so weniger wird eine die Beweglichkeit hindernde Verwachsung der Sehnen mit der Hautnarbe zu befürchten sein.

2) *Resection der Diaphyse der Mittelfussknochen.*

Geschichtliche Notizen.

Obgleich die Operation nur als Modification der vorigen erscheint, so finden sich doch authentische Fälle derselben viel später und viel seltener. Gräfe[1]) nahm 1820 wegen Caries die Diaphyse des ersten Mittelfussknochens mit Hülfe der Scheibensäge weg und sah Heilung eintreten. Dieselbe Operation scheint Heister[2]), Macfarlane[3]) und Blasius[4]) durchgeführt zu haben.

Indicirt ist die Operation durch auf die Diaphyse beschränkte Nekrose, Caries, Osteoporose, Neubildungen (meist Enchondrome), complicirte Fractur mit Zersplitterung oder Zermalmung der Diaphyse.

Der Weichtheilschnitt wird dem der vorigen Operation mit entsprechender Veränderung nachgebildet, die Durchschneidung des Knochens geschieht in ähnlicher Weise wie bei der Exstirpation, nur hier an zwei Stellen der Diaphyse über und unter der Grenze des Krankhaften, wo möglich mit Erhaltung des Periosts. Verband und Nachbehandlung wie bei der vorigen Operation.

3) *Decapitation eines Mittelfussknochens.*

a) Decapitation des oberen Köpfchens mit oder ohne Betheiligung des Tarsus (totale oder partielle Resection des Tarso-Metatarsalgelenks).

Geschichtliche Notizen.

Gleichzeitig mit mehr oder weniger umfangreichen Resectionen des Tarsus haben diese Operation Moreau d. V., Champion, Velpeau und Smith in den

---

1) G. Meyer a. a. O. S. 36 und Mohr, Diss. S. 22.

2) Lisfranc, Prée. d. méd opérat. II 598.

3) Velpeau a. a. O. II. 726 und Lisfranc a. a. O. II. S. 598.

4) Ried a. a. O. S. 455.

oben erwähnten Fällen gemacht; Heister[1]), Malgaigne[2]), Textor d. V.[3]), decapitirten das erste, Roux[4]) das zweite, Lisfranc[5]) und Textor d. V.[6]) das fünfte os metatarsi. Einer von Textors Operirten blieb ungeheilt, der von Roux in zweifelhaftem Zustande; alle übrigen wurden hergestellt.

Auch diese Operation kann mehrere Mittelfussknochen, wie in den 4 ersten Fällen, oder einen einzigen betreffen, wie bei den übrigen. Bisher wurde sie ausschliesslich wegen Caries unternommen; sie könnte jedoch auch durch Verletzungen indicirt sein. Der Erfolg war in den wenigen, bekannt gewordenen Fällen nicht durchweg günstig.

b. Decapitation des unteren Köpfchens. Je nachdem gleichzeitig die entsprechende Zehenphalanx entfernt wird, heisst die Operation auch totale oder partielle Resection des Metatarso-Phalangengelenks. Sie kann einen oder mehrere Mittelfussknochen in sich begreifen und wird nach dem Typus der Exstirpation desselben Knochens gemacht.

Ausgeführt wurde die einfache Decapitation des ersten Metatarsus von Jossé[7]), Liston[8]), Kramer[9]), Roux[10]), Blandin[11]), Textor d. V.[12]) (4 Mal), Laugier[13]), Jobert[14]), Regnoli[15]) wegen Caries, am fünften von Textor[16]) und J. F. Heyfelder wegen Nekrose, am dritten, vierten und fünften zugleich von Chassaignac[17]), wegen Enchondrom; die Resection des Mittelfusszehengelenks vollführten Fricke[18]), Roux[19]) und Adelmann[20]) an der grossen Zehe. Alle diese Fälle endeten mit der Herstellung der Kranken; nur Ein Fall von Textor nahm durch Gangrän trotz secundärer Amputation des Oberschenkels einen lethalen Ausgang und Laugier verlor ebenfalls seinen Operirten.

Chassaignac operirte eine 22jährige Frau wegen Enchondrom in der Art, dass er drei Viertheile des dritten, vierten und fünften Metatarsalknochens entfernte. Er trennte dieselben mittelst der Kettensäge in ihrem oberen Viertheil

1) Lisfranc, Précis de méd opérat. Bd. II. S. 598.
2) Manuel. S. 247.
3) Ried a. a. O. S. 454.
4) Gerdy, de la résection. S. 56.
5) A. a O.
6) Ried a. a. O. und Textors Operationslehre S. 378.
7) Velpeau a. a. O. II. 727.
8) Hamb. Zeitschr. Bd. IV. H. 3.
9) Rusts Handb. d. Chirurgie. Bd. V. S. 693.
10) Gerdy, de la résect. S. 56.
11) Lisfranc a. a. O.
12) Wiedererz. d. Knochen. S. 24 und Schierlinger a. a. O. S. 40—42.
13) Schinzinger a. a. O. S. 44.
14) Gerdy a. a. O. S. 55.
15) Hamb. Zeitschr. Bd. IX. S. 276.
16) A. a. O.
17) Bullet. de la soc. d. chir. 1853. III. S. 617.
18) Hamb. Zeitschr. Bd. III. S. 452.
19) Gaz. méd. 1842. S. 411.
20) A. a. O. S. 30.

und exarticulirte sie bei den Zehen. Nach 2 Monaten war die Heilung vollendet.

Heyfelder's Krankengeschichte ist folgende:

A. H., ein 24jähriger, gesunder Bauer, war durch einen scharfkantigen Stein am Fusse verletzt worden. Geschwulst, endlich Abscess- und Fistelbildung entsprechend dem ersten Mittelfussknochen war die Folge. Zwei Jahre nach der Verletzung war der vordere Theil des Knochens geschwollen, von Weichtheilen entblösst, schmerzhaft. Der Knochen wurde durch einen $2\frac{1}{2}$ Zoll langen, an der Medianseite des Fussrückens verlaufenden Längsschnitt und zwei kleine senkrecht in seine Endpunkte einfallende Querschnitte blossgelegt (dabei die Streckersehne sorgfältig geschont), sodann in seiner Mitte mit der Liston'schen Scheere durchschnitten, nachdem der Versuch misslungen war, ihn mit der Kettensäge zu umgehen. Das untere Ende des Knochens wurde nun aus seinen Verbindungen mittelst des Messers getrennt und entfernt. Knopfnaht; eine Pappschiene wird unter die Fusssohle gelegt und durch eine Zirkelbinde befestigt. Nach 4 Wochen war die Heilung vollendet, der Substanzverlust durch eine derbe, strangartige Masse ersetzt. — Die Untersuchung des exstirpirten Knochenstückes zeigte einen durch das Gelenkende verlaufenden Schiefbruch und Nekrose des Knochens. Oberflächliche Resectionen des Metatarsus mögen vielfach vorgekommen sein. Erpin[1]) resecirte eine 3″ hohe Exostose des I. Metatarsalknochens.

Resectionen der Mittelfussknochen.

1. Totale.

Nro.	Name des Operateurs.	Geschlecht.	Alter. Jahre.	Jahr.	Krankheit oder Verletzung.	Operation.	Erfolg: für das Leben.	Erfolg: für die Gebrauchsfähigkeit des Gliedes.	Todesursache.	Bemerkungen.
1	Barbier ...			1793	Lux. compl.	I. tot.	lebt	gut.		Heilung in 40 Tagen.
2	Beaufils...	m.		1795	Caries	I tot.	lebt	gut.		
3	Champion			1813	Caries	V. tot.	lebt	gut.		
4	Champion			1814	Caries	V. tot.	lebt	gut.		
5	Arbey				Caries	I. tot.	lebt	gut.		
6	Monro				Caries	I. tot.	lebt	gut.		
7	Roux			1821	Necrosis	I. tot.	lebt	gut.		
8	Textor			1822	Caries	I. tot.	lebt	gut.		
9	Lisfranc ..	m.			Caries	V. tot.	lebt	vollkommen.		Keine Abweichung der Zehe.
10	Wilhelm ...			1827	Caries	I. tot.	lebt	vollkommen.		
11	Larrey	m.	33	1829	Lux. compl.	I. tot.	lebt	gut.		Gleichzeitig Zerreissung der weichen Theile der planta pedis und fractura cruris.
12	Bell				Enchondrom	I. tot	lebt	gut.		
13	Blandin				Caries	I. tot.	lebt	gut.		

1) Lisfranc a. a. O. S. 662.

Name des Operateurs.	Geschlecht.	Alter. Jahre.	Jahr.	Krankheit oder Verletzung.	Operation.	Erfolg für das Leben.	Erfolg für die Gebrauchsfähigkeit des Gliedes.	Todesursache.	Bemerkungen.
Velpeau ...	m.	20	1833	Caries	I. tot.	lebt	sehr gut.		
Mojsisovicz				Caries					
Falcony.....	m.	32	1850	Enchondrom	III., IV., V. tot	lebt	gut.		
Adams				Enchondrom	I. tot.	lebt	gut.		
Heyfelder	m.	4	1853	Caries scroph	IV. tot.	lebt	gut.		
Heyfelder	w	7	1853	Caries scroph.	V. tot.	lebt	gut.		
Adelmann	m.	36	1855	Caries	IV. tot.	lebt	ohne Erfolg.		
Pförringer	m.	35		Enchondrom	I. tot	lebt	gut.		
Wilczkowski.....	m.	28	1856	Caries	I. tot.	lebt	ohne Erfolg.		
Küchler ...	m.	20	1857	Necrosis	I. tot.	lebt	vollkommen.		

2. Partielle.

A. Resectionen der Diaphyse der Mittelfussknochen.

Gräfe			1820	Caries	I. Diaph.	lebt	gut.	
Heister.....					Diaph.			
Macfarlane	m.			Caries	Diaph.	lebt	sehr gut.	Ersatz des Substanzverlustes.
Blasius					Diaph.			

B. Decapitationen der Mittelfussknochen.

a) Des oberen Köpfchens.

Lisfranc ...				Caries	V. Metatarsus	lebt	vollständig.	
Heister.....				Caries	I. Metatarsus			
Malgaigne				Caties	I. Metatarsus			
Textor d. V.....	w.	39	1840	Caries	I. Metatarsus	lebt	Misserfolg.	Wegen Recidive exstirpatio ossis.
Textor d. V.....	m	21	1840		V. Metatarsus	lebt	gut.	
Roux				Caries	II. Metatarsus	lebt	zweifelhaft.	Schwierige Ausführung.

b) Des unteren Köpfchens.

Josse.....	m.	28		Lux. complic	I. Metatarsus	lebt	gut.	Es war gleichzeitig mit der complicirten Luxation der grossen Zehe einfache Verrenkung aller Zehen vorhanden. Heilung in 40 Tagen.
Liston ...				Caries	I. Metatarsus	lebt	gut.	
Textor d. V.....	m.	33	1822	Lux. complic.	V. Metatarsus	lebt	gut.	
Kramer.....			1826	Caries	I. Metatarsus	lebt	gut.	
Roux			1829	Caries	I. Metatarsus	lebt	gut.	

Nro.	Name des Operateurs.	Geschlecht.	Alter. Jahre.	Jahr.	Krankheit oder Verletzung.	Operation.	Erfolg		Todes-Ursache.	Bemerkungen
							für das Leben.	für die Gebrauchsfähigkeit des Gliedes.		
6	Roux			1829	Caries	I. Metat. et I. phalanx hall.	lebt	gut.		
7	Roux				Caries	I. Metat.	lebt	gut.		
8	Frieke.....				Caries	I. Metat. et I. phal. hall.	lebt	gut.		
9	Textor d. V.....				Caries	I. Metat.	lebt	gut.		
10	Textor d. V.....				Caries	I. Metat.	†		Gangrän.	Amputatio femoris.
11	Textor d. V.....			1834	Caries	I. Metat.	lebt	theilweiser Erfolg.		
12	Blandin.....				Spina ventosa	I. Metat.	lebt	gut.		
13	Blandin.....				Caries	3/4 des I. Metat.	lebt	gut.		
14	Jobert.....				Caries	I. Metat.	lebt	gut.		
15	Regnoli.....					I. Metat.	lebt	gut.		
16	Heyfelder	m.	24	1848	Necrosis e fractura	I. Metat.	lebt	gut.		
17	Adelmann	m.	30	1853	Necrosis	I. Metat. und I. phal. hall.	lebt	gut.		Sehnelle Heilung.
18	Chassaignae..... ..	w.	22	1853	Exostosis	III., IV., V. Metat.	lebt	gut.		3/4 der Knochen reseeirt.
19	Laugier.....				Lux. complic.	I. Metat.	†			

Im Ganzen sind nach unserer Zusammenstellung 52 totale und partielle Resectionen der Mittelfussknochen gemacht worden, mit 47 Mal bekanntem Ausgang. Unter diesen 47 waren 2 Todesfälle, 5 theilweise oder gänzliche Misserfolge, 40 vollständige Heilungen; so dass die Mortalität 1/24, die Misserfolge (Todesfälle, Recidive, Verkrümmungen etc. zusammen) 1/7, die Heilungen 6/7 betragen. Zählen wir zu den obigen die mit Tarsalresection combinirten Resectionen von Mittelfussknochen, so erhalten wir die Gesammtzahl 59, mit 54 bekannten Ausgängen, darunter 3 Todesfälle, 5 anderweitige Misserfolge, 46 vollständige Heilungen. Hierbei beträgt die Mortalität 1/18, die gesammten Misserfolge 1/7, die Erfolge 6/7. Von den 59 Resectionen wurden 38 wegen Caries, 6 wegen Nekrose, 6 wegen complicirter Luxation, 5 wegen Enchondrom, also 49 wegen organischer Knochenleiden, 6 wegen Verletzungen gemacht. Unter diesen 6 starb Einer, wurden 5 trotz mannichfacher Complicationen völlig hergestellt. Die Mortalität beträgt demnach bei dieser Kategorie 1/6, die gesammten Misserfolge 1/6, bei den wegen organischer Leiden Operirten die Mortalität 1/24, die Misserfolge 1/7, so dass auch hier die Statistik zu Gunsten der wegen Knochenkrankheit Operirten spricht.

Von den 59 Resectionen betreffen 7 den Tarsus und Metatarsus

zugleich, 23 den ganzen Mittelfussknochen, 4 die Diaphyse, 6 das obere, 16 das untere Köpfchen eines solchen, 3 ein Metatarsophalangengelenk.

Die Todesfälle vertheilen sich so, dass 1 auf die 7 combinirten Resectionen, 2 auf die 19 Decapitationen des unteren Köpfchens kommen. Unter 23 Exstirpationen eines Mittelfussknochens waren 2 ohne Erfolg, unter den 6 Decapitationen des oberen Köpfchens blieben 2 zweifelhaft, unter den 19 Decapitationen des unteren Köpfchens waren ausser jenen beiden Todesfällen noch 1 Misserfolg. Demnach gestaltet sich die Reihenfolge nach der Gefährlichkeit so, dass die Decapitationen des unteren Köpfchens als die gefährlichsten zuerst kämen, hierauf zunächst die combinirten, dann die Decapitationen des oberen Gelenkendes, dann die Resectionen der Diaphyse, dann die Exstirpationen eines ganzen Mittelfussknochens.

Die Resectionen der Zehenglieder.

Nach Analogie der Resection der Fingerglieder können auch die der Zehenphalangen gemacht werden. Eigentlichen Werth hat die Operation nur bei den grossen Zehen, wo sie durch die grösseren Maasse der beiden Phalangen auch leichter ausführbar ist. Da der Verlust einer der kleineren Zehen weder die Function beinträchtigt, noch als Defect in die Augen fällt, so wird bei Verletzungen und Erkrankungen derselben meist exarticulirt statt resecirt, wenn die einfache Extraction nekrotischer Partheien oder frischer Splitter nicht ausreicht. Die Decapitation des oberen Gelenkendes der ersten Phalanx wird theils mit, theils ohne gleichzeitige Wegnahme des entsprechenden Mittelfussknochen wegen Caries oder complicirter Luxation ausgeführt. Theilweise, meist oberflächliche Resectionen eines Zehengliedes sind durch die häufig auf denselben aufsitzenden Exostosen indicirt.

Geschichtliche Notizen.

Hugier[1]) exstirpirte die erste Phalanx der grossen Zehe mit Erfolg, Champion[2]) decapitirte sie 2 Mal ebenfalls mit Success, Fricke, Roux und Chassaignac machten, wie schon erwähnt, die Resection des Metatarso-Phalangengelenks, Fricke[3]) auch die des Phalangengelenks der grossen Zehe mit Erfolg.

Die Abtragung von Exostosen der Zehenglieder führten Folgende aus:

an der ersten Phalanx der grossen Zehe Paget[4]) einmal, Dupuy-

1) Journal d. Chir. 1844. S. 170.
2) Velpeau a. a. O. S. 728.
3) Velpeau a. a. O.
4) Paget a. a. O. Bd. II. S. 260.

TRÉN[1]) 3 Mal; an der 2. Phalanx der grossen Zehe: COOPER[2]) 2 Mal, DUPUYTREN[3]) 2 Mal, ROUX[4]) 2 Mal, VELPEAU[5]), BLANDIN[6]), ANDRÉ[7]), HERPEN[8]), JÄGER[9]), STANLEY[10]), 2 Mal, BELL[11]), LISTON[12]), NÉLATON[13]), UHDE[14]) 2 Mal, SCHUH[15]), WUTZER[16]) und FISCHER[17]); an der dritten Phalanx der kleinen Zehe: PAGET[18]) und LISTON.[19]) In diesen 22 Fällen trat Heilung ein.

Die Exstirpation der ersten Phalanx geschieht, indem man einen Längsschnitt auf der Dorsal- oder Seitenfläche der Zehe führt, die Sehne zur Seite präparirt, zuerst das Interphalangengelenk öffnet, den Knochen mittelst der Kornzange aufhebt, ausschält und dann aus dem Metatarsophalangengelenk exarticulirt. In ähnlicher Weise werden auch die andern Zehenglieder entfernt. Der Dorsalschnitt hat den Nachtheil, dass die Streckersehne mit der Hautnarbe verwachsen und dadurch Functionsstörung oder, was übler ist, Retraction der Zehen entstehen kann. Exostosen werden durch einen Bogenschnitt, eine elliptische oder kreuzförmige Incision blossgelegt und nach den Seite 26 – 31 aufgestellten Regeln abgetragen.

Zur Vereinigung der Hautwunde genügen Heftpflasterstreifen. Der Fuss wird auf einer Schiene mittelst einer Zirkelbinde befestigt.

Der Natur der Sache nach ist die Operation nicht ganz leicht in der Ausführung, aber keineswegs eingreifend und in ihren Resultaten, den vorliegenden Beispielen gemäss, sehr günstig. Unter 29 Resectionen verschiedenster Art, an den Zehen durchgeführt, scheint kein Todesfall und kein anderweitiger unerwünschter Ausgang vorgekommen zu sein.

---

1) Leçons orales. II. Obs. II, III, IV.
2) Essays. I. S. 178.
3) A. a. O. Obs. I.
4) A. a. O.
5) bis 8) Méd. opérat. I. 466.
9) GENCZICK a. a. O. S. 22.
10) A. a O. S. 156.
11) O. WEBER a. a. O. S. 64.
12) Vorles. übers. v. BEHREND. S. 896.
13) Gaz. d. hôp. 1855. S. 88.
14) Deut. Kl. 1855. S. 25.
15) Pseudopl. S. 149.
16) u. 17) O. WEBER a. a. O.
18) A. a. O.
19) A. a O. S. 898.

II. Resectionen an der oberen Extremität.

Die Resection des Schultergelenks.

Resection des Schultergelenks wird diejenige Operation genannt, durch welche der Kopf des Oberarmknochens für sich allein oder sammt der entsprechenden Gelenkfläche des Schulterblattes kunstgerecht abgetragen wird. Im letzteren Falle heisst die Resection total, im ersteren partiell oder decapitatio humeri. Sie können nicht getrennt von einander besprochen werden, indem ihre Geschichte, ihre Indicationen, das Verfahren und der Erfolg bei beiden im Wesentlichen dieselben sind.

Das Schultergelenk.

Das Schultergelenk entspricht für die obere Extremität dem Hüftgelenk an der unteren; die decapitatio humeri und die totale Schultergelenkresection hat mannigfache Analogie mit den Hüftgelenkresectionen. Beide Gelenke vermitteln die Verbindung zwischen Extremität und Rumpf, die Resectionen derselben sind die eingreifendsten, gefährlichsten unter den Resectionen je der ganzen Extremität. Die Verbindungsmittel, wie die das Gelenk constituirenden Theile sind in beiden Gelenken entsprechend. Wie dort haben wir hier einen rundlichen Gelenkkopf, der mittelst eines hier freilich kürzeren und seichter eingeschnürten Halses an dem Schaft des Oberarmknochens aufsitzt. Unterhalb des anatomischen Halses befinden sich, den Trochanteren entsprechend, Trochister und Trochin, zwischen beiden eine Rinne für die Sehne des Biceps. Die beiden Erhöhungen sind der Medianlinie des Körpers zugewandt, stehen also an der Innenseite des Oberarms, die kleinere mehr nach vorn, die grössere nach hinten und dienen den Aus- und Einwärtsrollern des Oberarms in ähnlicher Weise zum Ansatz, wie die beiden Trochanteren den Rotatoren des Oberschenkels.

Der halbkugelförmige, überknorpelte Gelenkkopf ist, gleich dem des Femur, nach oben und medialwärts gerichtet, und übertrifft die ihm entsprechende Gelenkfläche des Schulterblatts bei weitem an Grösse. Knorpelausbreitung, fibröse Kapsel, Gelenkfläche mit dem fibrös-knorpeligen Verstärkungsrande entsprechen denselben Bestandtheilen des Hüftgelenks. Aber während dort der in einer tiefen, halbkugeligen Pfanne articulirende Kopf nur beschränkte Beweglichkeit und Zugänglichkeit zeigt, so articulirt der Oberarm auf der kleinen Gelenkfläche des Schulterblattes in seiner Schwebe von Ligamenten und Muskeln beinahe unumschränkt nach allen Richtungen und ist ebenso das Gelenk, von allen Seiten her, dem Messer zugänglich.

Von aussen bedeckt das Schultergelenk ein massenhafter Muskel, der Deltoideus, wie der glutaeus maximus das Hüftgelenk. Die Incisionen für die Resection richten sich ebenfalls nach demselben, indem sie bald parallel seinen Fasern durch seine Substanz, bald an seinen Rändern verlaufen. Entsprechend dem M. iliopsoas gehen hier Mm. subscapularis und teres major von der unteren Fläche und dem hinteren Rand des Schulterblattes zum Trochin, indess die Mm. supra- und infraspinati den von der äussern Fläche des Beckens zum trochanter major gehenden Muskeln entsprechend sich am Trochister inseriren. Diese von der äusseren und innern Fläche des Schulterblattes zum obern Abschnitt des Humerus verlaufenden Muskeln müssen, sobald die Resectionsfläche tiefer als durch den anatomischen Hals geht, geopfert werden, wie jene Muskeln bei den Hüftgelenkresectionen. Und zwar müssen sie von Anfang an vom Knochen getrennt werden, worauf meistens schon die Kapsel eröffnet und alle Schwierigkeit verschwunden ist, da ihre gemeinschaftliche Action den Oberarmkopf in den Raum zwischen Proc. coracoideus, Akromion und Gelenkfläche hineindrängt. Indem der M. deltoideus von unten durch eine Aponeurose bedeckt und dadurch von den darunter liegenden Theilen getrennt erhalten wird, liegen Gelenkkapsel, Bänder und die seitlichen Muskeln geradezu bloss, wenn man ihn aufhebt. Daher einzelne Operateure den Deltoideus in einem Lappen bald mit oberer bald mit unterer Basis aufhoben, andere ihn sogar theilweise ausschnitten, um sich den Weg zum Gelenk zu bahnen.

Nach unten ist das Gelenk von einem Zellgewebspolster bedeckt, in welchem die A. axillaris, die Vene gleichen Namens, ein Lymphdrüsenpaket und der Plex. brachialis liegen.

Aus der A. axillaris entspringen mit einem gemeinsamen Stamme oder dicht neben einander die A. circumflexa anterior und posterior. Vom Plex. brachialis kommend geht der N. circumflexus humeri zum Gelenke und versorgt den M. deltoideus, der daher nach jenes Durchschneidung gelähmt ist. In dem subcutanen Zellgewebe zwischen M. pectoralis major und deltoideus steigt die V. cephalica herauf, um sich in die V. subclavia zu ergiessen.

Geschichte.

Wie die meisten Erfindungen, so werden auch die grossen und bedeutenden Operationen der Zeit nach durch ähnliche mehr oder weniger gelungene Versuche und verwandte Bestrebungen vorbereitet. So gingen der eigentlichen Resection des Schultergelenkes verschiedene Extractionen des nekrotischen oder zersplitterten Oberarmkopfs voraus, welche den Franzosen (Sabatier, Boyer, Larrey) Anlass gaben, die Priorität der decapitatio humeri für ihren

Landsmann Boucher[1]) (1753) oder Thomas[2]) (1740) in Anspruch zu nehmen. Der Erstere hat die Entfernung der Splitter nach Schussverletzung, statt zu amputiren, als Princip aufgestellt und vielleicht für das caput humeri angewandt. Der Zweite extrahirte bei einem 4jährigen Mädchen ein 1½" langes Stück des Oberarmkopfes wegen Nekrose, worauf Knochenersatz und völlige Herstellung erfolgte. Ein Fall von Vigarous[3]) (1767) ist ebenfalls sehr problematisch. Wichtig für die Geschichte unserer Operation sind diese Fälle gleichwohl in so fern, als sie bewiesen, dass der Gelenkkopf des Oberarms entfernt und dabei ein brauchbares Glied erhalten werden könne. Ueberdies formulirte Platner[4]) die Indicationen für die Operation und schlug sie für Caries des caput humeri in aller Form vor. Es bedurfte also nur noch eines Schrittes vorwärts bis zur eigentlichen Resection und diesen Schritt machte Ch. White[5]) 1768. Er entfernte wegen Caries unter Anwendung eines einzigen Längsschnittes 4" vom Knochen und erhielt bei 1" Verkürzung ungestörte Beweglichkeit. 1773 wurde die Operation von Bent[6]), 1779 von Orred[7]) mit glücklichem Erfolg wiederholt. Dann scheint sie im Lande ihres Erfinders in Vergessenheit gerathen zu sein, bis sie in den zwanziger Jahren dieses Jahrhunderts von Syme[8]) und nach ihm von Babington[9]), Liston[10]), Baddely[11]), Fergusson, Lawrence[12]), Hunt[13]), Coote[14]), Hutchinson[15]), Erichson[16]), Birkett[17]), Stubbs[18]), Blackmann u. A. wieder ausgeübt wurde.

Wegen Schussverletzung übten Guthrie[19]), später Beith[20]), neuerdings nach Macleod[21]) 12 Militärärzte im Krimkriege die Resection des Schultergelenks.

In Frankreich haben beide Moreau's sich grosse Verdienste um die Operation erworben, indem Moreau d. V.[22]) 1786 die totale Schultergelenkresec-

---

1) Observat. sur des plaies d'armes à feu. Mém. de l'Acad. roy. d. Chir. d. Paris. II. S. 287.

2) Nach Guthrie und nach Jäger a. a. O. S. 608.

3) Mém. d. l'Acad. d. Chir. 1774 und Jäger a. a. O.

4) Zusätze zu seines Vaters Chirurgie. I. S. 242. 1776.

5) Cases in surgery. Bd. I. Richter's Bibl. Bd. I. Heft 3. S. 75.

6) Philos. transact. V. 66. Gerdy, de la résection. S. 9.

7) Ebenda und Richter a. a. O. Bd. VI. S. 200.

8) Abh. über d. Aussehn. krank. Gel. Weimar 1832.

9) Lancet. 1832. Bd. VI. S. 531.

10) Ebend. 1841. Febr.

11) Dublin. med. Press. 1842. Nr. 206.

12) Med. times a. gaz. 1857. Aug. S. 117 und 1858. Jan. S. 16.

13) Lisfranc a. a. O. Bd. II. S. 593.

14) Med. times a. gaz. 1857. Aug. S. 195.

15) Ebend. 1856. S. 452.

16) Ebend. 1857. S. 117.

17) Ebend. S. 195.

18) Ebend. 1857. S. 188.

19) On gunshots.

20) Lancet. 1856. B. I. S. 207.

21) Edinb. Journ. 1856. Mai—Sept.

22) Obs. pract. relat. à la résect. des artic. Paris 1803.

tion wegen Caries, 1794 die decapitatio humeri, hierauf sein Sohn[1]) dieselbe Operation 3 Mal machte. Nach ihnen führten wegen organischer Erkrankung folgende französische Chirurgen diese Resection aus: 1789 Berri Cavallerie[2]), Sabatier[3]), Roux[4]) (3 Mal), Brulatour[5]), Lisfranc[6]), Velpeau[7]), Laserre[8]), Hello[9]), Blandin[10]), Baudens[11]), Chaussier[12]), Delpech[13]) u. A.

Die Anwendung der Operation auf Schussverletzte verdanken wir den Franzosen. Percy[14]) hatte 9 derartige Fälle aufzuweisen, Sabatier[15]) ebenfalls 9, Larrey[16]) 10; ausser ihnen resecirten wegen Schussverletzung Villaume[17]), Bottin[18]), Bourienne[19]), Velpeau[20]), Vernet[21]), Arbey[22]), Nève[23]), Grosboie[24]), Reynaud[25]), Morel[26]), Roux[27]), Legrand[28]) (de Brége) (2 Mal), Leriche[29]), Baudens[30]) (17 Mal), Cambay.[31])

In Deutschland machte, drei Jahre nach Erfindung der Operation, 1771 Lentin[32]) dieselbe wegen Caries. Er entfernte gleichzeitig fast die ganze Diaphyse des Humerus, erzielte aber Knochenersatz und bei beschränkter Beweglichkeit einen vollkommen brauchbaren Arm. Nach ihm wiederholten die Operation Wutzer[33]), Fricke[34]), Jäger[35]) (3 Mal), Blasius[36]), Textor[37]) (8 Mal), Dietz[38]) (3 Mal), Heyfelder[39]) (3 Mal), Langenbeck, Esmarch (3 Mal), Wilms[40]) (2 Mal), Bartels[41]) u. A. Ohne genauere Angabe der Indication und der Operateure zählt Paul[42]) noch 11 Fälle auf, von denen 7 gelangen.

---

1) Essay sur l'emploie de la réseet. Paris 1815.
2) Jäger a. a. O. und Dict. des se. méd. B. XLVII. S. 546.
3) Mém. de l'Institut. Bd. V. 1805.
4) De la réseetion. Paris 1812.
5) Velpeau a. a. O. S. 582.
6) Lisfranc a. a. O. Bd. II. S. 587.
7) bis 11) Velpeau a. a. O. 579—584.
12) Sédillot a. a. O. S. 500.
13) Velpeau a. a. O. S. 583.
14) Dict. de méd. se. Bd. XLVII. S. 516.
15) Velpeau a. a. O. und Jäger a. a. O. S. 610.
16) Rel. hist. et chir. de l'exp. de l'arm. de l'Orient. S. 312.
17) bis 20) Velpeau a. a. O.
21) Lettre autogr. de Vernet. 1819. Bayeux.
22) bis 27) Velpeau a. a. O. Lisfranc a. a. O. Ried a. a. O.
28) Dissert. sur l. réseet. d. l. tête de l. humerus. 1814.
29) Mém. de la soeiété d'anat. d. Lyon. 1842.
30) Gaz. méd. d. Paris. 1855. Nr. 11 und 15, und 1857. Nr. 16.
31) Gaz. d. hôp. 1856. S. 252.
32) Med. chir. Bemerk. u. Böttcher, Krankh. d. Knoch. Bd. III. S. 189.
33) Wetzlar, Diss. d. art. reseet. Bonn 1832. S. 17.
34) Rust's Magaz. B. XXXIII. S. 147.
35) Ried a. a. O. S. 292.
36) Ebend.
37) Wiedererz. S. 13.
38) Aerzt. Intellig.-Bl. 1859. N. 32.
39) Reseet. u. Amp. S. 130—139 und Deutsche Kl. 1858. Nr. 21.
40) Deut. Kl 1857. S. 370.
41) Charité-Annal. 1853. S. 186.
42) A. a. O. S. 40.

Wegen Schussverletzung machte die totale Schultergelenkresection A. Meyer[1]) 1844 mit Erfolg und Knochenersatz. Im Schleswig-Holsteinischen Feldzuge wurde die decapitatio humeri 5 Mal von Langenbeck, 3 Mal von Franke, 2 Mal von Esmarch, je 1 Mal von Lauer, Callisen, Weber, Harald Schwarz, Hermann Schwarz, Göze, Herrich, Thiersch und Dorn[2]) ausgeführt; dieselbe Operation machten Beck[3]) und Wallerstein.[4])

Ausserdem kam die Operation in Ausführung in Belgien durch Seutin[5]), in Italien durch Malago[6]), in Aegypten durch Clot[7]), in Finnland durch Törnroth[8]), in Russland durch Ritter[9]), J. F. Heyfelder[10]), Pirogoff, Hübbenet, Nemert und durch mich.

Unter den aufgezählten Fällen sind mehrere Totalresectionen: eine von Moreau d. V., eine von Brodie, eine von Hunt, eine von Dietz, eine von Syme wegen Caries; wegen Schussverletzung eine von Larrey, eine von Velpeau, eine von Törnroth, zwei von Baudens, eine von Mayer.

Decapitatio humeri wegen Gelenkvereiterung. Tod durch Pyämie.

Die von mir ausgeführte Operation betraf einen 15jährigen jungen Mann, welcher an einer traumatischen Entzündung des linken Schultergelenks gelitten hatte. Trotz eingreifender Antiphlogose entstand Eiter, der durch einen Einstich entleert wurde. Die Sonde drang sogleich auf entblössten Knochen. Fortbestehen und Zunahme der Eiterung. Das Secret wird dünn, missfarbig; der Oberarmknochen an seinem ganzen oberen Dritttheil von Periost entblösst. Am 11. Nov. machte ich die Resection, indem ich die bestehende, rundliche Abscessöffnung an der Vorderseite des Arms nach oben und unten längs des Randes des M. deltoideus erweiterte, hierauf mit Leichtigkeit exarticulirte und unter Hervordrängen des caput humeri aus den Weichtheilen das ganze obere Dritttheil des Knochens mittelst der Kettensäge abtrug. Bei der Incision der Kapsel floss eine Menge Eiter heraus, der Oberarmkopf fand sich theilweise seines Knorpels beraubt; erodirt, so dass die spongiöse Substanz an einzelnen Stellen blosslag. Das ganze obere Dritttheil war seines Periosts beraubt, nur an dem hinteren Theile war dieses gesund und sass fest auf. Dagegen stellte sich nach Durchsägung des Knochens die Marksubstanz als von mehreren tuberkulösen, mit käsigem Eiter erfüllten, runden Abscessen durchsetzt heraus. Ein solcher reichte bis zur Durchsägungsfläche, wo die Corticalsubstanz jedoch gesund gewesen war. Die Gelenkfläche der Scapula war mit Knorpel überzogen, weiss, glatt, an einer Stelle röthlich gefärbt.

Am 12. Abends stellte sich ein leichter Frost ein; die Absonderung aus der Wunde war reichlich, mit Blut und Eiter gemischt. Unter wiederholten Frostanfällen, Sinken der Kräfte, Decomposition der Züge, Entfärbung der all-

1) Med. Corr.-Bl. Bayr. Aerzte. 1845. Nro. 23.
2) Die letztgenannten Fälle vergl. Esmarch a. a. O. S. 50—72.
3) und 4) Beck, die Schusswunden. 1850. S. 339 u. 342.
5) Gerdy, de la résection. S. 87.
6) Gaz. méd. d. Paris. 1840. S. 541.
7) Ried a. a. O.
8) Ahlstuppe, Dissert. De resect. Helsingf. 1840.
9) Deutsche Kl. 1858. Nro. 21.
10) Ebend.

gemeinen Decke, trat am 15. November der Tod ein. Die Section ergab Durchtränkung der die Wunde umgebenden Weichtheile mit röthlicher Jauche, die Sägefläche des Humerusschafts missfarbig, der Knochen 1 " weit vom Periost entblösst, von Jauche umspült; die Gelenkfläche der Scapula an der kleineren, früher roth injicirten Stelle von Knorpel entblösst; entsprechend dem condylus internus humeri ein Geschwür (Decubitus), welches jedoch in keinem Zusammenhange mit dem oberen Eiterherd stand. Lunge und Leber, letztere an ihrer Oberfläche und in der Tiefe, von zahlreichen Eiterherden durchsetzt, alle Gewebe und Organe blutarm.

Vielleicht hätte mich die Entdeckung von der Erkrankung des Knochenmarks bei gesunder compacter Substanz zur unmittelbaren Vornahme der Exarticulation bestimmen sollen. Aber einerseits hat der Kranke dieselbe entschieden verweigert, andererseits erwartete ich auch von dieser eingreifenden Operation keine Rettung, sondern nur Beschleunigung des lethalen Ausganges. Dieser, mein Resecirter, war im Winteranfang, also in ungünstiger Jahreszeit in einem nördlichen Klima operirt und in einem fast überfüllten Hospital aufs Sorgfältigste behandelt worden. Unter den entgegengesetzten Verhältnissen genas ein Kranker von Baudens.

Ben Kadous, ein 60jähriger Araber, wurde am 16. Januar 1836 durch Schuss am Oberarmkopf verwundet. B. operirt ihn nach seiner oben angegebenen Methode, trägt, da die Verletzung nur auf den vorderen Theil des Kopfes beschränkt war, nur diesen ab, vereinigt durch 3 Suturen und entlässt den Operirten zu den Seinigen, wo er im Zelte, wie vorher, lag, umherging und sich nur alle Paar Tage zum Verband bei B. einfand. Schnelle Heilung. 1840 untersucht. Man constatirt einen kräftigen Ginglymus, keine Abmagerung des Arms, keine Verkürzung.

Die Indicationen.

Die Resection des Schultergelenks ist fast ebenso oft durch Verletzungen als durch organische Leiden indicirt. Beschränken sich dieselben auf den oberen Abschnitt des Humerus, so ist dessen Decapitation, erstrecken sie sich ausserdem auf den Gelenktheil des Schulterblattes, so ist die totale Resection des Gelenks angezeigt. Weder die Ausdehnung der Zerstörung über einen grossen, ja den grösseren Theil des Humerus (wie die Fälle von Lentin, Ritter etc. beweisen) noch die Mitleidenschaft des processus coracoideus, des Akromion, des äusseren Endes des Schlüsselbeins sind absolute Gegenanzeigen.

Complicirte Fracturen indiciren in zweierlei Gestalt die Resection.

1) Comminutivbrüche des Gelenkkopfs, wie sie besonders durch Schusswaffen hervorgerufen werden, machen die Entfernung der Splitter und Absägung der Diaphyse, des Humerus, resp. des Gelenktheiles der Scapula nöthig.

2) Complicirte Fracturen mit Austritt des Schaftes aus der Weichtheilwunde verlangen die Abtragung des letzteren und die Excision des Gelenkkopfes, wenn er gesplittert oder so hoch abgetrennt ist, dass

seine Erhaltung unmöglich erscheint. Ist er dagegen intact und unterhalb der beiden Tuberkeln, also in oder unterhalb des chirurgischen Halses abgebrochen, so wird er conservirt und einfach die Bruchfläche des Schaftes abgetragen, etwa vorhandene Splitter extrahirt.

Fremde Körper, in den Oberarmkopf eingedrungen, indiciren die Resection bei gleichzeitigem Comminutivbruch oder complicirter Fractur, oder consecutiver Gelenkvereiterung.

Schussverletzungen werden bald zu der einen, bald zu der andern dieser drei Kategorien gehören. Die Resection des Schultergelenks nach Schussverletzung hat in Bezug auf Erhaltung des Lebens, eines brauchbaren Gliedes, im Vergleich mit allen andern Behandlungsarten, so glänzende Resultate gegeben, dass Baudens und Esmarch einstimmig den Satz aufstellten, bei allen Schussverletzungen der Knochentheile des Schultergelenks müsse sofort die Resection gemacht werden.

Baudens behauptet, dass bei der conservativen Behandlung entweder Tod durch Pyämie, oder eine secundäre Resection, oder aber Heilung mit Fisteln oder Ankylose zu erwarten sei. Unter 26 durch Schusswaffen im Schultergelenk Verletzten, welche sich unter ganz denselben Verhältnissen befanden, wurden 11 sogleich resecirt; 10 davon wurden hergestellt und geheilt, 1 starb. 15 wurden expectativ behandelt, davon starben 8 an Pyämie, wurden 3 secundär resecirt, blieben 4 am Leben mit Fisteln, Geschwulst, Recidiven, intercurrirendem Erysipel, wiederholten Operationen. Mercier, am 26. Juni 1848 verwundet und expectativ behandelt von Jobert, Larrey, Baudens, Robert bis zum 26. Februar 1853, war genöthigt, sich 70 Incisionen machen, unzählige nekrotische Knochentheile extrahiren zu lassen und war von Abscessen, Erysipelen etc. continuirlich heimgesucht. Als er aus der Behandlung schied, bestanden noch einige Fisteln. — General Gordes 1837 bei Constantine durch eine Kugel blessirt, überlebte nach grossen Gefahren und musste nach 17 Jahren noch sich Splitter extrahiren, Fisteln erweitern lassen, ohne dadurch völlig geheilt zu werden.

Luxationen können in zwei Formen die Resection bedingen: 1) Frische, complicirte mit Austritt des caput humeri, 2) veraltete, uneinrichtbare mit Unbrauchbarkeit des Armes oder ungünstigen secundären Veränderungen.

Von organischen Erkrankungen werden als Indication zur Schultergelenkresection angesehen: Ausgedehnte Gelenkvereiterung, arthrophlogosis fibrosa chronica, Caries, Nekrose bis ins Gelenk vorschreitend und mit Caries oder entzündlicher Osteoporose combinirt, gutartige Neubildungen.

Bei allen diesen Indicationen ist ein derartiger Zustand der Weichtheile, der Haut, des Unterhautzellgewebes, der Haupt-Nerven- und Gefässstämme vorausgesetzt, dass eine gehörige Vereinigung der Wundränder und Ernährung des operirten Armes möglich ist.

Ueber den richtigen Zeitpunkt einer anzustellenden Resection lässt sich für die complicirten Fracturen und die Gelenkvereiterung Folgendes

feststellen. Sind bei einer complicirten Fractur die Anzeigen deutlich vorhanden und ist der Operateur zeitig bei der Hand, so resecirt er primär d. h. vor Eintritt der Entzündung. Waren die Indicationen entweder nicht klar oder aufgewogen durch Gegenanzeigen oder kommt der Verletzte zu spät d. h. nach Eintritt von Fieber und Entzündung in die Hände des Operateurs, so enthält dieser sich am besten der Resection bis zum Eintritt der Eiterung oder der Nekrose oder Caries. Eine solche secundäre Resection fällt wieder theilweise in die Kategorie der wegen organischer Leiden gemachten Resectionen und ist in ihrem Resultate, um so viel günstiger denn die primäre, als die Chance der nothgedrungen Unoperirten, bis zur Erreichung dieses Stadiums zu sterben, gross ist.

Die englischen Wundärzte waren es hauptsächlich (Lawrence, White u. A.), die uns bewiesen, dass auch, ehe Caries oder Nekrose nachweisbar ist, Gelenkvereiterung die Resection indicirt. Da eine ausgebreitete Gelenkentzündung mit Eiterung und beginnender eiteriger Zerstörung der das Gelenk constituirenden Theile um so weniger zur Heilung tendiren kann, als der Eiter in den Ausbiegungen der Synovialkapsel wahre Receptacula findet, und er aus den durch harte und halbharte Theile begrenzten Gelenkhöhlen nicht leicht ausgedrückt werden kann, da ferner nach einer Gelenkvereiterung besten Falles Ankylose des Armes zurückbleibt, so ist hier die Resection eine rettende oder günstig eingreifende Operation. Sie verwandelt eine ausgedehnte Eiterungsfläche in eine kleine[1]) oder in eine frische Knochenwundfläche, entfernt die der Zerstörung verfallenen weichen und knorpeligen Gelenktheile, und gewährt Aussicht auf ein bewegliches Schultergelenk. Hochgradige, active Entzündung verbietet die Resection; bei ganz intacten Weichtheilen wird eine Incision zur Entleerung des Eiters, wenn sie die Resection (nach Bauer, Paul) nicht entbehrlich macht, als vorbereitender Act dienen. Ist in diesem Stadium weder Heilung, noch der Tod erfolgt, weder die Resection gemacht, noch die Amputation oder Exarticulation nöthig geworden und haben nach Eintritt von Knochenkrankheit, Abscessen Fistelbildung, Perforation und Verschwärung der Weichtheile, diese noch die zur Resection erforderliche Beschaffenheit, so stimmen alle Chirurgen darin überein, dass bei Caries oder Nekrose eine decapitatio humeri oder Totalresection des Gelenks angezeigt sei. Die Prognose ist in diesem Falle um so günstiger, je weniger eigentlich entzündliche Erscheinungen als-

1) Während die Knorpelausbreitung des Kopfes 30 □Ctm., die der Gelenkfläche der Scapula 6½ □Ctm., also beide zusammen etwa 37 □Ctm. betragen, so hat die Sägefläche des Humerus unter dem chir. Halse 5½—6 □Ctm., die der Cav. glenoidalis und des Proc. coracoideus zusammen 6 □Ctm. 30 Mm. — höchstens 7 □Ctm, also betragen die Sägeflächen nach der Totalresection, etwa ⅓ (11—13 □Ctm.) von der Knorpelausbreitung des ganzen Gelenks.

dann noch vorhanden, je besser erhalten die Kräfte und die Gesundheit des Kranken sind und unter einem je wärmeren Himmel man operirt.[1])

Die Operation.

Der Kranke sitzt auf einem Stuhle oder, wenn seine Kräfte dazu nicht ausreichen, liegt er zu Bette oder auf einem Operationstische, wobei die zu operirende Schulter möglichst frei über den Rand des Lagers hervorragt. Die Stellung des Armes selbst richtet sich nach der Methode, welche man wählt und wechselt mit den verschiedenen Stadien der Operation.

1) Der Weichtheilschnitt.

Da es sich darum handelt, bei möglichster Schonung der weichen Theile, auf möglichst kurzem Wege zum Gelenk zu gelangen und für dessen Eröffnung wie für die Abtragung der Knochen so wenig Schwierigkeiten als möglich zu finden, so erscheint das Verfahren von Baudens, welches diese Bedingungen am meisten erfüllt, vor andern zweckmässig. Ohne gerade die 5 Tempi beizubehalten, welche Baudens mit französischem Doctrinärismus aufstellt, ist seine Methode wesentlich folgende:

Während der Arm leicht nach aussen gedreht und etwas rückwärts gerichtet ist, sticht man ein kleines Amputationsmesser nach aussen vom processus coracoideus bis auf den Kopf des Humerus ein. Indem man die Klinge des Messers senkt, führt man sie 10—12 Ctm. abwärts am medialen (innern) Rande des M. deltoideus, die Spitze immer auf dem Knochen, der als Führer dient. Wenn sich die Wundränder durch Muskelcontraction fest aneinander legen und die Zugänglichkeit zum Gelenk erschweren, so macht man subcutan im oberen Wundwinkel kleine Querschnitte in die Muskelfasern. Im Grunde der Wunde sieht man, sobald die Wundränder kräftig von einander entfernt werden, die Sehne des M. biceps, dessen Scheide gewöhnlich schon durch die erste Incision geöffnet wurde. Die Sehne wird durchschnitten, dann durch leichte Rotations-Bewegungen Trochister und Trochin in die Mitte der Wunde gebracht und die an ihnen aufsitzenden Muskeln abgetrennt. Dazu kann

1) Das rauhe Klima von St. Petersburg, der meist Verwundeten ganz ungünstige Krankheitsgenius und die sehr verbreiteten Constitutionsanomalien haben mir bewiesen, dass hier die Indicationen zu allen Resectionen bedeutend eingeschränkt werden müssen. Ueberhaupt ist hier die operative Chirurgie im Nachtheil, weil die Kranken vielfach Einflüssen erliegen, die ausser Zusammenhang mit jeglicher Behandlung sind und ausser dem Bereiche des Arztes liegen. Im geraden Gegensatz hierzu haben Percy, der in der Rheinarmee, Larrey, der in Aegypten, Leriche und Baudens, die in Afrika Schussverletzte (also ungünstige Fälle) resecirten, unter 35 Resectionen des Humerus nur 1 Todesfall gesehen.

man sich zweckmässig nach Larrey und Langenbeck eines geknöpften Messers bedienen. In dem zweiten Theile dieses Verfahrens lässt Langenbeck eine wichtige und wo es sich nicht um Zeitersparniss handelt, stets nachzuahmende Modification eintreten. Nachdem bei dem Hautschnitt die Eröffnung der Sehnen-Scheide des Biceps möglichst vermieden wurde, so fasst nachher Langenbeck dieselbe mit der Hakenpincette, schneidet sie vorsichtig ein und spaltet sie von innen nach aussen bis in das Schultergelenk hinein, so dass die Sehne offen zu Tage liegt. Indem der Assistent den Arm nach aussen rollt und so den Trochin in die Mitte der Wunde führt, fasst der Operateur die Gelenkkapsel an der innern Seite des M. biceps und durchschneidet die Kapsel sammt dem Ansatz des M. subscapularis bis auf den Knochen. Hierauf wird die Sehne des M. biceps mittelst eines stumpfen Hakens aufgehoben und nach innen und hinten vom Gelenkkopf geschoben. Im Uebrigen stimmt sein Verfahren mit dem von Baudens so ziemlich überein.

Nun ist entweder die Kapsel schon hinreichend geöffnet oder es geschieht jetzt mittelst eines mit seiner Schneide immer auf dem Knochen geführten Messers. Indem man nun den Ellenbogen nach rückwärts und zugleich nach oben führt, drängt man den Humeruskopf aus der Kapselöffnung und Weichtheilwunde heraus und schreitet zu dem zweiten Theil der Operation, zu der Abtragung des Knochens.

Während der Erfinder der Schultergelenkresection, White, das Princip eines einzigen Längenschnittes schon aufgestellt hatte, so brachten seine Nachfolger die verschiedensten Modificationen dieser Incision und eine Reihe complicirter Schnitte in Anwendung, die wir der Vollständigkeit und historischen Treue wegen wenigstens anführen müssen.

I. Einfacher Schnitt.

White's Verfahren besteht in einem Längsschnitt durch die Mitte des M. deltoideus und wurde von ihm selbst, von Vigarous und Andern mit Glück angewandt. Der Schnitt von Baudens ist demnach nur eine Modification desselben, welche den Vorzug hat, auf dem directesten Wege zum Gelenke zu führen. Die Längsschnitte von Larrey, Kern, Chassaignac und Jäger sind Modificationen des White'schen Verfahrens, die von Langenbeck, Malgaigne und Robert kommen der Baudensschen Incision am nächsten.

II. Combinirte Incisionen.

Da erst nach Vollendung des Hautschnittes, nach der Incision der Kapsel und genauer Untersuchung des Knochens bestimmt werden kann, welche Ausdehnung die Operation gewinnen wird und ob namentlich Theile der Scapula mit abgetragen werden müssen, so ist dies auch der

Zeitpunkt, den einfachen Schnitt nach Bedürfniss zu erweitern und zu combiniren.

Franke und Ried führen bei Miterkrankung der Gelenkfläche des Schulterblattes aus dem oberen Ende des Baudens'schen Schnittes einen zweiten kürzeren oder längeren horizontalen Schnitt auf dem Akromion nach hinten, lösen den so gebildeten dreieckigen Lappen ab und schlagen ihn nach hinten. Bei gleichzeitiger Zerstörung des processus coracoideus oder des äusseren Endes der Clavicula legt Ried einen dritten Schnitt an von der Vereinigungsstelle der beiden vorigen auf dem unteren Rande der Clavicula gegen die Medianlinie des Körpers zu.

Langenbeck schlägt einen kurzen Querschnitt am oberen Ende des White'schen Schnittes vor (T-Schnitt).

Bouzairies wandte eine Y-förmige Incision an, indem er zu dem Schnitt von White ähnliche Querschnitte wie Ried zu dem Baudens'schen hinzufügte.

Bent[1]) legte zuerst einen Längsschnitt in der Furche zwischen M. pectoralis major und deltoideus an und da es ihm nicht gelang, den Kopf des Humerus zu entfernen, fügte er zwei kleine Querschnitte hinzu, von denen einer den Ansatz des Deltoideus an der Clavicula, der andere den Ansatz des pectoralis major am Humerus trennte und bildete so einen ⊐viereckigen Lappen mit medialer Basis.

Lappenbildungen, welche nicht als Erweiterung des einfachen Längsschnittes angesehen werden können, sind folgende:

Wattmann bildet einen dreieckigen Lappen ⋁ mit oberer Basis, indem er vom hinteren Rande des Akromion und aus dem Raume zwischen Akromion und processus coracoideus 2 schiefe Schnitte parallel den Fasern des M. deltoideus bis zu dessen Insertion führt. Einen ähnlichen Lappen mit schmälerer Basis bildet Sabatier, der denselben aber durch einen oberen Querschnitt excidirt, was nur als historisches Curiosum angeführt zu werden verdient.

Moreau d. V. bediente sich eines viereckigen Lappens mit unterer Basis, Manne, Percy, Moreau d. S., Textor, Jäger eines ebensolchen Lappens mit oberer Basis.

Denkt man sich die Winkel der dreieckigen oder viereckigen Lap-

1) Gegenüber den abweichenden Angaben von Sabatier, Velpeau, Sédillot und Ried, von denen jeder die Bentsche Methode anders beschreibt, recurrire ich auf das englische Original. Philosoph. Transactions Bd. LXIV. S. 774 ist Bent's Methode so beschrieben: Mr. Bent made a longitudinal incision extending from the acromial extremity of clavicula to the insertion of deltoid. And as he could not disclose the head of humerus, by a transversal incision he above separated the part of the deltoid which inserts to the clavicula and below the part of pectoralis magnus, which inserts to the humerus.

pen abgestumpft, so erhalten wir bogenförmige oder halbmondförmige Incisionen, welche denn auch wirklich vorgeschlagen und angewandt wurden und zwar mit oberer Basis von Bell, Morel und Quepratte.

Die Lappenbildungen sind mit Recht sämmtlich zu Gunsten des einfachen Längsschnittes aufgegeben worden und verdienen nur die einfacheren Modificationen derselben angewandt zu werden, wo eine Totalresection erfordert ist oder andere Umstände den Längsschnitt als unzureichend erscheinen lassen. Vorhandene Wunden und Fisteln, falls sie nicht an ganz ungünstiger Stelle sich befinden, müssen möglichst benutzt und in die Schnittführung hineingezogen werden. Eine Längswunde z. B. an der vorderen Circumferenz des Schultergelenkes verlängert man nach einer oder beiden Richtungen, eine schiefe oder Querwunde an der Vorderseite des Schultergelenks erweitert man je nach ihrer Lage und Länge durch Längsschnitte, die auf ihren End- oder Mittelpunkt fallen (|_ ⊢ ⌙ ⌊ T) und gewinnt auf diese Art Incisionen, welche mehr oder weniger Aehnlichkeit mit den oben angegebenen Typen haben. Wenn eine kleine Wunde an der äusseren Seite des Schultergelenks oder des Oberarms besteht, so macht man dessungeachtet den Längsschnitt nach Baudens und lässt den ersten gänzlich ausser Spiel oder bedient sich der beiden (// /\) mehr oder weniger parallen Schnitte bei der Abtragung des Knochens. Eine ausgedehnte Zusammenhangstrennung an der äusseren Seite des Gelenks, namentlich wenn der Humerus daraus hervorragt, wird einfach benutzt oder nach Bedürfniss vergrössert, nicht aber durch einen zweiten Schnitt an der Innenseite complicirt.

Wenn nach vollendetem Weichtheilschnitt der Zustand des Knochens oder der weichen Theile der Art befunden wird, dass eine Resection nicht mehr am Platz ist, so wird sogleich zur Exarticulation geschritten, welche durch die Lappenschnitte, aber auch durch den einfachen Längenschnitt aufs Zweckmässigste eingeleitet ist.

2) Die Abtragung des Knochens.

Das caput humeri wird, wenn es durch die Verletzung oder den Krankheitsprocess aus seinen Verbindungen mit dem Gelenktheil der Scapula getrennt ist, unter Hervordrängung aus der Wunde abgesägt. In den Fällen, wo die Auslösung aus dem Gelenke Schwierigkeiten bietet, nach Andern, z. B. Chassaignac, in allen Fällen, durchsägt man zuerst den Hals oder die Diaphyse mittelst Stich- oder Kettensäge und indem man den im Gelenk zurückgebliebenen Kopf mit einer Zange (z. B. der Tafel II, Fig. 1 abgebildeten) fasst, löst man ihn mit Messer und Scheere aus seinen Verbindungen. In gleicher Weise wird das caput humeri entfernt, wenn man eine Zusammenhangstrennung zwischen demselben und dem

Schaft des Knochens schon vorfindet. Das Bruchende des Schaftes wird in einem solchen Falle nur von Splittern oder scharfen Zacken befreit oder so weit es vom Periost entblösst ist, abgetragen. Die Durchsägung des Knochens vor der Exarticulation des Gelenkkopfs setzt voraus, dass man die Grenze der pathologischen Veränderung von vornherein bestimmen könne.

Auf den oben mitgetheilten Fall gestützt, räth Baudens, wenn die Verletzung auf einen Theil des Oberarmkopfs beschränkt ist, nur diesen Theil zu reseciren. Damit ist dasselbe Princip aufgestellt, welches Billroth auf das Kniegelenk, Pelikan auf das Fussgelenk anwandten. Als allgemeine Vorschrift lässt es sich so formuliren, dass so viel Substanz wie möglich erhalten werden und daher im vorkommenden Fall nicht horizontal, sondern schräg auf der Achse des Knochens die Sägefläche angelegt werden soll. Am häufigsten wird sich Gelegenheit hierzu bieten bei Schussverletzung, welche an einer Seite des Oberarmkopfes einen ausgedehnteren Substanzverlust und Zersplitterung setzt, als an der andern. Wenn z. B. auf der Seite *caa'a''* der Fig. P. der Substanzverlust sich bis *a* oder *a'*, oder *a''*, auf der Seite *bb'b''d* nur bis *b* oder *b'* oder *b''* erstreckt, so wird man in der Ebene *ab*, *a'b'*, *a''b''* den Knochen abtragen. Scharfe Kanten und vorspringende Winkel sind dabei möglichst zu vermeiden, daher sich die Durchsägung im anatomischen Hals oder dicht darunter (*ab* und *a'b'*) am besten eignet, durch welche die rundlichen Höcker ganz oder zum Theil erhalten bleiben und das obere Humerusende eine annähernd kolbige Gestalt bekommt.

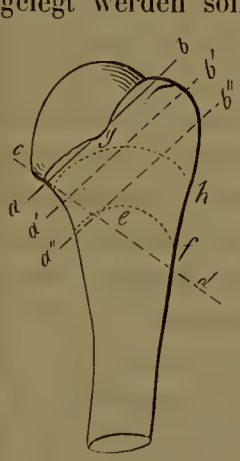

Fig. P.

Wo die Knochendurchsägung in horizontaler Ebene geschehen muss, wird man gut daran thun, dem zurückbleibenden Knochentheil ein convexes Ende zu geben, wie *a''ef* oder *agh*. Dazu eignet sich die Szymanowski'sche Säge. Beide Modificationen sind nur anwendbar, wenn der Knochen erst nach Auslösung aus dem Gelenk durchsägt wird.

Findet sich nun die Gelenkfläche und andere Theile des Schulterblattes zerstört, so werden auch diese entfernt. Bei Verletzungen extrahirt man die Splitter und ebnet die Bruchflächen mit schneidenden Knochenzangen oder dem Osteotom. Oberflächliche Caries kann mit dem scharfen Hohlmeissel oder der Rugine abgetragen werden, tiefere Erkrankung der Gelenkfläche erfordert deren Resection mittelst des Osteotoms oder unter vorausgegangener Abtragung des Akromions mittelst gewöhnlicher Sägen. Auch der processus coracoideus wird, so weit er zerstört ist, entfernt.

Verband und Nachbehandlung.

Man vereinigt die Wunde durch Nähte oder Heftpflaster, nähert das obere Knochenende der Gelenkfläche der Scapula, stützt den Oberarm in natürlicher Lage am Thorax und befestigt den im rechten Winkel gebogenen Vorderarm durch eine Mitella. Bei grösserem Substanzverlust des Humerus ist eine Stütze des Oberarms durch Papp-, Blech- oder Holzschienen am Platz. Nach 3 oder 4 Mal vierundzwanzig Stunden wird der Verband zum ersten Mal, von da ab täglich erneuert, die Wunde jedes Mal sorgfältig gereinigt, der Abfluss des Eiters möglichst befördert.

Die Heilung dauert 2—4 Monate, ist aber in günstigen Fällen auch früher, unter übeln Verhältnissen weit später zum Abschluss gekommen.

In Bezug auf den Erfolg unterscheiden wir auch hier die Erhaltung des Lebens und die Erhaltung eines brauchbaren Gliedes. Trotz aller günstigen Erfolge hat die Schultergelenkresection wie die Resection überhaupt noch immer Gegner. Velpeau behauptet, die Schultergelenkresection exponire den Operirten fast denselben Gefahren, wie die Exarticulation, Marjolin erklärt jene für gefährlicher als diese und neuerdings hat sich Paul in seinem oft erwähnten, vortrefflichen Werke wenigstens gegen einzelne Kategorien der Schulterresection ausgesprochen. Solchen Autoritäten gegenüber verdient die Frage nach ihrem Erfolge doppelt strenge geprüft zu werden. Stellen wir die Statistik Jägers (53 Fälle mit 2 lethalen Ausgängen), die Pauls (90 mit 25) und 26 Fälle neuern Datums von Baudens, Esmarch, Ritter, Heyfelder, Beith, Blackmann, G. Meyer und mir mit 3 Todesfällen zusammen[1]), so erhalten wir 169 Schulterresectionen mit 30 lethalen Ausgängen = $^1/_6$ Mortalität.

Von 30 Exarticulationen des Oberarmes[2]) hatten 17, also über die Hälfte, einen lethalen Ausgang, nach Paul unter 192 nur 84, also etwas weniger als die Hälfte, die $^{12}/_{29}$ Geheilten aber entbehren des Armes, welcher bei den $^5/_6$ Ueberlebenden nach der Resection erhalten und in verschiedenen Graden oft in überraschender Weise brauchbar bleibt.

Man kann verschiedene Zustände bei den Ueberlebenden unterschei-

---

1) Pirogoff's zahlreiche Fälle, namentlich aus dem Krimkriege, sind mir leider weder der Zahl, noch ihrem Ausgange nach bekannt. Letzteres hat seinen Grund hauptsächlich darin, dass die Verwundeten und Operirten alsbald von den Hauptplätzen nach dem Innern transferirt und dadurch der weitern Beobachtung der Operateure entzogen wurden. P. hat mir mündlich mitgetheilt, dass er etwa 120 Resectionen des Schulter- und des Ellenbogengelenks in der Krim gemacht.

2) Die beiden Textor machten in 35 Jahren 9 Exarticulationen des Armes, davon starben 2 (Verh. d. phys. Gesellsch. Würzb. Bd. 5. S. 55), Heyfelder 8 mit 5 Mal lethalem Ausgang, Jäger 1 Mal mit Erfolg; Malgaigne's Statistik aus den Pariser Spitälern giebt 10 Todesfälle auf 13 Exarticulationen.

den; entweder sie bleiben ungeheilt, indem Fisteln fortbestehen, wie in dem zweiten Falle von Moreau d. V., Recidive eintreten, nachträgliche Operationen nöthig werden, oder es kommt zu einem Abschluss des Processes und einer Heilung der Wunden. Aber auch hierbei kann der Arm verschiedene Grade von Brauchbarkeit zeigen. *a)* Der Oberarm hängt ohne oder mit geringer activer Beweglichkeit von der Schulter herab, kann nur mittelst Beihülfe des gesunden Armes oder durch Schleudern zu grösseren Bewegungen gebracht werden, wogegen bei gestreckter Richtung der Arm schwere Lasten heben kann, bei fixirtem Oberarm Ellenbogen- und Handgelenk vollkommen functioniren und der Kranke im Stande ist, zu schreiben und andere complicirte Hand- und Fingerbewegungen vorzunehmen. Niemand wird beanstanden, dass ein solcher Arm in Bezug auf Deformität und Gebrauchsfähigkeit dem Verlust desselben absolut vorzuziehen sei. Ihn so gebrauchsfähig wie möglich zu machen, dienen mechanische Vorrichtungen, Schienenverbände, Gurten, welche den Oberarm am Thorax, den Ellenbogen am Schultergelenk befestigen etc. Dieser Zustand kommt übrigens nur selten vor. Er setzt entweder einen grossen Substanzverlust am Knochen, oder umfangreiche Verletzung der Muskeln, besonders des M. deltoideus, oder aber profuse Eiterung voraus, in Folge deren das von der Knochenwundfläche und den weichen Theilen gesetzte Exsudat eiterig schmilzt, statt sich zu organisiren. Die wenigen Fälle, welche constatirter Maassen zum Theil hierher gehören, sind:

1) Die 1821 von Textor an einem 19jährigen Manne mittelst viereckigen obern Lappens gemachte decapitatio humeri. Es waren 3″ vom Knochen abgetragen worden, der Arm heilte in 5 Monaten, blieb verkürzt und bei übrigens grosser Kraft und Beweglichkeit unfähig zur Elevation. 2) Die von Moreau d. S. 1812 wegen Caries nach einer Schusswunde gemachte Operation. Viereckiger Lappen mit oberer Basis; 4″ vom Humerus abgetragen, das obere Ende des Oberarmknochens hängt entfernt vom Schulterblatt zwischen den Muskeln. In der Ruhe ist das Glied von norma'er Länge, bei dem Versuch es zu bewegen, verkürzt es sich um 1″. Liegt der Arm am Rumpfe an, so kann sich der Kranke des Ellenbogengelenks mit Freiheit bedienen und bei halber Flexion des Vorderarms den Oberarm nach vorn und hinten bringen. Beide Bewegungen sind jedoch nur eine Art von Schwingung oder Schleudern, bei welcher das obere Ende des Armknochens nach vorn gezogen wird.

b) Unter Neubildung eines Gelenkes zwischen Oberarm und Schulterblatt gewinnt die Extremität freie Beweglichkeit und Gebrauchsfähigkeit, welche der normalen nahe kommt. An der Stelle einer Arthrodie erhält man immer einen Ginglymus, indem nach Verlust der Rotatoren die Rotation aufgehoben zu sein pflegt. Derselbe ist aber um so beweglicher und kräftiger, je mehr der Humerus mit der Gelenkfläche der Scapula in Contact gebracht und erhalten werden konnte. Dies aber ist um so leichter, je weniger Substanz beide verloren haben, je weniger die Mm. deltoideus, pectoralis major und latissimus dorsi verletzt wurden.

Dieser Erfolg ist der allergünstigste und glücklicher Weise auch der häufigste, indem er beinahe bei der Hälfte der 139 am Leben Erhaltenen eintrat. Die Brauchbarkeit des Armes ist so vollständig, dass Militärs wieder in activen Dienst treten, Handwerker ihren Beruf fortführen etc. konnten. Fast ebenso günstig ist das Resultat, wenn der Humerus an dem Akromion oder processus coracoideus articulirt. Letzteres war bei Reynauds, ersteres bei dem dritten von Moreau d. V. Operirten der Fall.

Moreau hatte 2¼ Zoll vom Humerus abgetragen. Derselbe stand auf einem der erhabensten Punkte des vom Akromion, Lig. triangulare und Proces. coracoideus gebildeten Gewölbes und folgte den Bewegungen des M. pectoralis major, latissimus dorsi und teres major fast in normaler Weise, so dass der Operirte seine Hand bequem auf Hals und Rücken bringen konnte. Die Elevation allein war durch den hohen Stand des Humerusendes etwas beschränkt. Ein Beispiel günstiger Art von Gelenkneubildung ist folgendes:

Ein 21jähriger Soldat wurde 1833 in Algier der Art verwundet, dass der rechte Oberarmkopf ein kreisrundes Loch zeigte, in dessen Hintergrund die Kugel sass; einzelne Knochenstücke waren abgesprungen. Baudens machte die resectio capitis humeri nach seiner Methode. Schnelle Heilung, geringe Verkürzung, keine Abmagerung des Armes, Neubildung eines Gelenkes. Der Operirte konnte nicht nur in der Armee weiter dienen, so dass er jetzt Oberst ist, sondern hat auch ein Pistolenduell bestanden, in welchem er seinen Gegner verwundete.

c) Beschränkte Beweglichkeit des Armes tritt da ein, wo bei grösserem Substanzverlust der Knochen sich ein unvollkommneres neues Gelenk an irgend einer Stelle des Thorax bildet. Bei voller Kraft und grosser Brauchbarkeit sind die Bewegungen, namentlich die Abduction, beschränkter. Moreau d. V. und Dietz sahen diesen Zustand nach der totalen, Larrey 3 Mal nach der partiellen Resection eintreten. Die Beweglichkeit kann auch durch eine straffe, nur wenig nachgiebige Verbindung des Humerus mit der Scapula oder durch Osteophyten beschränkt sein. Wenn der Arm sehr genau an Schulter und Thorax fixirt und nicht zeitig genug bewegt wird, kann dieser Zustand eintreten. Bent, ein anderer englischer Chirurg und Morel beobachteten ihn bei ihren Operirten.

d) Unbeweglichkeit des Oberarmes im Schultergelenk gehört zu den allerseltensten Folgezuständen der Resection. Sie setzt den Ausschluss aller Bewegung in den ersten Monaten nach der Operation voraus. Lentin nahm bei einem 14jährigen Knaben den cariösen oberen Theil des Humerus weg. Der Arm heilte durch Steifheit im Schultergelenk.

Die Verkürzung richtet sich nach dem Substanzverlust und dem Knochenersatz, welcher bei gesunden Individuen und einfachem Verlauf der Reconvalescenz sehr bedeutend werden kann. Zuweilen ist gar keine Verkürzung vorhanden. Uebrigens hat sie für die obern Extremitäten bei weitem weniger Bedeutung als für die unteren.

Die anatomische Untersuchung längere Zeit nach der Resection des Schultergelenks ist bis jetzt selten gemacht worden.

J. F. Heyfelder hatte 1847 die decapitatio humeri wegen Caries an einem 37jährigen Manne vorgenommen und dabei fast das ganze obere Drittel des Knochens entfernt. Derselbe starb ein Jahr später an Lungentuberkulose. Der Substanzverlust des Knochens fand sich grossentheils ersetzt, so dass die Verkürzung nur gering war. Die neugebildete Masse hatte dem Humerusende zunächst eine knöcherne, weiter oben eine callusähnliche und fibröse Beschaffenheit. Das fibröse obere Ende war mit der Gelenkfläche der Scapula, wie mit den umliegenden Weichtheilen innig verwachsen, der processus coracoideus oberflächlich cariös.

Textor berichtet nach drei von ihm gemachten Beobachtungen, dass das obere Ende des Humerus sich abrunde oder auch mit grösseren oder kleineren, die Bewegung hemmenden oder erschwerenden Osteophyten besetzt sei. Die Ränder der Gelenkfläche sind geschwunden, ihre Gestalt verändert. Beide Knochentheile sind von fibrösem Gewebe umgeben, welches sie untereinander und mit dem Akromion, Proc. coracoideus verbindet, und zuweilen der Sitz von Knorpelbildung ist.

Chaussier sah nach einer spontanen Exfoliation des caput humeri (nicht nach Resection desselben) ein neues Gelenk in der Art gebildet, dass das Humerusende eine Vertiefung bildete, in welcher der convexe processus glenoidalis scapulae articulirte.

Die Resectionen am Schaft des Oberarmknochens.

Anatomische Notizen.

Der Schaft des Oberarmknochens ist cylindrisch, dreikantig, hat demnach 3 Seiten: eine hintere, innere (mediale) und äussere (laterale), von denen letztere etwas über ihrer Mitte die tuberositas pro insertione musculi deltoidei zeigt. Er ist von allen Seiten durch eine ziemlich gleichmässige Musculatur umgeben, deren Interstitien für den operativen Angriff als natürliche Wege gelten können. In seinem oberen Drittel hat er die Hauptstämme der Arterie, Venen und Nerven an seiner innern (medialen) Seite; gegen das untere Drittel hin umspannen die genannten Gebilde in constanter Weise den Knochen von verschiedenen Seiten, indem der N. ulnaris an die Ulnarseite tritt, die A. brachialis und die beiden tiefliegenden Armvenen, der N. medianus und in etwas höherer Schichte die V. basilica die Mitte der Beugeseite inne halten und die V. cephalica in dem sulcus bicipitalis ext. s. later. verläuft. Der N. radialis geht schon zwischen dem äussern und innern Kopf des Triceps um die hintere Seite des Humerus nach aussen und zum Cond. externus.

Die Operation.

Die Resectionen am Schafte des Oberarmknochens können entweder nur eine oberflächliche Schichte oder die ganze Dicke des Knochens be-

treffen. Diese Operationen haben die grösste Analogie mit den am Schaft des Oberschenkels vorkommenden, so dass wir uns in der Besprechung derselben kurz fassen können.

1) Resection einer oberflächlichen Schichte.

Ausser wegen oberflächlicher Nekrose wurde eine oberflächliche Schicht des Humerusschafts nur bei der Operation von Exostosen mit entfernt. Dubois[1]), Roux[2]), Langenbeck[3]) u. A. machten diese Operation. Ueber Verfahren und Nachbehandlung vergleiche S. 32–33.

2) Resection eines Theiles aus der ganzen Dicke einer Knochenwand.

Indication: Markabscess, eingedrungene fremde Körper, tiefsitzende Neubildungen, vor Allem aber necrosis interna. Aus letzterem Anlass ist die Operation sehr häufig und meist mit günstigem Erfolg in Ausführung gekommen.

3) Resection eines Theiles aus der ganzen Dicke des Oberarmknochens.

Wir unterscheiden wie bei den analogen Resectionen aus dem Femur verschiedene Indicationen und denselben gemäss verschiedene Unterabtheilungen der Operation.

Complicirte Fracturen.

Während beinahe alle Chirurgen das Absägen und Abschneiden vorspringender, scharfer, spitziger oder irreponibler Fragmente als eine wahrhaft conservative Methode anerkennen, so beanstanden Viele, wie Jobert, Stromeyer, Esmarch, Paul diejenige Resection der Diaphyse, durch welche ein grösserer Substanzverlust gesetzt wird. Abgesehen davon, dass auch letztere wie Chassaignac's und Redemann's Fall beweisen, günstige Resultate gewähren können, gehen sie durch so viele Zwischenstufen in jene über, dass wir sie in der Aufzählung nicht wohl trennen können. Wichtig wird es sein, zu unterscheiden, welche der angeführten Fälle Frühresectionen, welche Spätresectionen waren. Und endlich werden die Schussverletzungen einer Zusammenstellung für sich bedürfen; Rued theilt die Resectionsfälle darnach ein, ob sie das obere oder untere Ende oder die Mitte der Diaphyse betrafen.

1) Velpeau a. a. O. und Günther, Leitfaden zu den Operationen am menschl. Körper. Leipzig u. Heidelberg. 1859.

2) Ebenda.

3) Deut. Kl. 1856. S. 291.

Geschichte.

Bekanntlich gehört diese Art von Resectionen zu den auch in alter Zeit gebräuchlichsten. Im vorigen Jahrhundert machte sie der Strassburger Chirurg Diepold [1]), nach ihm Sylvestre [2]), Fr. Vogel [3]), Bourbier und Gaignière [4]), seit diesem Jahrhundert Beclair [5]), Vial [6]), Charpentier [7]), Thieden [8]), Lelong [9]), Heriot [10]), Champion [11]), Gräfe [12]), Fricke [13]), Textor [14]) (3 Mal), Jäger [15]), Leriche [16]), Redemans [17]), Paul [18]) (2 Mal), Marmy [19]) (3 Mal), Esmarch [20]), Semen Buchanec [21]) etc.

Ausserdem wurden, wie Ross [22]) berichtet, im ersten schleswig-holsteinischen Feldzug von den Deutschen 15, wie Cambay [23]) berichtet, im Krimkriege von den Franzosen 6 hierhergehörige Operationen gemacht.

Unter diesen 49 Fällen waren 13 lethale Ausgänge, 3 Pseudarthrosen, 1 Spätamputation. Die Mortalität beträgt also $^1/_4$, die Gesammtmisserfolge $^1/_3$. Wegen Schussverletzung wurden 27 der obigen Resectionen gemacht, von denen 11 tödtlich, 1 mit Pseudarthrose, 1 mit Amputation endigte, so dass für diese die Mortalität $^{11}/_{27}$ oder $^2/_5$, die Misserfolge $^1/_2$ betragen.

Unter den wegen Schussverletzung gemachten Resectionen sind 2, in welchen die Resection nicht mehr angezeigt war, also Amputation oder Exarticulation hätte gemacht werden müssen. Der eine ist der von Heriot, wo die A. brachialis unterbunden wurde und gleichwohl voller Success eintrat, der zweite gehört Paul an. Die Diaphyse des Oberarms war in einem Umfang von 4″ zerschmettert und der N. ulnaris zerrissen. Heilung mit einer durch Blutungen, Decubitus an der Hand und dadurch häufige Bewegungen entstandenen Pseudarthrose.

Dem letzten Fall gegenüber, wo die Resection eines 4″ langen Stückes

1) Dict. de chir. Bd. I. S. 479.
2) Ancien journ. méd. Bd. XXXIX. S. 275. 1763.
3) Deque, obs. chir. compl. Kel. 1773.
4) Velpeau a. a. O. 5. Edit. Bd. I. S. 524.
5) Journal de méd. chir. et pharm. milit. S. 233. Mai 1815. Nro. 2.
6) Recueil de méd. et d. chir. milit. B. IX. S. 271. 1821.
7) Soc. d. scienc. méd. d. Metz. S. 21. 1822.
8—11) Velpeau a. a. O
12) Gräfe's und v. Walther's Journ. Bd. VI. S. 156.
13) Hamb. Zeitschr. Bd. III. S. 453.
14) Ried a. a. O. S. 320.
15) Ebend.
16) Mémoires de la société d'émul. de Lyon. 1842.
17) Gaz. d. hôp. 1849.
18) A. a. O. S. 158—160.
19) Gaz méd. 1857. S. 535.
20) Nissen a. a. O.
21) Военно-Медицинскій Журналъ. Январь 1859. стр. 55.
22) Militärärztl. aus d. l. Schl.-Holst. Feldzug 1848.
23) G. d. hôp. 1856. N. 52.

Resectionen in der Diaphyse des Humerus wegen complicirter Fracturen.

Nro.	Name des Operateurs.	Geschlecht.	Alter. Jahr.	Jahr.	Ort der Verletzung.	Ausdehnung der Resection.	Zeitpunkt der Resection.	Erfolg: für das Leben.	Erfolg: für den Gebrauch des Gliedes.	Zeitpunkt der Heilung.	Bemerkungen.
1	Diepold	w.	8	—	über den Condylen	6‴	secundär 13. Tag	lebt	gut.	Heilung in 6 Wochen	Zur Zeit der Operation war schon Gangrän vorhanden.
2	Sylvestre	m.		1763	Fract. colli hum. chir. compl.	unteres Fragment.	secundär 21. Tag	lebt	gut.	Heilung in 4 Wochen, Consolidation in 8 Wochen	
3	Fr. Vogel			1775	mittlerer Theil	1½″		lebt	gut.	Heilung in 8 Wochen	
4	Bourbier und Gaignière	m.	8		über den Condylen	1″	primär, 3. Tag	lebt	gut.	Heilung in 3 Wochen	Unmöglichkeit zu reponiren. Die Entzündung weicht nach der Operation.
5	Beclair.....			1815	oberes Drittel	5″	secundär 20. Tag	lebt	gut.		
6	Heriot	Kd.	7	1819	dicht über den Condylen	oberes Fragment	primär in 4 Stunden	lebt	gut.	Heilung mit geringer Verschiebung in 3 Wochen.	Unterbindung der A. brachialis, Durchschneidung des N. medianus.
7	Viol.....	Kd.	5	1821	über den Condylen	14‴	primär	lebt	gut.	Heilung in 15, Consolidation in 33 Tagen	Keine Verkürzung. Die Bewegung im Ellenbogengelenk kehrt erst um den 60. Tag zurück.
8	Charpentier ...	m.		1822	ditto	oberes Fragment	primär 3. Tag	lebt	gut.		Anfangs Beschränkung der Ellenbogenbewegungen.
9	Champion.....	w.	18		Fract. colli chir. obliqua	18‴	primär	lebt	gut.		Incision der intacten Haut.

10	Gräfe	m.	13	1823	oberes Drittel	unteres Fragment	primär	lebt	gut.		Ganz geringe Verkürzung.
11	Theden				mittlerer Theil			lebt	Pseudarthrose		
12	Lelong							lebt	Pseudarthrose.		
13	Frieke				oberes Drittel			lebt	gut.		
14	Textor	w.			mittlerer Theil	1½"		lebt	gut.		
15	Textor				mittlerer Theil			†			Phlebitis.
16	Textor				mittlerer Theil			†			Gangrän.
17	Jäger	m.	33	1834	mittlerer Theil	beide Fragmente	primär	lebt	gut.	Heilung in 4 Monaten.	Das obere Fragment ragt aus der Wunde, das untere wird durch eine Incision auf der äussern Seite blossgelegt.
18	Leriehe	m.	26	1842	oberes Drittel			lebt	gut.		
19–34	Nach Ross im Sehleswig-Holstein'schen Feldzug	7 m.		1848	Schussverltzg.		primär	7lbn.	gut.		
		8 m.		1848	Schussverltzg.		primär	8 †			
35	Paul	m.	31	1849	Schussverltzg. mittlerer Theil	4"	primär 4. Tag	lebt	Pseudarthrose.		Blutung. Decubitus.
36	Paul	m.	32	1849	ditto	2½"	primär 18 Stunden	†			Gangrän. Amputation. Blutungen.
37	Chassaignae	m.	40	1850	über den Condylen; Schussverletzung	Hälfte des Knoehens	primär	lebt	gut.		
38	Marmy	m.	35	1850	oberes Drittel Sehussverltzg.	3 Ctm.	primär, 1. Tag	lebt	gut.	Consolidation in 2 Monaten.	Nach 6 Mon. schreibt er mit der operirten Extremität, dass er weiter diene. Algier.
39—45	Nach Cambay Franzosen im Krimkrieg	6 m.		1853	Schussverltzg.		primär	6lbn.	gut.		
		2 m.		1853	Schussverltzg.		primär	2 †			
46	Marmy	m.	40	1853	oberes Drittel Sehussverltzg.		primär, 1. Tag	lebt	gut		Dient weiter in der Armee.
47	Marmy	m.	23	1855	ditto		seeundär 18. Tag	lebt	gut.	Heilung in 7 Woehen	
48	Semen Buehanec	m.	33	1857	ditto			lebt	gut.		
49	Esmareh	m.	15	1857	oberes Drittel	2"	primär	lebt	gut.	Heilung in 10 Wochen	Verkürzung von 2". Beweglichkeit des Humerusgelenks

keine Heilung zu Stande kommen liess, ging einer von Chassaignac, wo die Hälfte des Humerus wegen Schussverletzung entfernt worden war, gut aus.

Auf die übrigen 22 Fälle kommen 2 Todesfälle, 2 Pseudarthrosen, so dass bei complicirten Fracturen, die nicht durch Schusswaffen hervorgerufen werden, die Mortalität $^1/_{11}$, die Misserfolge zusammen $^1/_6$ betragen.

Ein besseres Resultat für diese Kategorie von Fracturen hat die passiv-conservative Behandlung auch nicht aufzuweisen, wohl aber für Schussverletzte. Es möchte sich daher für letztere die Regel feststellen lassen, nur aus den Weichtheilen hervorragende oder die Reposition hindernde Fragmente abzutragen, sonst aber die Schussverletzungen der diaphysis humeri möglichst sich selbst zu überlassen. Auf ein in den Muskeln eingekeiltes und dadurch irreponibles Fragment bei unverletzter Haut einzuschneiden, zu reseciren und zu reponiren, erscheint rationell und ist in den beiden Fällen von Champion und von Jäger, wo es geschah, vom besten Erfolg gewesen.

Unter obigen 49 Fällen sind 5 secundäre, 31 primäre Resectionen, und zwar wurde die Operation wenige Stunden, wenige Tage, bis einige Wochen nach der Verletzung gemacht.

8 Mal wurde der mittlere Theil der Diaphyse, 10 Mal das obere Drittel, 5 Mal das untere Drittel, theilweise dicht über den Condylen resecirt. Die meisten Todesfälle scheinen auf die Resectionen der Mitte zu kommen, wenigstens kommt auf die 15 ausdrücklich als Resectionen am oberen oder unteren Abschnitt bezeichneten Operationen kein Todesfall.

Pseudarthrosen.

Nachdem bei einem falschen Gelenk die medicamentöse, die mechanische Behandlung und die milderen operativen Verfahren ohne Erfolg geblieben sind, ist die Resection indicirt. Sie führt seltener als die anderen Methoden zum Ziel und ist, wenn auch weniger gefährlich als die Resectionen wegen frischer Fracturen, dennoch immerhin nicht ohne Gefahr. Unter 29 Operirten starben 3, musste einer amputirt werden, wurden 14, also kaum die Hälfte, geheilt, indess z. B. durch das Haarseil unter 15 Operirten 9 hergestellt wurden, also fast $^2/_3$.

Ihre Geschichte beginnt mit dem Jahr 1760 und knüpft sich an denselben Namen, wie so viele andere Resectionen, nämlich an den von C. White.[1]) Ihm folgten J. Bell[2]), Long[3]), Dupuytren[4]), Boyer[5]), Roux[6]), Wardrop[7]), Ing-

1) Cas. in surg. Lond. 1770.
2) Allan, Syst of surg. Bd. II. S. 88.
3) S. Cooper, Handb. d. Chir. Bd. II. S 85.
4) Journ. hebd. de méd. 1833. Juillet.
5) Abh. über chir. Krankh. Bd. IV. S 102.
6) Bérard, des caus. qui empèchent la consolid. des fract.
7) Med.-chir. Transactions 1814. Bd. IV. S. 364 u. ff.

LIS [1]), HEWSON [2]), VALET [3]), RODGER [4]), ANDREW [5]), FRICKE [6]), TEXTOR [7]), LANGENBECK d. A. [8]), BECK [9]), ROSSI [10]), PHYSIK [11]), HYSERN [12]), SYME [13]), KIRKBRIDE [14]), KEATE [15]), MACFARLANE [16]), NÉLATON [17]), ESMARCH [18]) u. A.

Deform geheilte Knochenbrüche.

Eine den Gebrauch aufhebende Calluswucherung oder Winkelstellung nach Consolidation eines Oberarmbruchs kann eine Resection in der Diaphyse nöthig machen. Die Operation ist selten und bisher nur von SCHÖNF [19]), von BLANDIN [20]) und von VELPEAU [21]) mit Erfolg gemacht worden.

Organische Knochenkrankheiten.

Es ist hauptsächlich Caries und Nekrose, welche die Aussägung eines Stückes aus der ganzen Dicke des Humerus veranlassen, und zwar theils constitutionelle, theils in Folge von Fracturen entstandene Caries und Nekrose.

LE CAT [22]) resecirte 3″ 10‴ aus dem Oberarmknochen, MOREAU d. V. 2″ wegen Caries nach einer Schusswunde. Heilung mit Pseudarthrose und einem nützlichen Arm: MALOGO [23]) wegen Caries und Nekrose nach einer complicirten Fractur, ähnlich REDEMANS [24]), WILMS [25]). Ich selbst hatte einmal Gelegenheit die Operation zu machen und verlor den Kranken am 3. Tag durch Pyämie. So dass auf 6 Fälle eine Pseudarthrose, ein lethaler Ausgang und 4 Heilungen folgten.

---

1) PAUL a. a. O. S. 311.
2) GIBSON, Inst. and pract. of surg. Bd. I. S 311.
3) JÄGER in RUST's Handw. a. a. O. S. 541.
4) New-York med. and phys. Journ. Bd. VI. S. 521.
5) Journal de méd. par SIMMONS. 3. Theil. Bd. I 1781.
6) Gaz. méd. d. Paris. 1787. S. 155.
7) Wiedererzeug. d. Knoch. S. 25.
8) N. Biblioth. Bd. I. S. 97.
9) SCHWÖRER, Dissert. d. pseudarthr. caus. S. 37.
10) VELPEAU a. a. O. S. 537.
11) Med. Repos. of New-York. Bd. I. 1804.
12) VELPEAU a. a. O. S. 537.
13) Edinb. med. and surg. Journ. 1835. Jul. p. 24.
14) Amerik. Journ. of med. science. 1838. Nov.
15) Lancet. 1835. Jan 3.
16) Edinb. med. and surg. Journ. 1837.
17) G. d. hôp. 1847. S. 195 und 214.
18) NISSEN, Diss. S. 8—9.
19) Jahresbeitrag z. prakt. Medicin u. Chir. in d. Pesther Kinderspital. 1841.
20) G. d. hôp. 1847. S. 154.
21) A. a. O. S. 559.
22—24) RIED a. a. O. S. 323.
25) Deut. Klin. a. a. O.

Die Operation.

Für alle Arten von Resection an dem Schaft des Humerus gilt, dass die Incision der Länge nach, möglichst einfach, möglichst in den Interstitien oder zwischen den Fasern der Muskeln, möglichst an der äusseren Seite des Arms geführt werden soll. Der Verlauf der A. brachialis mit dem N. medianus, an der Innenseite, des N. ulnaris an der hinteren Seite verdienen Berücksichtigung. Lappenschnitte, wie sie Velpeau vorschlägt, sind durch nichts gerechtfertigt. Die anatomischen Anhaltspunkte sind bei Auftreibung des Knochens und Infiltration der Weichtheile häufig nicht mehr zu unterscheiden; andererseits müssen vorhandene Zusammenhangstrennungen möglichst benutzt werden. Wo dieselben aber den Knochen schwer zugänglich machen, braucht man sich nicht zu scheuen, sie unbenutzt zu lassen und an der Wahlstelle einzuschneiden.

Die Abtragung der Knochen geschieht nach den im allgemeinen Theil und für die entsprechenden Operationen am Ober- und Unterschenkel aufgestellten Regeln. Bei der Nachbehandlung der Resectionen mit Aufhebung der Continuität ist es von ebenso grosser Wichtigkeit, alle Bewegungen des Humerus auszuschliessen, als eine Ankylose der benachbarten Gelenke zu verhüten, die, je näher die Operationsstelle denselben liegt, um so eher zu befürchten ist.

Der Erfolg ist bei den Resectionen des Oberarmschafts mit Aufhebung der Continuität weit weniger günstig als bei den oberflächlichen oder nur bis in die Markhöhle eindringenden. Die Zusammenstellung aller oben angeführten Fälle ergiebt folgende Tabelle:

	Zahl	Am Leben erhalten.	Hergestellt.	Todesfälle.	Pseudarthrose.	Andere Misserfolge.
Frische Fractur	49	36	32	13	3	1
Pseudarthrose	29	26	14	3	—	12
Deform geheilte Fracturen	3	3	3	—	—	—
Organische Erkrankungen	6	5	4	1	1	—
Summe	87	70	53	17	4	13

Für die Gesammtzahl beträgt demnach die Mortalität $^{17}/_{87}$ oder $^{1}/_{5}$, die Summe der Misserfolge aber $^{34}/_{87}$ oder $^{2}/_{5}$, so dass nur $^{3}/_{5}$ wirkliche Herstellungen vorhanden sind. Bei den einzelnen Kategorien gestaltet sich das Verhältniss verschieden. Für das Leben am gefährlichsten sind die Resectionen nach frischen Fracturen, wo die Mortalität $= {}^{1}/_{4}$ ist,

indess sie bei organischen Krankheiten $^1/_6$, bei Pseudarthrosen $^1/_{10}$ beträgt. Die Misserfolge (Todesfälle und andere üble Ausgänge zusammengezählt) sind dagegen bei den Resectionen wegen Pseudarthrosen am häufigsten. Hier bilden sie über die Hälfte, bei organischen Krankheiten $^1/_3$, bei frischen Fracturen etwas weniger.

Die Resection des Ellenbogengelenks.

Anatomische Bemerkungen.

Indem das Armbein an seinem unteren Ende breiter wird, bildet es die Trochlea und die eminentia capitata für die Verbindung mit Ulna und Radius, welche unter sich ebenfalls articuliren. Da alle drei Knochenverbindungen eine gemeinschaftliche Kapsel haben, so kann man das Ellenbogengelenk als aus drei Articulationen bestehend ansprechen. Die articulatio brachio-ulnaris, zwischen der Stelle des Armbeins und der cavitas sigmoidea major und die articulatio brachio-radialis zwischen eminentia capitata humeri und capitulum radii effectuiren die Beugung des Vorderarms; in der articulatio radio-ulnaris zwischen dem überknorpelten Rand des capitulum radii und der cavitas sigmoidea minor ulnae geschieht Pronation und Supination. Als prominente Knochenfortsätze sind zu erwähnen das olecranon ulnae an der hinteren, der epicondylus medialis[1]) (condylus internus) an der medialen, der epicondylus lateralis[2]) (cond. externus s. extensorius) an der lateralen Seite des Gelenks. Von dem letzteren entspringen die Streckmuskeln, von dem medialen Epicondylus eine Anzahl der Beugemuskeln des Vorderarms, während am Olekranon der M. triceps sich inserirt. Die drei Gelenke haben eine gemeinschaftliche synoviale und fibröse Kapsel, ausserdem ist das capitulum radii durch das ligamentum annulare an der Ulna befestigt, der Vorderarm mit dem Oberarm durch zwei seitliche und ein vorderes Band vereinigt. Während das Gelenk an der Beugeseite von zahlreichen Muskeln, den Hauptnerven und Gefässen und einem etwas entwickelteren Fettpolster bedeckt ist, so begegnen wir an der hinteren oder Streckseite unter der Haut und einer Schichte sehr fettarmen Zellgewebes nur dem M. triceps, der bei Totalresection des Gelenks und Abtragung des Olekranon seinen Ansatz verliert, und dem N. ulnaris, welcher für die Resectionen des Ellenbogengelenks von grösster Bedeutung ist. Er geht mit einer eigenen Scheide versehen in dem sulcus ulnaris des epicondylus medialis zur Ulnarseite des Vorderarms und wird bei der Operation entweder sorgfältig frei präparirt und zur Seite gehalten oder, um Zeit zu ersparen, sogleich durchschnitten

1) und 2) Henle, Handbuch der Anatomie des Menschen. Bd I. S. 219.

(Maisonneuve). Je nachdem man das eine oder das andere Verfahren vorzieht, wählt man auch eine einfachere Incision der Weichtheile, welche stets auf die Rückseite des Gelenks verlegt wird. Hier hat das Messer nur die äussere Haut, die an den Tuberositäten und dem Olekranon sich inserirende Aponeurose und die Insertion des M. triceps zu durchtrennen, um zum Gelenk zu gelangen.

Ebenso muss von der Streckseite des Arms eingegangen werden, wenn man das modificirte Verfahren (nach Bruns) vorzieht, die Insertion des M. triceps zu erhalten und das Olekranon in gleicher Höhe mit dem Gelenk zu durchsägen.

Die Resection des Ellenbogengelenks ist total, wenn die Gelenktheile sowohl des Humerus als der Unterarmknochen entfernt werden; partiell, wenn nur einer oder der andere dieser Theile abgetragen wird. Demgemäss zerfallen die partiellen Resectionen wieder in mehrere Unterabtheilungen.

Die totale Resection des Ellenbogengelenks.

Historische Notizen.

Nachdem schon Bilguer die Extraction von Splittern nach Verletzung des Ellenbogengelenks geübt, Wainmann und Görke dasselbe Gelenk (jener wegen complicirter Luxation, dieser wegen Schussverletzung) partiell reseeirt, Park die exeisio totalis in articulo cubiti an der Leiche gemacht und für den Lebenden vorgeschlagen hatte, so war Moreau d. V.[1]) der Erste, welcher 1794 die Totalresection des Ellenbogengelenkes am Lebenden ausführte. Er wiederholte sie noch mehrere Male, worauf er an Percy[2]) (mehrere Male), Dupuytren[3]) (2 Mal) und Roux[4]) (16 Mal) eifrige Nachahmer fand. Mit wenigen Ausnahmen kam die Operation hierauf bei den Franzosen in Vergessenheit, bis sie neuerdings durch Chassaignac[5]) und Maisonneuve[6]) (7 Mal) wieder aufgenommen wurde.

In England machte Park die erste, Syme[7]) nach ihm von 1828—1831 nicht weniger als 17 Mal die Resection des Ellenbogengelenks. Seitdem ist sie in England häufiger als irgendwo sonst ausgeführt worden, namentlich von Crampton[8]),

---

1) A. a O. VIII. Beob. S. 55. — Beob. VI. S. 48 — Beob. VII. S. 52.

2) Moreau a. a. O. S. 65. Dict. des sc. méd. Tom. XLVII. S. 549.

3) Wedemeyer, Vorrede zu Moreau's Versuch. S. XI und Velpeau.

4) Revue méd. 1830. Janr. S. 11. Velpeau a. a. O. Bd. I. S. 575. — Paul a. a. O. S. 40.

5) G. d. hôp. 1850. S. 275.

6) Ebend. 1849. S. 364 u. 1852. S. 280.

7) The Edinb med. and surg. Journ. Vol. XXI. 1829. April u Juli. — Dubl. méd. journ. 1855. Nov. — Velpeau a. a. O.

8) Velpeau. Ebend.

Harris [1]), Warren [2]), Spence [3]), Fergusson [4]) (wenigstens 5 Mal), Lawrence [5]), Cook [6]) (4 Mal), Erichson [7]) (5 Mal), Macleod [8]) und andere Militärärzte (17 Mal), Meade [9]) (2 Mal) u. A.

Unter den Deutschen machten nach Wainmann's und Görke's partiellen Resectionen Jäger [10]) (4 Mal) und Textor [11]) (12 Mal) zuerst die Exstirpation des Ellenbogengelenks. Ihnen folgten Kern [12]), Fricke [13]) (5 Mal), J. F. Heyfelder [14]) (6 Mal), Blasius [15]), Dietz [16]) (9 Mal), Langenbeck [17]) (13 Mal), Heusser [18]) (4 Mal), Stromeyer [19]) (9 Mal), Esmarch [20]) (7 Mal), Pitha [21]) (4 Mal), Bartels [22]) (3 Mal), Wilms [23]), Bruns [24]) u. A.

In Italien wurde die Operation von Mazzoza [25]), in Russland von Pirogoff, Hübbenet, Nemert, J. F. Heyfelder und mir, in Amerika von Smith [26]), Carnochan [27]), Bauer [28]) u. A. ausgeführt.

Im Felde wurde die Operation zuerst von Percy und anderen französischen Militärärzten, dann in neuerer Zeit von Langenbeck, Stromeyer und Andern im schleswig-holsteinschen Feldzug, von Macleod und seinen Collegen, wie Pirogoff, Hübbenet u. A. im Krimkriege angewendet.

Die von J. F. Heyfelder operirten und noch nicht publicirten Fälle sind folgende:

Anton Nefidieff, 25 Jahre alt, Gärtner, trat am 20. August 1858 ins Arbeiter-Hospital mit einer Abscessöffnung an der äussern und hintern Seite des rechten Ellenbogens. Die Untersuchung erwies Caries des ganzen Ellenbogengelenkes, daher ich am 15./27. Sept. dasselbe resecirte. Um das

---

1) bis 3) Velpeau. Ebend.

4) Edinb. med. a. surg. Journ. 1830. April. The Lancet 1854. Bd. I. S. 122 und Bd. II. S. 435.

5) Lancet. 1856. Bd. II. Nro. XV. Oct

6) Ebend. 1854. Bd. I. S. 122.

7) Ebend. 1856. II. N. XV. Oct. und Med. t. a. g. 1858. July.

8) A. a. O., und Arch. génér. 1859. April.

9) Med. t. a. g. 1857. S. 288. March.

10) Rust a. a. O Bd. V. S. 636. — Ried a. a. O. S. 333.

11) Ebend. und Schierlinger a. a. O.

12) Velpeau a. a. O

13) Ebend. und Arch. génér. 1837. B. XV. S. 187—191 u. a. a. O.

14) Resect. u. Amp. S. 140 und D. Klin. 1854–1858.

15) Paul a. a. O.

16) Aerztl. Intelligenzblatt 1859. S. 32.

17) Biefel, D. Klin. 1858. Nr. 23.

18) Schmidt, Jahrb. 1855. S. 90

19) Esmarch a. a. O.

20) Ebend. und briefl. Mittheilung.

21) Prag. Vierteljahrschr. 1857. Bd. XIV. S. 154.

22) Ebend. und Charité-Annalen 1853. S. 186.

23) D. Klin. 1857. S. 38.

24) D. Kl. 1858. N. 7 u. folg.

25) Journ. d. connaiss. méd. II. 201.

26) The med. exam. 1854. Aug.

27) Ebend.

28) Briefliche Mittheilung.

Gelenk blosszulegen, begnügte ich mich, zwei Zoll oberhalb des Olekranon einen Längenschnitt zu beginnen, ihn um dasselbe an der hintern und äussern Seite herumzuführen und dritthalb Zoll unterhalb des Olekranon zu endigen, die Weichtheile nach beiden Seiten abzulösen, den Ulnarnerven freizumachen und über den innern Condylus zu legen. Mittelst der Kettensäge durchsägte ich zunächst das untere Ende des Humerus und zuletzt erst die obern Gelenkenden des Radius und der Ulna, nachdem ich sorgfältig und mit möglichster Sparsamkeit so weit als nöthig die Weichtheile abgelöst hatte. Die Vereinigung geschah durch Knopfnähte, der Arm wird mittelst Pappschienen in eine leicht gebogene, fast völlig gestreckte Lage gebracht und erhalten, welcher Verband nach Entfernung der Nähte am 8. Tage durch einen gefensterten inamoviblen Verband ersetzt ward, der die zweimalige tägliche Reinigung der Operationswunde gestattete und zugleich das Glied in einer und derselben Lage erhielt. In den ersten Wochen wurde der inamovible Verband weggelassen, der Arm in einer Mitella getragen und vorsichtig tägliche Bewegungsversuche gemacht. Mitte Decembers war die Operationswunde geheilt, der Gebrauch des Arms aber sehr gering und mit Schmerzen verbunden. In der sechsten Woche nach der Operation stellte sich bei dem Operirten Husten und blutiger Auswurf ein und die akustische Exploration erwies Tuberculose im 2. Stadium. Die resecirten Gelenkparthien zeigten Knochentuberkeln. Im Mai erfolgte der Tod durch Lungentuberculose, indess Beweglichkeit in dem operirten Glied eingetreten war. Die Untersuchung des resecirten Armes gab folgendes Resultat: Atrophie und theilweise fettige Entartung der Muskeln. Mit Ausnahme des Triceps hatten dieselben ihre normale Insertion. Der Ulnarnerv gelockert, zwischen den Nervenfäden viele Fettkügelchen. Die Knochen des Vorderarms waren mit dem Humerus durch festes, fibröses Gewebe verbunden. 2 vorhandene Fistelöffnungen führten zu kleinen Aushöhlungen in dem entzündlichen gelockerten Ende des Humerus und der Ulna, in welcher tuberculöse Masse abgelagert war.

2) Nicolaus Timozoeff, 21 Jahre alt, schwächlich, kränklich, trat am 2. Mai 1859 mit einem gastrischen Fieber behaftet in das Arbeiterspital, wo er von den natürlichen Blattern befallen wurde, die von einer ruhrartigen Diarrhöe begleitet waren. Während der Abtrocknung Schmerzen in beiden Oberarmen, besonders im linken Ellenbogengelenk. Blutegel; Quecksilbersalbe, später Jodsalbe. Am 6. Juli Fluctuation; Einstich; reichlicher Eiterausfluss; Caries des Ellenbogengelenks, daher sogleich Resection. ⊣ Schnitt. Erwähnenswerth ist, dass der Ulnarnerv aus seinen Verbindungen getrennt frei in Mitte des Eiters lag. Knopfnähte, Verband mittelst Pappschienen. Am 9. bei Erneuerung des Verbandes fand sich die Wunde fast durchgängig primär vereinigt. Am Abend desselben Tages stellte sich Diarrhöe, am folgenden Tage ein Schüttelfrost ein, der sich am 12., 14. und 16. wiederholte. Am 20. Juli erfolgte der Tod. Die Section erwies Verwachsungen beider Lungen mit der Rippenpleura, graue Hepatisation in der linken Lunge und umfangreiche Geschwüre im Ileum, Blind- und Mastdarm.

Der von mir operirte Fall betrifft ein 7jähriges Mädchen, Katharina Konradieff, welches am 28. April 1859 wegen Entzündung des linken Ellenbogengelenks ins Kinderspital aufgenommen worden war. Incision. Caries. Am 16. Juli resecirte ich das Ellenbogengelenk unter Anwendung des einfachen Längsschnitts. Vom Oberarm wurden beide Condylen, von der Ulna Olekranon und Gelenkfläche, vom Radius das Köpfchen abgetragen, die

theilweise entarteten, infiltrirten Weichtheile excidirt, die äussere Wunde durch Knopfnähte vereinigt. Als ich nach 3 Mal 24 Stunden den Verband erneuerte, waren die Wundwinkel primär vereinigt, der Eiter floss hauptsächlich aus einer Fistelöffnung heraus, das Allgemeinbefinden war gut. Bei täglich erneutem Verband schloss sich die Wunde mehr und mehr. Vom vierten Tage an legte ich den Arm auf Kautschukbänder zwischen gepolsterte Schienen. Am 7. Tag Nasenbluten, Blässe der Haut, Verfall der Kräfte. Gleichzeitig Verdünnung des Wundsecrets; Blutung beim Verband. Zahnfleisch missfarben, Kräfte sinken immer mehr; der ausgebildetste Scorbut macht am 2. August dem Leben der Operirten ein Ende. Section nicht gestattet.

Die Indicationen sind dieselben wie für die Resection anderer Gelenke, nur wird man entsprechend den günstigen Erfolgen der Operation auch die Indicationen etwas mehr ausdehnen als bei den übrigen Gelenken. Für Schussverletzungen des Ellenbogengelenks insbesondere gilt die Vorschrift, dass man resecirt, wenn die Weichtheile es irgend erlauben, d. h. wenn die Haut wenigstens zur Hälfte der Circumferenz des Gliedes und der A. brachialis intact erhalten ist. Ausser complicirter Fractur, complicirter Luxation, Gelenkvereiterung, arthrophlogosis fibrosa chronica, Caries, bis ins Gelenk fortgeschrittener Nekrose ist ankylosis vera bei gestreckter Extremität ebenfalls ein vollgültiger Anlass zur resectio totalis. Da nach Biefel's[1]) vergleichender Zusammenstellung die übrigen chirurgischen Encheiresen, namentlich die subcutane Osteotomie und der Keilschnitt theils ebenso gefährlich, theils weniger wirksam sind, so verdient die totale Gelenkresection bei wahrer Ankylose des Ellenbogens in gestreckter Richtung des Arms den Vorzug vor allen andern Operationen. Sie ist von Fergusson[2]), Butcher[3]), Erichson[4]) und Langenbeck[5]) mit Erfolg von Letzterem mit Herstellung eines beweglichen Gelenks gemacht worden.

Operation.

Je nach den Kräften des Kranken sitzt oder liegt er in einer Stellung, in welcher er längere Zeit verharren kann und welche die Zugänglichkeit der hinteren Parthie des Ellenbogengelenks gestattet. Die Compression der A. brachialis besorgen besser als ein Tourniquet die Finger eines geschickten Assistenten.

Der Weichtheilschnitt, obgleich für dieses wie für alle Gelenke gekrümmte, parallele, gekreuzte Incisionen aller Art empfohlen sind, wird hauptsächlich nach 2 Typen ausgeführt. Es sind dies der einfache Längsschnitt und der H-Schnitt.

Park schlug den einfachen Längsschnitt vor, Chassaignac und Langenbeck übten ihn, wie für die meisten Gelenke, so auch für das Ellen-

1) D. Klinik. 1858. Nr. 23.

2), 3) und 5) Ebend.

4) Med. times a. gaz. 1858. July.

bogengelenk aus. Nach des Letzteren Vorgang ist derselbe in Deutschland und England neuerdings die gebräuchlichste Operationsmethode geworden.

An der Ulnarseite der hinteren Gelenkparthie wird in der Richtung des N. ulnaris 2″ oberhalb des Olekranon bis 2″ unterhalb desselben die Haut in gerader Linie durchschnitten, die Wunde auseinander gezogen und der N. ulnaris mittelst Hohlsonde und Pincette präparirt, aus seiner Scheide gelöst und mit Hülfe stumpfer Haken zur Seite gehalten. Unter vermehrter Beugung des Gelenks werden die Insertion des Triceps und die Gelenkbänder durchschnitten, und die Knochen, so weit sie entfernt werden müssen, von den adhärirenden Weichtheilen entblösst. Ich habe nicht gefunden, dass der Schnitt selbst bei Auftreibung der Gelenkenden unzulänglich sei, vorausgesetzt, dass man den Unterarm während der Blosslegung und Eröffnung des Gelenks rotiren und beugen kann. Langenbeck hat sich eines einfachen, medialen Längsschnitts über das Olekranon selbst bei Ankylose in stumpfem Winkel bedient.

Modificationen der Park'schen Incision sind der ⊣-Schnitt nach J. F. Heyfelder und Maisonneuve, der ⊢-Schnitt nach Park, Lizars, Syme, der I-Schnitt nach Simson, der T-Schnitt nach Thore, Liston, Roux; der doppelte Längsschnitt nach Jeffray.

Einen dreieckigen Lappen mit unterer Basis bildet Textor, einen länglich runden mit oberer Basis Guepratte. Einen viereckigen Lappen mit oberer Basis ⊔ oder, wenn derselbe nicht ausreicht, zwei viereckige Lappen durch einen H-Schnitt wandten Moreau und Dietz an. Von Jäger ist die Moreau'sche Methode in der Art genauer bestimmt, dass er die erste Incision 2—2½″ lang, wie den oben angegebenen einfachen Längsschnitt führt. Nachdem der Nerv präparirt, schneidet er quer über dem Olekranon durch die Insertion des Triceps bis auf den Knochen und fügt erst wenn die Totalresection als nöthig erkannt worden einen zweiten Längsschnitt parallel dem ersten und durch den Endpunkt des Querschnitts hinzu.

Der Zeitpunkt für die zu unternehmenden Bewegungen ist etwa die dritte Woche, bei jungen kräftigen Individuen mit reichlichem Callus früher, bei alten schwächlichen Patienten später. Man hat zu berücksichtigen, dass zu frühe, zu energische und allseitige Bewegungen die nöthige Consolidation ebenso hindern, als verspätete Versuche die nöthige Beweglichkeit nicht mehr zu Stande bringen und überdies sehr schmerzhaft sind. Stubbs hat die Bewegungen schon nach 12, Bickersteth sogar schon nach 8 Tagen vorgenommen. Beide hatten günstige Erfolge. Wo geringe Beweglichkeit ist, müssen die passiven Streckungen, Beugungen und Rotationen täglich mehrere Male gemacht und durch häufige active Bewegungsversuche unterstützt werden.

Die Erfolge der Ellenbogengelenkresection sind anerkannt glänzend. Unter etwa 350 Totalresectionen, von denen ich weiss, sind mir laut der Tabelle nur 199[1]) den näheren Umständen nach bekannt. Unter diesen starben nur 23, wurden 5 nachträglich amputirt, aber am Leben erhalten, trat 5 Mal Ankylose oder beinahe Ankylose mit Brauchbarkeit des Gliedes, trat 7 Mal beschränkte Beweglichkeit, sonst vollkommene oder annähernd vollkommene Herstellung ein. Die Mortalität beträgt also $^1/_9$, die Misserfolge zusammen $^1/_7$; die am Leben Erhaltenen sind $^8/_9$, die mehr oder weniger Hergestellten $^6/_7$, die völlig hergestellten $^5/_6$ der Gesammtzahl.

Von den 199 Fällen wurden 4 wegen Ankylose, 31 wegen Verletzungen (meist durch Schuss), 164 wegen organischer Erkrankungen, Caries, Gelenkvereiterung und arthrophlogosis fibrosa gemacht; also bedeutend häufiger wegen Knochenleiden als wegen Verletzungen. Das Verhältniss gestaltet sich etwas anders, wenn wir etwa die Ellenbogenresectionen hinzurechnen, die einerseits von Pirogoff, Hübbenet u. A. im Krimkrieg wegen Schussverletzung, andererseits von Sédillot, Wutzer, Textor wegen Caries ausgeführt wurden, indem alsdann circa 130 wegen Verletzung gemachte Resectionen auf etwa 210 wegen Knochenerkrankung kommen. Auf 65 Jahre, seit welchen die Operation gemacht wird, treffen 350 Fälle, also auf das Jahr durchschnittlich 5.

Maisonneuve's Vorschlag, den N. ulnaris zu durchschneiden und mit der Haut zurückzuschlagen, kann nur durch grosse Eile und pathologische Lageveränderung des Nerven entschuldigt werden, ist aber als Princip jedenfalls zu verwerfen. Gewiss ist die Präparation des Nerven der schwierigste und langwierigste Theil der Operation, und würde dieselbe durch Umgehung dieses Actes wesentlich vereinfacht werden. Auch ist nach der Durchschneidung des Nerven in einzelnen Fällen Gefühl und Bewegung der Hand zurückgekehrt. (Maisonneuve.) Dagegen ist zu erinnern, dass in andern Fällen die Lähmung unheilbar blieb, dass eine Heilung derselben nur durch Wiederverwachsung des durchschnittenen Nerven möglich, eine solche aber bei den veränderten Lageverhältnissen der Theile keineswegs mit Sicherheit zu erwarten steht. Daher die Durchschneidung des Ulnarnerven vermieden werden muss.

Die Trennung der Knochen geschieht entweder bei uneröffnetem Gelenk, indem man die Knochen oberhalb und unterhalb desselben an der Grenze der Erkrankung mit der Kettensäge (Velpeau) durchsägt, oder nach Eröffnung des Gelenks, indem man die Knochen, einzeln, zu-

1) Ausser diesen 199 wurden noch circa 100 im Krimkrieg russischer Seits, 30—40 von Textor ausser den oben aufgezählten (Heyf., Resect. u. A. S. 136), 6—10 von Sédillot, ebensoviele von Wutzer gemacht.

erst den Humerus, dann die Vorderarmknochen entfernt. Letzteres Verfahren hat den Vortheil, einen freien Einblick in das Gelenk zu gewähren, wodurch die Ausdehnung der Verletzung oder Erkrankung und demgemäss der Operation bestimmt werden kann. Der Arm wird bei diesem Act der Resection stark gebeugt und die Knochen aus der Wunde hervorgedrängt. Bei dem einfachen Längsschnitt dient am besten die Kettensäge, bei Lappenschnitten jede gewöhnliche Säge. Die Insertionen der beiden Beugemuskeln des Vorderarms, Biceps und brachialis internus, müssen wo möglich erhalten bleiben, also Radius und Ulna wo möglich über deren Insertion abgetragen werden. Uebrigens beweisen einige Fälle von Syme, der die Resection über diese Insertionen hinaus ausdehnte, dass gleichwohl Beweglichkeit und Gebrauchsfähigkeit des Arms möglich ist. Eine wichtige und originelle Modification des Verfahrens besteht darin, nach Blosslegung der harten Theile das Olekranon in der Höhe des Gelenks abzusägen und mit dem M. triceps zurückzuschlagen; hierauf in das Gelenk einzudringen, die erkrankten Parthien abzutragen und das Olekranon mittelst Knochennaht (Silber- oder Eisendraht) an der Ulna wieder zu befestigen. (Bruns[1]). Natürlich setzt dies Verfahren Gesundheit des Olekranon voraus; doch hat Bruns es auch in einem Falle von necrosis humeri mit secundärer Erkrankung der Gelenkfläche des Olekranon erfolgreich angewandt, nachdem er die cariösen Stellen an letzterer oberflächlich entfernt hatte.

Verband und Nachbehandlung sind von grosser Wichtigkeit. Nachdem der Knochen entfernt, die Gefässe unterbunden, die Wunde untersucht, sorgfältig gereinigt und regularisirt worden, so wird der Arm nicht, wie Velpeau angibt, gestreckt, sondern in halbgebeugter Stellung fixirt, die Wunde geschlossen, ein Schienenverband angelegt und der Kranke mit dem Arm in einer Schlinge oder auf einem Spreukissen bequem und bei mässig erhobenem Oberkörper auf dem Rücken gelagert. Nach Dietz Rath sollen die Finger über kleinen Rollkissen gebogen werden. Da es sich darum handelt, den Arm anfangs unbeweglich, stets möglichst zugänglich für den Wundarzt und möglichst bequem für den Kranken, zugleich aber fest und gesichert zu lagern: so habe ich folgenden von mir angegebenen Apparat besonders zweckmässig befunden. Zwei an ihrer Innenseite weichgepolstertete Stahlschienen von der Länge des operirten Armes, die dem Ellenbogen entsprechend einen Winkel von 100—130° bilden, sind an ihrem oberen Ende entsprechend der Achselgrube, an ihrem vorderen Ende entsprechend der Hand durch eine starke Stahlspange mit abwärts gerichteter Convexität verbunden. An der flachen, ungepolsterten Aussenseite befinden sich kleine Metallhäkchen oder Stifte,

1) Deut. Klinik 1858. Nr. 9 u. folg.

an welchen Kautschuckstreifen von 1 - 2″ Breite der Art befestigt (angeknöpft) werden, dass der operirte Arm zwischen den gepolsterten Schienen auf den Kautschukbändern ruht. Indem man die unbeweglich verbundenen Doppelschienen auf einem Spreukissen lagert oder an einer Schwebe befestigt, liegt der Arm halb flectirt auf einer elastischen, gleichmässig drückenden Unterlage. Er wird beim Verband in seiner Totalität erhoben ohne Verrückung der Sägeflächen der Knochen und indem man die Kautschukstreifen einen nach dem andern löst und reinigt, kann successive der ganze Verband erneuert werden, ohne dass man nöthig hat, ihn aus den Schienen herauszunehmen. Im Verlauf der Behandlung kann man den Schienen eine stärkere Beugung geben lassen.

Sobald der grössere Theil der äusseren Wunde verwachsen ist und die Consolidation begonnen hat, werden passive Bewegungen nach dem Typus der normalen Bewegungen im Ellenbogengelenk vorgenommen, anfangs unter Anwendung von geringer, später von grösserer Kraft. Nach J. F. Heyfelder's, Dietz und meinen Erfahrungen befördern lauwarme Bäder, während 1—2—3 Stunden täglich angewandt, die Heilung und dienen zum Behagen des Kranken. Bei schwächlichen Subjecten, blasser Granulation, mangelhafter Consolidation ist Chamillenabsud statt blossen Wassers dienlich.

Analog den Erfolgen nach der Schultergelenkresection unterscheiden wir auch hier verschiedene Grade der Brauchbarkeit des resecirten Arms. 1) Der Vorderarm hängt schlaff herab mit geringer activer Beweglichkeit im Ellenbogengelenk. Die Bewegungen kommen durch Schleudern oder Mithülfe des andern Arms zu Stande. Schwache Constitution, höheres Alter, Dyskrasien, ungünstige intercurrirende Verhältnisse während der Reconvalescenz, zu frühe und zu ausgedehnte passive Bewegungen, andererseits zu grosser Substanzverlust in den Knochen sind die ätiologischen Momente hierfür. Mechanische Vorrichtungen vermögen den Vorderarm zu stützen oder in einem annähernd rechten Winkel zum Oberarm zu fixiren, wodurch dessen Gebrauchsfähigkeit wesentlich erhöht wird. Uebrigens ist dieser Ausgang der Resection selten; unter 9 von Dietz operirten Fällen kam ein solcher gar nicht vor, sondern war nur einer, welcher sich dieser Kategorie näherte. Unter den 12 von Textor Resecirten war ein Fall von solch schlaffem Zusammenhang zwischen Vorderarm und Humerus und solcher Unbrauchbarkeit der Extremität, dass die Operirte sich später der amputatio humeri unterzog, welche J. F. Heyfelder mehrere Jahre nachher ausführte. In einem Fall von Esmarch war dieser Ausgang ebenfalls eingetreten, so dass er im Ganzen 2—3 Mal unter 196 Operirten vorkam.

2) Herstellung der activen Beweglichkeit. Diese glücklicher Weise häufigste Form der Heilung wird begünstigt durch Gesund-

heit, Kräftigkeit des Individuums, günstige Verhältnisse während der Reconvalescenz, rechtzeitige Bewegungen und durch Erhaltung der Insertion von M. brachialis und biceps. Andererseits scheint sie den Totalresectionen in höherem Grade als den partiellen zuzukommen.

5/6 aller im Ellenbogengelenk Resecirten scheinen dieser Kategorie anzugehören oder in verschiedenen Abstufungen sich zu nähern.

Einen von den im schleswig-holsteinischen Feldzug durch Stromeyer Operirten hatte ich Gelegenheit noch nach Jahren zu beobachten. Er war jung, gesund, besonders kräftig und erhielt den Gebrauch des resecirten, rechten Ellenbogengelenks so vollständig wieder, dass er, ein gewesener Jurist, zum Forstfach überging, als praktischer Forstmann diente, Scheibenschiessen mitmachte, Zither spielte etc. Andere exquisite Heilungen sind von Textor, Ried, Heyfelder, Fergusson, Dietz u. A. nach 1—6 Jahren constatirt.

3) Beschränkte Beweglichkeit erfolgt theils durch Narbencontraction, theils durch zu straffe, fibröse Verbindung, theils durch massenhafte Calluswucherung, namentlich durch mechanisch hinderliche Osteophyten. Wenn Streckung und Beugung noch einiger Maassen möglich ist, so kann die Extremität noch sehr brauchbar sein; die Beschränkung der Extension ist von geringerem Belang als die der Flexion. Einreibungen, warme Bäder, kräftige, passive Bewegungen, nöthigenfalls in der Chloroformanästhese, vermögen selbst in vorgerückter Reconvalescenz noch günstig zu wirken; wenigstens sah ich einen Fall bei Langenbeck mehrere Monate nach der Operation unter dieser Behandlung noch zu grösserer Beweglichkeit gebracht werden.

4) Wahre Ankylose kommt am häufigsten bei jungen, kräftigen Individuen durch Ueberschuss von Callusbildung oder mangelnde Bewegung zu Stande. Dietz glaubt auch darin eine Ursache der Ankylose gefunden zu haben, dass nach Verlust des capitulum radii und des lig. annulare der Radius sich, wie bei der Luxation desselben Knochens, gegen den Humerus stemmt und so rein mechanisch die Bewegung hemmt. Sollte sich dies bestätigen, so müsste der Radius nicht mehr direct unter seinem Köpfchen, sondern etwas tiefer durchsägt werden. Bei Ankylose bleibt noch immer die Extremität gebrauchsfähig, wenn der Unterarm annähernd einen Rechten mit dem Oberarm bildet, die Hand zwischen Supination und Pronation die Mitte hält. Ankylose bei gestrecktem oder fast gestrecktem Arm indicirt, wie schon bemerkt, die Resection.

5) Wir müssen noch eine fünfte Kategorie annehmen von Unbrauchbarkeit wegen Schmerzhaftigkeit, Lähmung oder anderweitiger Functionsstörung der Nerven. Diese Zustände können durch Verwachsung eines Nervenstammes oder selbst eines Nervenzweigs mit der Hautnarbe, Compression eines solchen zwischen den Knochenenden bei Bewegungen, Durchschneidung, Verletzung, Erkrankung der Nervensubstanz bedingt sein. Sie sind verhältnissmässig selten.

Hierher scheint folgender von J. F. Heyfelder operirte Fall zu gehören:

Johann Hartmann, 24 Jahr alt, erkrankte im Mai 1853 nach einer traumatischen Einwirkung an Ellenbogengelenkentzündung der rechten Seite, welche vernachlässigt, eine Abscessbildung um Weihnachten zur Folge hatte. Im Frühjahr allgemeine Abmagerung, Appetitmangel, Fieber. Am 14. Juli 1854 in die Erlanger chirurgische Klinik aufgenommen, zeigte er bedeutende Geschwulst des betreffenden Gelenks, die entsprechend dem condylus externus humeri exulcerirt; auf der Beugeseite 3, am cond. internus 2 Fistelöffnungen, welche auf rauhe, poröse Knochenparthieen führen. Der Kranke erschöpft, anämisch, fiebernd. Am 17. Juli wurde die resectio articuli totalis mit Anwendung des H-Schnitts und mit Erhaltung der Insertion des Biceps gemacht. „Die Heilung schritt langsam, aber sicher voran, wobei der Operirte auch an Kräften gewann und gute Esslust bekam. In diesem befriedigenden Zustande befand er sich am 1. September" so schliesst der Bericht.[1]) Obgleich das Allgemeinbefinden sich fortwährend besserte, die Wunde heilte und alle Bedingungen zur Herstellung eines Gelenks und eines brauchbaren Arms gegeben schienen, so sah dennoch Prof. Thiersch[2]) im Anfang des Wintersemesters sich genöthigt, wegen Schmerzhaftigkeit des Gelenks zu amputiren. Seiner Güte verdanke ich die Untersuchung der nebenstehenden trocknen Präparate. (Tafel VII.) Fig. 1 ist der untere Abschnitt des Humerus von hinten gesehen. Die fossa olecrani ist unverändert; dicht unter derselben die von ihrem Knorpel gänzlich entblösste, cariöse Trochlea, zu beiden Seiten der ebengenannten Grube u. Trochlea üppige Osteophyten von verschiedener Gestalt. Fig. 2 stellt den oberen Abschnitt der Ulna von hinten dar; dieselbe ist ebenfalls von compacten zapfenförmigen, warzenförmigen und stalaktitenförmigen Osteophyten besetzt, die an ihrer vorderen Seite entsprechend den Flächen des Oberarmbeins abgeschliffen, zurückgerollt und geglättet erscheinen. Die Gelenkfläche cariös, ebenso das ganze capitulum radii Fig. 3. Während die Sägeflächen theils näher, theils entfernter, aber in allen drei Knochen jenseits der Erkrankung die Knochensubstanz treffen, was die Abbildungen deutlich zeigen, so finden wir die drei Knochenstümpfe entsprechend dem neuen Gelenke reichlich mit zackigen, grossen, derben Osteophyten besetzt, welche allmählig abnehmend in Gestalt kleiner warzenförmiger Knochenauswüchse namentlich den Humerus und Radius mehr als 2 Zoll weit von den Endpunkten besetzen. Die einander zugewandten Flächen des Humerus und der Unterarmknochen sind glatt und polirt, compact, die des Humerus convex, die der Unterarmknochen concav, alle drei Abschnitte aufgetrieben und verdickt. Die Weichtheile habe ich nicht untersuchen noch etwas Genaueres darüber erfahren können. In dem Verhalten der neugebildeten Gelenkflächen ist kein Hinderniss für eine vorzügliche Function zu finden. Dagegen mag die unebene, theilweise stachliche Oberfläche der Knochen die Bewegungen der Muskeln mechanisch erschwert und durch Druck auf die Nerven schmerzhaft gemacht haben. Der schon oben erwähnte Fall von C. v. Textor, welcher von J. F. Heyfelder nach 1 ½ Jahr amputirt wurde, gehört in so ferne hierher, als ursprünglich nach der Operation beschränkte Beweglichkeit eintrat und bei der anatomischen

1) Deut. Kl. 1854. Jahresbericht v. J. F. Heyfelder.
2) Briefliche Mittheilung.

Untersuchung das Verhalten der Knochenenden wie der sie verbindenden straffen Bandmasse einer neuen Beweglichkeit günstig erschien. Die erst nach Monaten sich ausbildende lähmungsartige Schlaffheit des Unterarms und Schmerzhaftigkeit bei passiven Bewegungen scheint vielmehr durch eine eigenthümliche, fettige Degeneration der übrigens unverletzten Nerven zu erklären zu sein. Vergleiche die genaue Beschreibung dieses höchst interessanten Befundes in J. F. Heyfelder, Resect. u. Amp. S. 145—148. Syme, der zwei Mal Gelegenheit hatte, ein resecirtes Ellenbogengelenk zu untersuchen, fand Recidive der Caries, Roux und Thore[1]) sahen Abrundung der Knochen und Verbindung durch festes fibröses Gewebe. C. v. Textor[2]) untersuchte ein mit vollkommenem Erfolg resecirtes Ellenbogengelenk 6 Jahre nach der Operation. Er fand die Ulna $^1/_2$" verlängert, an derselben den Radius wie bei normalen Knochen articulirend, die trochlea humeri einer normalen so ähnlich, als ob sie gar keinen Substanzverlust erlitten. Hier war also nicht nur Knochenersatz, sondern auch Formation der neugebildeten Knochenenden nach dem Typus des normalen Gelenks in Folge der typischen Bewegungen eingetreten.

Die partiellen Resectionen des Ellenbogengelenks können das untere Ende des Humerus und das obere eines Unterarmknochens umfassen, oder einen Unterarmknochen, oder den Humerus allein, oder nur einen von beiden Condylen desselben betreffen. Das Verfahren ist dasselbe wie bei der Totalresection, nach Bedürfniss modificirt und vereinfacht. Dieselben Indicationen, wie für die Totalresection, gelten für die partielle, sobald die Affection auf einzelne Gelenktheile beschränkt ist. Dies kommt häufiger bei Verletzungen als bei Erkrankungen vor. Eine besondere Indication der decapitatio humeri oder ossium antibrachii ist veraltete Luxation mit Streckung des Arms. Am nächsten der Exstirpation des Gelenks in der Ausführung und der Dignität kommen

1) Die Resectionen des Humerus und eines Vorderarmknochens.

A. Decapitatio humeri et radii.

Im Jahre 1794 von Moreau d. V.[3]), 1829 von Jäger[4]), 1846 von Textor[5]) wegen Caries, 1848 von Harald Schwarz[6]) wegen Schussverletzung gemacht. Davon leben drei vollkommen hergestellt, indess einer an Erschöpfung starb.

B. Decapitatio humeri et ulnae.

a) Die Resection des Humerus und Olekranons machte Park[7]) wegen complicirter Fractur, Champion[8]) wegen complicirter Luxation, Stro-

1) De la résection du coude etc. 1843. Schmidt's Jahrb. 1844. Heft IV. S 123.
2) Ueber Wiedererz. d. Kn. S. 8.
3) Versuche S. 56.
4) Rust, Handb. d. Chir. Bd. V. S. 634.
5) Wiedererz. d. Kn. S. 22.
6) Esmarch a. a. O. Tabelle.
7) Jeffray cas. of the exc. S. 68.
8) Velpeau a. a. O. S. 577.

MEYER[1]) (2 Mal), DOHRN[2]), BARTELS[3]) (2 Mal), HERRICH[4]), ESMARCH[5]), H. SCHWARZ[6]) wegen Schussverletzung, LAWRENCE[7]), CRAMPTON[8]), TEXTOR[9]), KEY[10]) wegen Caries. Unter 11 Fällen war 1 lethaler Ausgang, 2 Ankylosen, 2 Mal beschränkte Beweglichkeit, sonst vollkommene Erfolge.

b) Die Resection des Humerus und des ganzen Gelenkendes der Ulna wurde in Schleswig-Holstein von LANGENBECK[11]) und von GÖTZE[12]) wegen Schussverletzung, von MORGAN[13]) wegen complicirter Fractur, von BRUNS[14]) wegen Caries ausgeführt. Von diesen 4 Operirten starben 2, wurde einer amputirt, lebt einer geheilt.

2) Die Resection des Humerus.

a) Die Entfernung des ganzen Gelenkenendes wurde 1783 von WAINMANN[15]), von HEY[16]), EVANS[17]), CHAMPION[18]), HUBLIER[19]), METZ[20]), RIESE[21]) (2 Mal), STROMEYER[22]) (3 Mal), KUNKEL[23]), GÖTZE[24]), HEYFELDER[25]) (2 Mal), ADDENBROCKE[26]), FRERA[27]), BRUNS[28]), WINDSOR[29]) gemacht. Unter diesen 19 Fällen erfolgte 1 Mal der Tod, 3 Mal Ankylose, 3 Mal beschränkte Beweglichkeit, 1 Amputation, sonst immer Beweglichkeit und Brauchbarkeit des Arms.

b) Die Entfernung der medialen oder lateralen Hälfte des Gelenkendes. *α*) der medialen vollführten 1801 HEY[30]), LANGENBECK[31]); *β*) der lateralen MOREAU d. S.[32]), JÄGER[33]), LANGENBECK[34]), STROHSCHNEIDER[35]), PUPAREFF[36]), HUSBAND[37]) u. A.

1—6) ESMARCH a. a. O.
7) Med. times and gaz. 1857. S. 288.
8) Dubl. hosp. reports. V. IV. 1827.
9) RIED a. a. O. S. 332.
10) Guy Hosp. Rep. I. S. 268.
11—12) ESMARCH a. a. O.
13) Med. times a. gaz. 1856. Juli. S. 314.
14) D. Kl. 1858. Nr. 9.
15) H. PARK, letter to Mr. POTT. p. 11.
16) Edinburgh med. a. surg. journ. 1830. April.
17) Observ. on catar., comp. disloc. S. 101.
18) VELPEAU a. a. O.
19) Gaz. d. hôp. 1836. Sept.
20) Generalb. d. rhein. Med. Colleg. 1838. S. 132.
21—24) ESMARCH a. a. O.
25) Deut. Kl. 1855. Nr. 45. S. 504 u. Amp. u. Resect. S. 139.
26) Med. times a. gaz. 1856. S. 346.
27) PAUL a. a. O. S. 203 u. MALG., trait. d. lux.
28) D Kl. 1858. Nr. 7 u. folg.
29) Med. times. 1856. Juli. S. 314.
30) A. a. O.
31) Deut. Kl. 1858. Nr. 23.
32) Vers. S. 57.
33) RIED a. a. O. S. 326.
34) A. a. O.
35) Военно-Медицинскій Журналъ. Апрѣль 1859. S. 150.
36) Ebend. Августъ. S. 594.
37) Med. times a. gaz. 1857. Januar. S. 3.

In Jäger's, Langenbeck's und Husband's Fall entstand Ankylose, in Pupareff's musste wegen profuser Eiterung amputirt werden, Stromschneider's Kranker erlag der Pyämie, so dass Beweglichkeit nicht einmal bei der Hälfte der Operirten zu Stande kam; ein brauchbarer Arm ward freilich bei $^6/_8$, das Leben bei $^7/_8$ erhalten. Vergleichen wir die Resultate der vorigen Kategorie, wo $^{18}/_{19}$ das Leben, $^{14}/_{19}$ ein brauchbares Glied erhalten werden konnte, so ist der Unterschied ein viel zu geringer, als dass wir Jäger's und Ried's Ansicht beipflichten könnten, nach welcher die partiellen Resectionen des Gelenkendes des Humerus zu verwerfen und stets durch die totalen zu ersetzen seien.

3) Decapitation beider Unterarmknochen.

Sie wurde 1834 von Justamond[1]), 1836 von Textor[2]) und von Blasius[3]) wegen Caries, 1844 von Emmert[4]) wegen veralteter Luxation des Radius mit Gelenksteifigkeit in gestreckter Stellung, 1848—1850 wegen Schussverletzung von Stromeyer[5]) (3 Mal), von Dohrn[6]) (3 Mal), von Esmarch[7]), von Markus[8]), von Herrich[9]) und von Harald Schwarz[10]) in Ausführung gebracht.

Unter 14 Fällen endigte 1 tödtlich durch Pyämie, 2 mit Ankylose, 4 mit beschränkter Beweglichkeit, 4 mit ausgezeichneter Beweglichkeit im Ellenbogengelenk, 73 mit Brauchbarkeit des Arms.

4) Decapitation eines Unterarmknochens.

A. Decapitatio ulnae.

a) Resection des ganzen Gelenktheils mit oder ohne einen Abschnitt der Diaphyse.

Diese Operation machten wegen Schussverletzung Görke[11]), wegen Caries Meyer[12]), Textor[13]) und J. F. Heyfelder[14]). Der Erfolg letzteren Falles, den Ried (S. 329) noch nicht angeben konnte, war so vollständig, dass der Operirte als Knecht in Dienst treten, alle Arbeiten verrichten, selbst dreschen konnte, und so dauernd, dass fast 8 Jahre später nicht nur dieselbe Gebrauchsfähigkeit bestand, sondern auch die Musculatur des operirten Arms gleich kräftig wie die des anderen, die Narbe beinahe lineär und fest, das Gelenk von Schmerzen oder Unbequemlichkeit frei war. Unter 4 Operirten starb keiner, war einer durch Ankylose nur theilweise, die andern vollkommen hergestellt.

So selten diese Resectionen sind, so häufig wurde *b*) das Olekranon

---

1) Journal de méd. Bd. LXXXIV. S. 402.
2) Wiedererz. d. Kn.
3) Klingebichl, de reseet. eub. S. 19.
4) Beitrag z. Pathol. Heft II. S. 232.
5—10) Esmarch a. a. O.
11) Rust's Magaz. Bd. XV. S. 372.
12) Deutsch. Kl. 1856. S. 188.
13) Schierl. a a. O. S. 13.
14) Amp. u. Reseet. S. 136.

weggenommen und zwar von Bilguer[1]), Larrey[2]), Baudens[3]), Esmarch[4]) wegen Schussverletzung, von Buck[5]) wegen Synostose mit dem Humerus und Gelenksteifigkeit, von B. Bell[6]) wegen complicirter Luxation, von Textor[7]), Jäger[8]), Lehmann[9]) wegen complicirter Fractur, von Textor d. V.[10]) (3 Mal), Textor d. S.[11]) (2 Mal), Heine[12]), J. F. Heyfelder wegen Caries.

Von 12 Resectionen des Olekranon endigte 1 lethal, 1 mit Ankylose, aber Brauchbarkeit, 5 mit Beweglichkeit des Ellenbogengelenks.

J. F. Heyfelder's Fall ist folgender:

Resectio olecrani wegen Caries. Heilung.

Anton Bogdanoff, 20 Jahr alt, Steinmetzger, war am 15. September 1858 vom Dache eines Hauses aufs Strassenpflaster gefallen und hatte dabei eine Gehirnerschütterung, Contusionen des Gesichts, der untern und obern Extremitäten und einen Bruch des untern Radius der linken Seite erlitten. Trotz Aderlass und kalter Ueberschläge trat nach einigen Stunden Irrereden, Hitze, Durst, Harn- und Stuhlverhaltung ein, welche Erscheinungen vier Tage anhielten und sich zum Theil sogar zu steigern schienen. Am 19. September entdeckte man eine deutliche Schwappung am Ellenbogen des rechten Armes, es ward ein Einstich gemacht und in Folge dessen viel Eiter entleert. Die Untersuchung zeigte das Olekranon im ganzen Umfange entblösst und rauh, daher dasselbe am 29. September nach Verlängerung der Incisionswunde, welches genügte, um diese Knochenparthie, so weit sie krank war, zugänglich zu machen, mittelst der Kettensäge fortgenommen ward. Die Vereinigung der Wunde in den Weichtheilen geschah durch Knopfnähte, die nach neun Tagen entfernt wurden. Das Glied selbst erhielt man in halbgebogener Stellung. Ende December war die Wunde vollständig geschlossen, die Bewegung des Gliedes aber in Folge einer Pseudo-Ankylose nicht vollkommen frei, welcher Zustand sich aber binnen einigen Wochen wesentlich besserte und zwar unter dem Gebrauche warmer Armbäder und Einreibungen aus grauer Quecksilbersalbe.

B. Decapitatio radii.

Diese Operation wurde nur drei Mal in Anwendung gebracht, von Textor[13]), von Roux[14]) und von Küchler.[15]) Die beiden ersten Male resultirte

1) A. a. O.
2—3) Ried a. a. O.
4) A. a. O.
5) Gaz. méd. 1844. S. 291.
6) Velpeau a. a. O.
7) Wiedererz. d. Kn. S. 21
8) Ried S. 330.
9) Caspar's Wochenschr. 1839. Nr. 39.
10) und 11) A. a. O.
12) Ried a. a. O.
13) Operationslehre. S. 337.
14) Ried S. 329.
15) Deut. Kl. 1859. N. 41.

Ankylose bei gestreckter Richtung des Arms und natürlich mit Unbrauchbarkeit des Gliedes. Küchler, der den Knochen 2″ unter dem Köpfchen mit der Kettensäge abtrug, erzielte eine beinahe unbeschränkte Beweglichkeit des Ellenbogengelenks nach vollendeter Heilung.

Die partiellen Resectionen des Ellenbogengelenks, deren Details mehr oder weniger genau bekannt sind, machen im Ganzen die Summe von 79 Fällen der verschiedensten Art.

Tabelle der partiellen Resectionen des Ellenbogengelenks.

	Zahl.	Tod.	Ankylose.	Beschränkte Beweglichkeit.	Amputation.	Vollkommen.
Decap. hum. et radii	4	1	—	—	—	3
= hum. et oleer.	11	1	2	1	—	7
= hum. et uln.	4	2	—	—	1	1
= hum. tot.	19	1	3	3	1	11
= hum. part.	8	1	3	—	1	3
= uln. et rad.	14	1	2	4	—	7
= uln.	4	1	—	—	—	3
= oleer.	12	1	1	5(?)	—	5
= rad.	3	1	2	—	—	1
Summe	79	8	14	13	3	41

Bei denselben stellt sich das Verhältniss der Gestorbenen zu der Gesammtzahl günstiger heraus als bei den Totalresectionen, indem bei letzteren die Mortalität $^1/_9$, bei ersteren $^1/_{10}$ beträgt. Dieser Unterschied kommt aber weniger auf Rechnung der Operation und ihrer Verschiedenheit, als auf Rechnung der von vornherein leichteren Verletzungen und weniger ausgedehnten Erkrankungen, welche eine partielle Resection im Gegensatz zu einer totalen indiciren. Die secundäre Amputation war bei beiden Kategorien nur selten nöthig, in $^1/_{40}$ aller totalen, in $^1/_{30}$ aller partiellen Resectionen. Dagegen findet sich beschränkte Beweglichkeit und Ankylose in überwiegendem Maasse bei den partiellen, wo jene, wie diese je $^1/_6$ der Gesammtsumme betragen, indess sie bei der Totalresection jene nur $^1/_{40}$, diese $^1/_{30}$ ausmachen. Da aber beschränkte Beweglichkeit oder rechtwinklige Ankylose den Gebrauch der Extremität keineswegs aufheben, ja oft kaum merklich alteriren, so ist man, den vorstehenden Resultaten gemäss, keineswegs berechtigt, die partiellen Resectionen zu Gunsten der totalen gänzlich aufzugeben. Wohl aber liegt eine Aufforderung darin nicht allzu wählerisch die erkrankten oder gar nur die

primär erkrankten Partieen mit der Sägefläche zu umschreiben und namentlich hierin der Möglichkeit, bequemer und schneller zu operiren, Concessionen zu machen.

Von diesen 79 partiellen Resectionen wurden 11 wegen luxatio complicata, 6 wegen fractura compl., 29 wegen Schussverletzung, 2 wegen Ankylosis, 2 wegen Nekrose, 29 wegen Caries gemacht, also 46 wegen Verletzungen, 31 wegen organischer Erkrankungen, während bei den Totalresectionen sich jene zu diesen wie 31 : 176 verhalten.

Die Summe der näher bekannten Resectionen des Ellenbogengelenks ins Gesammt beträgt 286 mit 32 Todesfällen, 19 Ankylosen, 20 Mal beschränkter Beweglichkeit, 10 Amputationen, 205 Herstellungen; somit beträgt die Mortalität $^1/_9$, die Summe der totalen Misserfolge (10 Amputationen, 2 Ankylosen in gestreckter Richtung und 32 Todesfälle) $^1/_7$.

Der mir überhaupt bekannten Ellenbogengelenkresectionen sind circa 440, von denen etwa 180 wegen Verletzungen, 250 wegen Knochenkrankheit gemacht wurden. Dass die Ellenbogengelenkresection im Felde eingebürgert ist, beweist, dass von 440 Fällen nicht weniger als 157 wegen Schussverletzungen ausgeführt worden sind.

Ellenbogengelenkresectionen.

I. Totale.

Nro.	Name des Operateurs.	Geschlecht.	Alter. Jahr.	Jahr.	Operation.	Krankheit oder Verletzung.	Erfolg: für das Leben.	Erfolg: für den Gebrauch des Gliedes.	Todesursache.	Bemerkungen.
1	Moreau d. V.	m.	23	1794		Caries	lebt	gut.		Heilung in 7 Monaten.
2	Moreau d. V.	m.	26	1797		Car. seroph.	lebt	vollkommen.		Langsame Heilung.
3	Moreau d. V.	w.	18			Caries	lebt	vollkommen.		
4	Perey	m.				Schussverl.	lebt	gut.		
5	Perey	m.				Schussverl.	lebt	gut.		
6	Perey	m.				Schussverl.	lebt	gut.		
7	Park					Caries	lebt	gut.		
8	Dupuytren			1819		Caries	lebt	?		
9	Dupuytren			1819		Caries	lebt	?		
10	Roux	m.		1819		Caries	†			
11	Crampton	m.		1823		Caries	lebt	gut. Ankylosis.		Ankylosis mit vollständiger Gebrauchsfähigkeit.
12	Roux	m.		1826		Caries	lebt	theilweise.		

Nro.	Name des Operateurs.	Geschlecht.	Alter. Jahr.	Jahr.	Operation.	Krankheit oder Verletzung.	Erfolg: für das Leben.	Erfolg: für den Gebrauch des Gliedes.	Todesursache.	Bemerkung.
13	Roux	w.	19	1829		Caries	lebt	vollkommen.		Näherin, di nachher wie der durch Nä hen ihr Bro verdient.
14	Roux	w.				Caries	†		Blutung.	
15 bis 27	Roux						9 leben 3 †		Davon 2 direct in Folge der Operation.	
28 bis 30	Delpech.....					3 Caries		gut.		
31	Syme	m.	24	1828		Caries	lebt	gut.		Vollkommene Brauchbarkei
32	Syme	m.	8	1828		Caries	lebt	gut.		
33	Syme	m.	41	1829		Caries	lebt	gut.		
34	Syme	w.	25	1829		Arthrophl.	lebt	gut.		
35	Syme	m.	2	1829		Arthrophl.	lebt	unbestimmt.		
36	Syme	w.	15	1829		Arthrophl.	lebt	gut.		
37	Syme			1830		Caries	lebt	Amputation.		
38	Syme			1830		Caries	†			
39	Syme			1830		Caries	†			
40	Syme			1830		Arthrophl.	†			
41 bis 46	Syme			1831		6 Caries	6 leben	6 gut.	Davon 1 an Phlebitis,	
47 bis 59	Textor.....						10 leben 2 †	1 Amputation.	1 an Lungentuberculose.	
60	Fergusson	m.	8	1830		Caries	lebt	gut.		Beweglichkei
61	Jäger	m.	15	1833		Caries	lebt	gut.		Nach 2 Jahre
62	Jäger	m.	17	1834		Car. scroph.	lebt	gut.		Tod durch Lungentube culose.
63	Jäger	m.	17	1834		Caries	†		Tuberculose	nach 4 Mon
64	Jäger und Ried	m.		1834		Caries	lebt	gut.		Beweglichke nach 2 Jahre constatirt.
65	Dietz	m.	36	1830		Caries	lebt	gut.	Lungentuberkeln.	
66	Dietz	w.				Caries	†			
67 bis 74	Dietz			bis 1838		7 Caries	7 leben	3 Beweglichk. 2 beschr. Bew. 1 wahrsch. Ank.		
75 bis 80	Fricke.....					5 Caries	4 leben 1 †	4 gut.		
81	Spence	m.		1830		Caries	lebt	gut.		
82	Marore	w.	14			Fract. compl.	lebt	gut.		

Nro.	Name des Operateurs.	Geschlecht.	Alter. Jahre.	Jahr.	Operation.	Krankheit oder Verletzung.	Erfolg: für das Leben.	Erfolg: für den Gebrauch des Gliedes.	Todesursache.	Bemerkungen.
83	Moisisovitz					Caries	lebt	gut.		
84	Kern					Caries	lebt	gut.		
85	Santon					Caries	lebt	gut.		
86	Morgan			1835		Caries	lebt	gut.		
87	Harris			1837		Caries	lebt	gut.		Beweglichkeit.
88	Warren					Caries	†			
89	Davidson					Caries	lebt	gut.		
90	J. F. Heyfelder	m.	43	1843		Car. e. ankyl.	lebt	vollkommen.		Naeh 6 J. constatirte Heilung. Eisenbahnarbeiter.
91										
is	Blasius					3 Caries	3 leben	3 gut.		
93										
94	Langenbeck	m.		1848		Schussverl.	lebt	gut.		Beweglichkeit.
95	Stromeyer	m.		1849		Sehussverl.	lebt	gut.		Beweglichkeit.
96	Harald Schwarz	m		1849		Sehussverl.	lebt	gut.		
97	Hansen	m		1849		Sehussverl.	lebt	gut.		
98	Esmareh	m.		1849		Sehussverl.	lebt	beschränkte Beweglichkeit.		
99	Goeze	m.		1849		Sehussverl.	lebt	fast vollständige Ankylose.		
00	Maisonneuve	w.	32	1849		Arthrophlog.	lebt	gut.		
01	Maisonneuve	m.	40	1849		Arthrophlog.	lebt	gut.		
02	Maisonneuve					Caries	†			
03	Maisonneuve					Caries	lebt			
04	Harald Sehwarz	m.		1850		Sehussverl.	lebt	fast vollständige Ankylose.		
05	Dohrn	m.		1850		Sehussverl.	lebt	gut.		Grosse Beweglichkeit.
06	Coek	m.	52	1850		Car. traum.	lebt	vollkommen.		Heilung in 6 Monaten.
07	Chassaignac	m	45	1850		Arthrophlog.	lebt	gut.		
08	Maisonneuve	w.	25	1850		Caries	lebt	gut.		
09	Maisonneuve	m.	21	1852		Caries	lebt	gut.		
10	Coek	m.	37	1852		Caries	lebt	Ankylosis.		Ank. und Gefühllosigkeit des kleinen Fingers.
11	Fergusson			1852		Caries	lebt	vollkommen.		Naeh 2 Jahren eonstatirt.
12	J. F. Heyfelder	w.	61	1852		Caries	†		Pyämie	am 91. Tag.

Nro.	Name des Operateurs	Geschlecht.	Alter Jahre.	Jahr.	Operation.	Krankheit oder Verletzung.	Erfolg: für das Leben.	Erfolg: für den Gebrauch des Gliedes.	Todes-Ursache.	Bemerkungen
113	Teale			1853		Caries	lebt	gut.		
114	Fothergill			1854		Caries	lebt	gut.		
115	J. F. Heyfelder	m.	24	1854		Caries	lebt	Amputation.		
116	Fergusson	w.	25	1854		Caries	lebt	gut.		
117	Fergusson	m.	19	1854		Caries	lebt	gut.		
118	Cock.....	m.	60	1854		Gelenkvereiterung	†	Amputation.		
119	Cock.....	m.	44	1854		Caries	lebt	vollkommen.		
120	Butcher.....	m.	52	1854		Caries	lebt	gut.		Sehnelle Heilung.
121	Heusser.....	w.	13	1854		Caries	lebt	gut.		Heilung in 4 Wochen.
122	Heusser.....	m.		1854		Caries	lebt	Amputation wegen Recidiv.		
123	Heusser.....	w.	61	1854		Caries	lebt	gut.		Heilung in 4 Wochen.
124	Heusser.....			1854		Caries	lebt	gut.		
125 bis 128	Pitha			1854—55		4 Caries	4 leben			
129 bis 145	Maclcod ...	17m		1854 - 56		17 Schussverl	15 leben, 2 †			
146	Syme			1855		Caries	lebt	gut.		
147	Smith	w.		1855		Arthrophlog.	lebt	gut.		Heilung per prim. int. Passive Bewegungen nach 14
148	Erichson ...	Knd.	4½	1855		Car. scroph.	lebt	Amputation wegen Recidiv.		
149	Butcher.....			1855		Ankylosis	lebt	gut.		
150	Addenbroeke.....	m.	9	1855		Gelenkkrankheit				
151	Hilton	m.	13	1855		Caries traum.	lebt	vollkommen.		
152	Walton.....	m.	9	1855		Caries traum.	lebt	vollkommen.		
153	Fergusson			1855		Ankylosis	lebt	gut.		
154	O. Weber..	m.	50			Caries	lebt	gut.		
155	Wilms			1856		Caries	lebt	gut.		
156	Bartels			1856		Caries	lebt	gut.		
157	Bruns	w.	19	1856		Caries	lebt	gut.		
158	Canton	m.	14	1856		Fract. compl.	lebt	gut.		
159	Erichson ...	m.	11	1856		Car. scroph.	lebt	gut.		
160	Solly	w.	57	1856		Car. traum.	lebt	gut.		
161	Stubbs	m.	18	1856		Arthroph. fib. chronica	lebt	gut.		Passive Bewegungen vom 12. Tag an.
162	Garner	m.	12	1856		Caries	lebt	gut.		Beschränkte Beweglichkeit. Heilung nach 13 Wochen.
163	Wright.....	w.	21	1856		Caries	lebt	gut.		
164	Bickersteth	m.	24	1856		Caries	lebt	gut.		Passive Bewegung vom 4. Tage an.

	Name des Operateurs.	Geschlecht.	Alter. Jahre	Jahr.	Krankheit oder Verletzung.	Operation.	Erfolg: für das Leben.	Erfolg: für den Gebrauch des Gliedes.	Todes-Ursache	Bemerkungen.
55	Meade.....	m.	16	1856	Car. scroph.		lebt	gut.		Langsame Reconvalescenz.
56	Meade.....	m.	12	1856	Car. scroph.		lebt	gut.		
57	Paget	m.	25	1856	Caries		lebt	gut.		
58	Fergusson	w.	11	1856	Caries		lebt	gut.		
59	Erichson...	m.	63	1856	Ank. c. carie		lebt	gut.		
60	Holthause	w.	17	1856	Caries		lebt	gut.		
61	Lawrence	w.	25	1856	Caries		lebt	gut.		Heilung in 4 Monaten.
62	Birkett	w.	20	1856	Caries		lebt	Amputation nach 11 Mon.		
63	Moore..... ...	w.	31	1856	Ank. c. carie		lebt	gut.		
64	Erichson...	m.	35	1857	Caries		†		secundäre Lungenaffection.	
65	Langenbeek	Kb.		1857	Caries		lebt	vollkommen.		
66	Langenbeck	Kb.		1857	Caries		lebt	vollkommen.		
67	Langenbeek	m.	24	1857	Ankylosis		lebt	gut.		Beweglichkeit.
68 s 68	Langenbeek							10 meist mit günstigem Erfolg.		
69 s 01	Fergusson			1857	3 Caries		leben	vollkommen.		
02	J. F. Heyfelder	m.	25	1858	Caries		lebt	theilweise.		
03	J. F. Heyfelder	m.	24	1858	Caries		†		Pyämie.	Nachdem schon Heilung und Beweglichkeit erzielt, erfolgte der Tod.
04	Erichson...	m.	16	1858	Ankylosis		lebt			
05	Esmarch ...	w.	24	1858	Gelenkvereiterung.		lebt			Heilung in 11 Wochen. Beweglichkeit.
06	Esmarch ...	m.	56	1858	Fract. compl.		lebt	theilweise.		Schlotternd, mittelst 2 Blechkapseln brauchbar.
07	Esmarch ...	w.	58	1859	Caries		lebt	gut.		
08	J. F. Heyfelder	m.	21	1859	Caries		†		Pyämie.	am 24. Tage.
09	O. Heyfelder	w.	7	1859	Caries		†		Scorbut	am 15. Tage.
00	Humphrey	m.	45	1859	Caries		lebt	vollkommen.		
01	Sandfort ...	m.	32	1859	Caries		lebt	Amputation.		
02	Humphrey	m.	25	1859	Car. e. ank.		†	gut.	Phthisis	nach 8 Mon.
03	Smith	w.	21	1859	Caries		lebt	gut.		
04	King.....	m.	16	1859	Ank. et Car.		lebt	gut.		
05	Wright.....	m.	13	1859	Caries		lebt	gut.		
06	Cadge	m.	29	1859	Arthr. fibrosa		lebt	Amputation		nach 6 W.
07	Husband...	m.	13	1859	Caries		lebt	gut.		in 2 Mon. geheilt entlassen.

Laufende Zahl.	Nro.	Name des Operateurs.	Geschlecht.	Alter. Jahre.	Jahr.	Operation.	Krankheit oder Verletzung.	Erfolg: für das Leben.	Erfolg: für die Gebrauchsfähigkeit des Gliedes.	Todesursache.	Bemerkungen.
							II. Partielle.				
							A. Decapitatio humeri et radii.				
1	1	Moreau d. V.			1794		Caries	lebt	vollkommen.		Heilung in Woehen; fr Beweglichke
2	2	Jäger	m.	37	1829		Caries	lebt	vollkommen.		Heilung in 2 Monat.
3	3	Textor			1846		Caries	†		Erschöpfung.	Tod am 8. Ta
4	4	H. Schwarz	m.		1848		Schussvrltzng.	lebt	vollkommen.		Beweglichke
							B. Decapitatio humeri et ulnae.				
							a) humeri et oleerani.				
5	1	Park					Fract. compl.	lebt	gut.		
6	2	Champion					Lux. compl.	lebt	gut.		
7	3	Crampton			1827		Caries	lebt	gut.		
8	4	Textor			1841		Caries	lebt	gut.		
9	5	Key					Caries	lebt	gut.		
10	6	Stromeyer	m.	jugendliches Alter.	1849		Schussvrltzng.	lebt	gut.		Beschränkte Beweglichke
11	7	Stromeyer	m.		1849		Schussvrltzng.	lebt	theilweise.		Ankylose.
12	8	Dohrn	m.		1849		Schussvrltzng.	†		Pyämie.	
13	9	Bartels	m.		1850		Schussvrltzng.	lebt	geheilt.		Ankylose.
14	10	Bartels	m.		1850		Schussvrltzng.	lebt	vollkommen.		Grosse Bewe lichkeit.
15	11	Herrich	m.		1850		Schussvrltzng.	lebt	vollkommen.		Grosse Bewe lichkeit.
							b) Decapitatio humeri et ulnae totius.				
16	1	Götze	m.		1849		Schussvrltzng.	†		Pyämie.	
17	2	Langenbeck	m.		1849		Schussvrltzng.	†		Blutung.	Amput. hume nach 14, T nach 28
18	3	Bruns	m.	20	1855		Caries	lebt	Amputation.		Unfähigke zu beugen, d her amputi
19	4	Morgan	m.	41	1837		Fract. compl.	lebt	gut.		
							C. Decapitatio humeri.				
							a) des ganzen Gelenkendes.				
20	1	Wainmann			1783		Lux. compl.	lebt	gut.		
21	2	Hey			1801		Caries	lebt	gut.		
22	3	Evans					Lux. compl.	lebt	gut.		
23	4	Champion					Lux. compl.	lebt	gut.		
24	5	Hublier					Lux. compl.	lebt	gut.		
25	6	Metz					Caries	lebt	gut.		

Nro.	Name des Operateurs.	Geschlecht.	Alter Jahre.	Jahr.	Operation.	Krankheit oder Verletzung.	Erfolg: für das Leben.	Erfolg: für die Gebrauchsfähigkeit des Gliedes.	Todesursache.	Bemerkungen.
5 7	Riese	m.	jugendliches Alter.	1849		Schussvrltzng.	lebt	gut.		Beschränkte Beweglichkeit.
7 8	Stromeyer	m.		1849		Schussvrltzng.	lebt	zweifelhaft.		Neerosis humeri.
8 9	Stromeyer	m.		1849		Schussvrltzng.	lebt	theilweise.		Ankylosis.
9 10	Stromeyer	m.		1849		Schussvrltzng.	†			Später von dän. Aerzten amputirt, dann gestorben.
0 11	Kunkel	m.		1850		Schussvrltzng.	lebt	vollkommen.		
1 12	Riese	m.		1850		Schussvrltzng.	lebt	vollkommen.		
2 13	Götze	m.		1850		Schussvrltzng.	lebt	vollkommen.		
3 14	J. F. Heyfelder	m.	34	1853		Caries	lebt	gut.		
4 15	J. F. Heyfelder	m.	26	1855		Caries	lebt	Amputation.		
5 16	Bruns	m.	14	1855		Caries	lebt	theilweise.		
6 17	Addenbrocke...	m.	22	1856		Fract. compl.	lebt	theilweise.		
7 18	Frere					Lux. compl.	lebt	gut.		
8 19	Windsor.	m.	14	1856		Lux. compl.	lebt	gut.		Gleichz. fract. antibr. Heilung in 3 Monaten.
					b) der medialen oder lateralen Hälfte des Gelenkendes.					
9 1	Hey			1801	Cond. int.	Fract. compl.	lebt	gut.		
0 2	Moreau d. S.			1806	Cond. ext.	Caries	lebt	vollkommen.		
1 3	Jäger			1829	Cond. ext.	Caries	lebt	gut.		Rechtw. Ankylose mit voller Gebrauchsfähigkeit.
2 4	Langenbeck	m.		1848	Cond. ext.	Schussvrltzng.	lebt	gut.		
3 5	Langenbeck				Cond. int.		lebt	gut.		
4 6	Husband ...	m.	8	1856	Cond. ext.	Caries	lebt	theilweise.		Ankylosis.
5 7	Puparef.....	m.		1856	Cond. ext.	Caries	lebt	Amputation.		
6 8	Strohsehneider,	m.	19	1858	Cond. ext.	Caries	†		Pyämie.	
					D. Decapitation beider Unterarmknochen.					
7 1	Justamond					Caries	lebt	gut.		
8 2	Textor			1834		Caries	lebt	gut.		
9 3	Blasius			1836		Caries	lebt	gut.		
0 4	Emmert .			1844		Lux. compl. e. ankyl.	lebt	gut.		
1 5	Stromeyer	m	jugendl. Alter	1849		Schussvrltzng.	lebt	gut.		Beschr. Bewegl. Dient als Officier.
2 6	Stromeyer	m.		1849		Schussvrltzng.	lebt	vollkommen.		Grosse Bewegl.
3 7	Stromeyer	m.		1850		Schussvrltzng.	lebt	vollkommen.		Ebenso.

Laufende Zahl.	Nro.	Name des Operateurs.	Geschlecht.	Alter. Jahre.	Jahr.	Krankheit oder Verletzung.	Operation.	Erfolg: für das Leben.	Erfolg: für den Gebrauch des Gliedes.	Todesursache.	Bemerkungen.
54	8	Dohrn.....	m	jugendliches Alter.	1849	Schussverletzng.		lebt	gut.		
55	9	Dohrn.....	m.		1850	Schussverletzng.		lebt	gut.		Beschr. Bew.
56	10	Dohrn.....	m.		1849	Schussverletzng.		lebt	gut.		Fast volle Ankylose.
57	11	Esmarch ...	m.		1849	Schussverletzng.		lebt	vollkommen.		Grosse Bew.
58	12	Markus	m.		1849	Schussverletzng.		lebt	gut.		Ankylose. Dient als Feldwebel.
59	13	H. Schwarz	m.		1849	Schussverletzng.		†		Pyämie.	
60	14	Herrieh.....	m.		1850	Schussverletzng.		lebt	vollkommen.		Grosse Bew.

E. Decapitation eines Unterarmknochens.

a) Deeapitatio ulnae. 1) Des ganzen Gelenkendes.

61	1	Görke.....				Schussverletzng.		lebt	theilweise.		Ankylosis.
62	2	Textor	m.	49	1840	Caries		lebt	vollkommen.		Grosse Bew.
63	3	Meyer.....	w.	11	1845	Caries		lebt	vollkommen.		Knochenersatz. Bew.
64	4	J. F. Heyfelder	m.	23	1846	Caries		lebt	vollkommen.		Nach 7½ Jahren constatirt.

2) Resectio olecrani.

65	1	Bilguer				Schussverletzng.		lebt	gut.		
66	2	Larrey				Schussverletzng.		lebt	gut.		
67	3	B. Bell				Lux. compl.		lebt	gut.		
68	4	Textor d. V.....			1840	Fract. compl.		?	?		
69	5	Jäger	w.	70	1840	Fract. compl.		†		Ersehöpfung.	
70	6	Lehmann...				Fract. compl.		lebt	gut.		
71	7	Buek.....				Ankylosis		lebt	gut.		
72	8	Textor d. V. 3 Fälle				3 Caries		3 lb.	3 gut. (?)		
73	9	Textor d. S. 2 Fälle ...				2 Caries		2 lb.	2 theilweise.		
74	10	J. F. Heyfelder	m.	20	1858	Car. e fract.		lebt	vollkommen.		
75	11	Esmarch ...			1850	Schussverletzng.		lebt	theilweise.		Ankylosis.
76	12	Heine.....				Caries		?	?		

b) Deeapitatio radii.

77	1	Textor	m.	45	1823	Lux. compl.		lebt	Misserfolg.		Ankylose in gerader Richtung.
78	2	Roux				Lux. compl.		lebt	Misserfolg		ditto.
79	3	Küchler.....	m.	18	1857	Caries		lebt	vollkommen.		Beweglichkeit.

Resectionen der Unterarmknochen.

Anatomische Bemerkungen.

Das Skelett des Unterarms besteht aus zwei Knochen, dem Radius und der Ulna, von welchen der erstere die Hauptverbindung mit der Hand, der zweite die Hauptverbindung mit dem Oberarmknochen darstellt. Ausserdem articuliren sie mit einander, so zwar, dass das kleinere, schmalere Ende des einen Knochen an dem voluminöseren Ende des anderen eine Gelenkfläche findet, das capitulum radii an dem oberen Abschnitt der Ulna, das capitulum ulnae an dem unteren, breiten Gelenkende des Radius. Beide Knochen sind leicht S-förmig gekrümmt, neigen sich an ihren Enden gegen einander und lassen daher einen oben und unten zugespitzten Raum zwischen sich, der von der Zwischenmembran, dem ligamentum interosseum, ausgefüllt wird. Dieselbe bildet eine Scheidewand für die Muskeln der Volarfläche und für die der Dorsalseite des Unterarms. Beide Knochen sind ihrer ganzen Länge nach, besonders auf ihrer äusseren Kante, leicht durch die Weichtheile durchzufühlen. Nur das obere Ende des Radius wird von einer reichlicheren Musculatur bedeckt. Selbst bei starker Fett- und Muskelentwickelung ändert sich dieses Verhältniss nicht, da der untere Abschnitt des Unterarms beinahe nur von Sehnen bekleidet ist. Zum Angriff der Unterarmknochen eignen sich daher Längsschnitte parallel der Achse des Gliedes, des Knochens, und parallel dem Verlauf der hauptsächlichsten Weichtheile am besten.

1) Die Abtragung einer oberflächlichen Schichte geschieht nach allgemeinen Regeln (vergl. Seite 23 und 24) und nach der Analogie ähnlicher Operationen am Oberarm, am Ober- und Unterschenkel. (Vergl. Seite 96, 138, 224). Bemerkenswerth ist ein Fall von Ruland[1]), der bei oberflächlicher Caries der Ulna täglich mit der Rugine die kranke Substanz abschabte und völlige Herstellung erzielte. Besondere Bedeutung haben nur die oberflächlichen Resectionen des Olekranon, wobei das Ellenbogengelenk intact bleibt. Die Weichtheile werden durch einen medialen Längsschnitt (Jäger), durch einen Kreuzschnitt (Velpeau) oder andere combinirte Schnitte getrennt, der Knochen mittelst des Osteotoms, einer gewöhnlichen Säge (Velpeau) oder einer Glockensäge, mittelst einer Trepankrone (Curling) oder bei ganz oberflächlicher Erkrankung mittelst des Meissels (Stanley und Jäger) abgetragen.

Diese Operation wurde durchgeführt und zwar mit Erfolg und Erhaltung

1) Lisfranc a. a. O. II. 561.

eines beweglichen Gelenks von Jäger[1]), Velpeau[2]), Textor[3]), in neuerer Zeit zwei Mal von Curling[4]) wegen Nekrose, zwei Mal von Stanley[5]) wegen Caries. Oberflächliche Resectionen aus der Diaphyse der Vorderarmknochen sind, wenn auch seltener als an den Unterschenkelknochen, doch immer noch häufig genug gemacht worden, meist wegen Caries und Nekrose. Ein Fall von J. F. Heyfelder[6]) verdient darum Erwähnung, weil die Erkrankung und die Operation den Radius, daher das Handgelenk betrafen. Ein 18jähriges Bauermädchen hatte in Folge heftiger Periostitis am rechten Vorderarm 2 Fisteln behalten, welche 1 und 1 1/2 Zoll vom Gelenk in den Radius drangen und einen beweglichen Sequester erkennen liessen. Abtragung der Knochenbrücke, Entfernung eines 3″ langen Sequesters; Heilung bei voller Beweglichkeit des Gelenks.

An die vorhergehende Kategorie schliessen sich in Bezug auf Durchführung und Resultate zunächst die 2) Abtragung einer Knochenwand und an diese die 3) die Resection aus der ganzen Dicke der Vorderarmknochen.

Uebereinstimmend wie bei den entsprechenden Operationen an andern Knochen unterscheiden wir verschiedene Unterabtheilungen nach den Indicationen.

Complicirte Knochenbrüche.

Aus der Diaphyse der Ulna entfernten ein Stück wegen Schussverletzung Dupuytren[7]), Marville[8]), Baudens[9]), wegen anderweitiger complicirter Fractur Severin[10]) 1 Mal, 2 Mal Textor[11]) und 1 Mal Rothmund.[12]) Die Resection in der Continuität der Radius machten Champion[13]), Baudens[14]), Zahner[15]), Bruns.[16]) Ausserdem wurden in den schleswig-holsteinischen Feldzügen 7 hierhergehörige Operationen gemacht.[17])

---

1) Ried a. a. O. S. 346.
2) Velpeau Bd. I. S. 558.
3) Ebend. S. 559.
4) Med. tim. a. g. 1853. Febr.
5) Ebend. 1856. Juli.
6) Jahresbericht 1852/53.
7) Lisfranc a. a. O. S. 568 und Champion, Thèse.
8) Annales de Chirurg. 1842. S. 181.
9) Gaz. méd. 1838. S. 415.
10) Velpeau a. a. O. S. 525 u. Bonet I. 316.
11) Ried a. a. O. S. 347.
12) Ebend.
13) Velpeau a. a. O. S. 523 u. Lisfranc a. a. O.
14) Gaz. méd. 1838. S. 415.
15) Ried a. a. O. S. 347.
16) Deut Kl. 1858. Nr. 9. S. 89 u. 90.
17) Esmarch a. a. O.

Beide Unterarmknochen zugleich resecirten Bilguer[1]), St. Hilaire[2]), Fricke[3]).

Von diesen 20 Operirten starb keiner; dagegen waren die Herstellungen nicht durchweg vollkommen. Vollkommene Beweglichkeit und Brauchbarkeit erfolgte in dem Falle von Champion, von Dupuytren, von Marville, von Fricke; Zahner und Bruns geben ausdrücklich eine Deviation der Hand und beschränkte Beweglichkeit an; Esmarch constatirt die Langsamkeit und Unvollständigkeit der Heilung im Vergleich mit der exspectativen Behandlung. Knöcherne Vereinigung ist eine Ausnahme, wenn nur ein Unterarmknochen resecirt wurde, indem der andere Knochen die Annäherung der Knochenenden verhindert. Bei irreponibler, complicirter Fractur, das frische, ausgetretene Fragment zum Zweck der Reposition oder das nekrotisch gewordene Bruchende zum Zweck der Anfrischung abzutragen, erscheint vollkommen rationell, indess gemäss Esmarch's, Stromeyer's und Paul's Erfahrungen und Rath bei Schussverletzung der Diaphysen der Unterarmknochen die Resection zu Gunsten der exspectativen Methode möglichst zu beschränken ist.

Pseudarthrosen.

Wegen Pseudarthrose operirten am Radius Fahnenstock[4]) und Tripler[5]), an der Ulna Cittadini[6]) und Warmuth[7]), an beiden Vorderarmknochen Fricke[8]), Holscher[9]), Pitha[10]). Von allen diesen Fällen misslang nur der von Warmuth. Ausserdem führt Norris[11]) 4 hierhergehörige Operationen an, von welchen 3 Herstellung, 1 Besserung zur Folge hatte. Demnach wären von 11 Resecirten dieser Kategorie keiner gestorben, 1 missrathen, 1 gebessert, 9 völlig hergestellt worden.

Organische Erkrankung.

An dem Radius machten hierhergehörige Operationen Fleming[12]), Hameny[13]) wegen Nekrose mit der Kettensäge. Ersatz des Substanzverlustes in

1) Chir. Wahrn. u. Beob. 99.
2) Velpeau a. a. O.
3) Hamb. Zeitschr. Bd. III. S. 458.
4) Ebend. B. XV. S. 268.
5) Ebend. B. XXII. S. 545.
6) Fricke's Annal. Bd. I. S. 285.
7) Ried a. a. O. S. 348.
8) Annal. Bd. I. S. 389.
9) Ried a. a. O.
10) Prag. Vierteljahrschr. XV. Bd. 1858. S. 43.
11) Hamb. Zeitschr. B. XX. S. 242.
12) Lisfranc a. a. O. S. 568.
13) Velpeau a. a. O. S. 652.

beiden Fällen durch Narbengewebe. Aehnliche Operationen vollführten Heine[1]) (5 1/2" der Diaphyse) und Rklitzky[2]) (die ganze Diaphyse) mittelst des Osteotoms; in letzterem Falle mit Heilung in 3 Monaten, Knochenersatz und Brauchbarkeit des Arms. Die ganze Diaphyse der Ulna resecirte mit Glück Carnochan[3]).

An der Ulna machte Withusen[4]) wegen einer Knochengeschwulst mit Erfolg die penetrirende Resection. Robert[5]) wegen aneurysma traumaticum mit Caries des Knochens. Er entfernte 4 1/2" mittelst des Osteotoms, konnte nach 7 Wochen den Operirten geheilt entlassen und nach 1 Jahr Knochenersatz, Herstellung der normalen Gestalt und Beweglichkeit des Unterarms constatiren.

Adelmann[6]) operirte wegen Nekrose mit vollem Erfolg, Wutzer[7]), wie schon S. 33 angegeben, wegen exostosis eburnea, mit vollkommener Herstellung und fibrösem Ersatz des Substanzverlustes. Die beiden letzteren Operateure bedienten sich der Kettensäge.

Von 8 penetrirenden Resectionen der Unterarmknochen wegen organischer Erkrankungen starb keiner, erfolgte bei 7 die Heilung schnell und vollkommen; von 1 ist der Erfolg unbekannt.

Die Operation geschieht nach der Analogie ähnlicher Resectionen am Humerus, den Unterschenkelknochen und dem Femur. Ein Längsschnitt auf dem zu entfernenden Knochen an der Seitenfläche des Vorderarms geführt, trennt die Weichtheile, die Kettensäge am besten den Knochen.

Unter 39 penetrirenden Resectionen der Vorderarmknochen überhaupt zählen wir keinen Todesfall, 1 entschiedenen Misserfolg; 34 Herstellungen, darunter 3 theilweise Erfolge. Vergleichen wir dies Resultat mit dem der entsprechenden Operation am Oberarm oder am Unterschenkel, so finden wir, dass es entschieden am günstigsten bei den Resectionen des Unterarms sich gestaltet.

Penetrirende Resectionen der Unterarmknochen.

	Operirte.	Am Leben erhalten.	Erfolg.	Theilweiser Erfolg.	Tod.	Misserfolg	Unbekannt.
Complicirte Fractur	20	20	4	13	—	—	3
Pseudarthrosen	11	11	9	1	—	1	—
Organische Erkrankung	8	8	7	—	—	—	1
Summe	39	39	20	14	—	1	4

1) Velpeau a. a. O. S. 653 und Ried a. a. O.

2) Noodt, d. Osteotom. S. 64.

3) Am. journ. of med. science. 1858. Nr. 20.

4) Act. nov. r. soc. med. Havn. V. III. und Jäger a. a. O. Bd. V. S. 535.

5) Kirchner a. a. O.

6) Ueber Knochenresectionen a. a. O. S. 43 u. 44.

7) O. Weber a. a. O. B. I. S. 155.

Die Ausrottung eines Unterarmknochens.

Historische Notizen.

Die Exstirpation des Radius verrichtete 1825 Butt[1]) mit completem Erfolg, 1858 Carnochan[2]) ebenfalls mit Erfolg. Die Exstirpation der Ulna mit Zurücklassung des oberen Gelenkendes machten Malagodi[3]) und Metz[4]), die totale Jones[5]) 1856 und Carnochan[6]) 1858.

Alle diese Fälle waren von Erfolg begleitet.

Operation.

Exstirpation der Ulna. Ein Längsschnitt, auf dem Olekranon beginnend, wird auf der lateralen Kante des Knochens bis zum Handgelenk geführt, Haut, Musculatur und Sehnen mittelst stumpfer Haken zur Seite gehalten, das Periost mittelst der Heine'schen Knochennadel durchbohrt und abgelöst, so dass es in Zusammenhang mit der membrana interossea bleibt, an der zugänglichsten Stelle die Kettensäge herumgeführt und der Knochen halbirt. Hierauf wird jede Hälfte einzeln gefasst, aus den Weichtheilen getrennt und exarticulirt. Die Exstirpation des Radius wird ganz analog ausgeführt, wenn man nicht vorzieht, ihn in seiner Totalität zu entfernen, in welchem Fall mit der Exarticulation des Köpfchens begonnen wird. Excision entarteter Weichtheile, Vereinigung der Wunde durch Knopf- oder Metallnaht, Anwendung des Wasserbades oder der Berieselung verstehen sich wie für die analogen Operationen von selbst.

Anlass zu dieser Operation geben nur Erkrankungen des Knochengewebes, welche sich über den ganzen Knochen ausdehnen, namentlich Nekrose oder Knochenneubildungen.

---

1) Gaz. méd. 1840. S. 213.
2) Amer. journ. of med. science. 1858. April.
3) Gerdy a. a. O. S. 173.
4) D. Kl. 1851. S. 37.
5) Med. times a. gaz. 1856. S. 641.
6) A. a. O.

Resectionen an der Hand.

Anatomische Bemerkungen.

Den Abschluss der oberen Extremität, entsprechend dem Fuss an der unteren, bildet die Hand. In dem Grade als sie weniger zur Stütze dient, als ihre Functionen complicirter und mannigfaltiger sind denn die des Fusses, articulirt sie freier an der Extremität, ist ihre Form gegliederter und ihre Gestaltung wechselvoller. In demselben Grad ist aber auch die Erhaltung ihrer einzelnen Theile und ihrer Beweglichkeit werthvoller, ihr Verlust und ihre Verstümmelung störender und entstellender. Um so grösseren Werth hat also für die verschiedenen Abschnitte des Handskeletts die Resection als erhaltende Methode gegenüber der Amputation. Nun gelingt uns freilich durch die verschiedenen Gelenk- und Knochenausschneidungen an der Hand nicht immer, alle Deformität und Beschränkung der Bewegungen zu verhindern; aber selbst eine in einem Hauptgelenk ankylosirte Hand besitzt durch die Function der benachbarten Gelenke stets noch einen hohen Grad von Brauchbarkeit und übertrifft darin jeden künstlichen Ersatz.

Wir unterscheiden an der Hand das Radio-carpal- oder Handgelenk, gebildet von den Unterarmknochen einerseits und der ersten Reihe der Handwurzelknochen andererseits; das Mittelhandgelenk zwischen der zweiten Reihe der Carpalknochen und den Mittelhandknochen die fünf Mittelhand-Fingergelenke oder Metacarpophalangengelenke, und endlich die fünf ersten und vier zweiten Interphalangen- oder Fingergelenke. Alle diese Articulationen können Gegenstand der Resection sein, am wichtigsten in dieser Beziehung ist das Handgelenk selbst. Aber auch alle einzelnen Knochen des Handskeletts, die 8 Carpalknochen, die 5 des Metacarpus, die 14 Phalangen können theilweise oder ganz und in den verschiedensten Combinationen

abgetragen werden. Unter diesen ist die Exstirpation und die Diaphysenresection des metacarpus pollicis die wichtigste.

Die 8 Mittelhandknochen sind kurze, vielgestaltige rundliche oder polygonale Knochen, reich an überknorpelten Flächen mit freien Volar- und Dorsalseiten, ausserdem mit einer freien Radial- oder Ulnarfläche, je nachdem sie den Rand nach einer von beiden Seiten hin bilden. Sie sind derartig in zwei Reihen angeordnet, dass ihre Längsachsen fächerartig auseinander weichende Radien darstellen, deren Verlängerung die fünf Mittelhandknochen bilden Diese sind kleine Längsknochen mit verdicktem oberen und unteren Ende (Capitulum), ähnlich den Metatarsalknochen aber freier unter sich verbunden, indess der erste nur an seinem unteren Ende überhaupt mit ihnen in Verbindung steht. Als ihre Fortsetzung stellen sich die Phalangen dar, welche ebenfalls analog den entsprechenden Knochen der Zehen gebildet und verbunden sind.

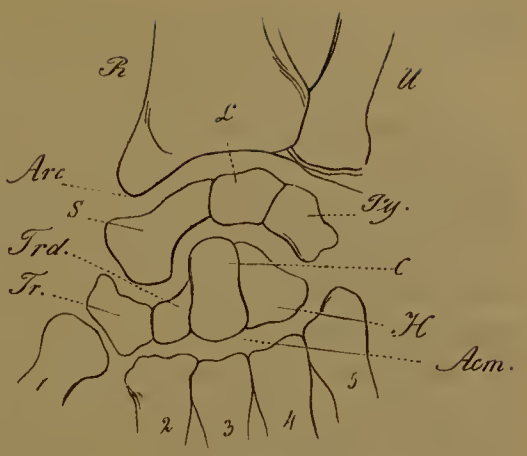

Fig. Q.

R Radius.
U Ulna.
S Kahnbein.
L Mondbein.
Py. Pyramidenbein.
Tr. Trapezbein.
Trd. Trapezoidbein.
C. Kopfbein.
H. Hakenbein.
Arc. Articulatio radiocarpalis.
Acm Art. carpo-metacarpea.
1—5 Mittelhandknochen.

Die vola manus bildet eine wirkliche Höhlung, der Handrücken eine Art von Wölbung. Beide Configurationen können willkührlich vermehrt oder fast ganz ausgeglichen werden. Dauernd findet sich solche Vermehrung oder Ausgleichung bei schlecht geheilten Fracturen und Luxationen, bei Entzündungen, organischen Veränderungen, und nach Exstirpationen einzelner Knochentheile. Während der Heilung kann aber auf eine Ausgleichung solcher Deformität hingewirkt werden.

Die Hand in allen ihren Theilen ist von dem Rücken und den Seitenflächen dem Operationsmesser zugänglich, weniger von der Hohlhand her, wo ausser reichlichem Zellgewebe substantiöse Muskeln und eine grosse Ausbreitung von Gefässen liegen. An den Fingern selbst aber eignet sich

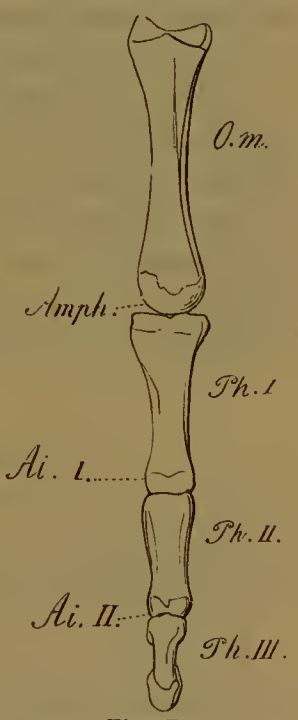

Fig. R.

Om. Mittelhandknochen.
Ph. I. Basilarphalanx.
Ph. II. Mittelphalanx.
Ph. III. Endphalanx.
Amph. Articulatio metacarpo-phalangea.
Ai. I. u. II. Artic interphalangea I. und II.

Rücken- und Volarseite zu operativen Eingriffen, indem die Gefässe und Nerven an den Seitenflächen verlaufen.

Der Hand kommt Flexion, Extension (bei manchen Individuen beides, bis zur Berührung des Vorderarms mit den Fingerspitzen), Adduction und Abduction, Pronation und Supination, Rotation in ihren Haupt- und Nebengelenken, und zwar in den verschiedensten Stellungen (Faust, Halbfaust, Flachhand), dem Daumen überdies die Opposition zu. Hieraus die grosse Mannigfaltigkeit der Kraftäusserungen und Kunstfertigkeiten der Hand. Vermöge ihrer Gliederung und ihres Nervenreichthums einerseits, ihrer Localität andererseits ist sie ferner unser hauptsächlichstes Tastorgan. Ausserdem stellt sie in Bezug auf das Gleichgewicht des Körpers einmal eine wichtige Verlängerung der oberen Extremität, in ihrer Eigenschaft als Hebel, Balancierstange etc. dar, und modificirt andererseits durch Stellung, Richtung und Conformation die Balancier-, Schwung- oder Hebelwirkung der oberen Extremitäten. Ein drastisches Beispiel ist jener von Dupuytren[1]) am linken Vorderarm amputirte Schnellläufer, welcher seine Schnelligkeit dadurch einbüsste und stets nach rechts zu fallen drohte. Erst nachdem durch einen künstlichen Ersatz das Gleichgewicht hergestellt war, erlangte es seine frühere Behendigkeit wieder.

Die an der Hand vorkommenden Krankheiten sind Fracturen und Luxationen (vergl. Seite 50 u. f.), letztere von besonderer Wichtigkeit am Daumen, Distorsionen mit ihren Folgezuständen, Entzündung, Caries — mehr in den Gelenken und der Handwurzel — Nekrose hauptsächlich an den Metacarpal-, den Vorderarmknochen und den Phalangen, endlich Neubildungen. Unter diesen ist der Krebs selten, etwas häufiger die Tuberculose der Gelenkenden, am gewöhnlichsten die Exostosen und die Enchondrome der Mittelhand und der Fingerglieder.

I. Die totale Resection des Handgelenks.

Geschichte.

Im Jahre 1762 resecirte Beyer[2]) bei einem Soldaten das durch eine Haubitze zerschmetterte Handgelenk total mit Herstellung und Erhaltung der Form der Hand.

1839 resecirte Dietz[3]) bei einem 40jährigen Manne die Gelenkenden beider Unterarmknochen und alle Handwurzelknochen wegen Caries. Amputation des Unterarms 4 Jahre später wegen Recidiv.

1849 machte J. F. Heyfelder die Resection des Handgelenks wegen Caries mit Erfolg. H-Schnitt. Kettensäge.

---

1) Gaz. méd. 1832. S. 501.

2) Bilguer, Chir. Wahrn. S. 443.

3) Ried a. a. O. S. 364.

1851 wiederholte Fergusson[1]) die Operation wegen Caries. Er entfernte die Gelenkenden beider Unterarmknochen, ausser dem os trapezium alle Carpalknochen und 3 Metacarpalköpfchen, erzielte Heilung und Beweglichkeit des Gelenks.

1852 exstirpirte Maisonneuve[2]) an einem 35jährigen Manne wegen Caries alle Handwurzelknochen sammt den Gelenkenden des Radius und der Ulna. Er bediente sich eines einfachen Längsschnitts auf dem Rücken des Handgelenks und trug die Unterarmknochen mit einer gewöhnlichen Säge ab. Nach 3 Wochen war die Wunde geheilt, Beweglichkeit und Gefühl vorhanden.

Im selben Jahre machte Simon[3]) die totale Handgelenkresection unter Erhaltung des os pisiforme und trapezium und gleichzeitiger Wegnahme eines Metacarpalknochens. Er bediente sich einer Längsincision auf dem Rücken und einer auf der Palma der Hand; sein 19jähriger Patient wurde hergestellt.

1853 resecirte Ericuson[4]) wegen Caries einem 25jährigen Manne das Handgelenk und alle Carpalknochen. Er bediente sich eines Lappenschnitts mit oberer Basis auf dem Handrücken. Herstellung.

Im gleichen Jahre nahm Fergusson[5]) bei einem 28jährigen Manne wegen Caries die meisten Handwurzelknochen und das Gelenkende des Radius weg.

1855 machte Butcher[6]) die Totalresection des Handgelenks und wiederholte die Operation im selben Jahre; das erste Mal operirte er an einer 58jährigen Frau wegen traumatischer Gelenkentzündung mit Caries. Tod am 9. Tag unter Gehirnerscheinungen.

Der zweite Fall von Butcher[7]) betraf einen 20jährigen Mann, dem wegen Caries ausser den Unterarmknochen os cuneiforme, trapezoidum, os magnum, os cuneiforme und das untere Eck des os lunatum weggenommen wurde.

In gleichem Jahr machte Sprengler[8]) die Operation mit Erfolg.

1856 decapitirte Farn[9]) wegen Caries die Ulna und exstirpirte 4 Carpalknochen. Er wählte eine Incision auf der Innenseite des Gelenks, erhielt seinem Kranken das Leben und eine beschränkte Beweglichkeit des Gelenks.

1857 exstirpirte Scymanowsky[10]) mit Erfolg das Handgelenk wegen Knochentuberculose.

1859 machte Bickerstith die Resection des Handgelenks mit Zurücklassung des os trapezium. Der Erfolg ist unentschieden.

Indicationen

für die Totalresection des Handgelenks sind Schussverletzung und Caries; complicirte Luxationen nur dann, wenn sie mit einer derartigen Verletzung oder Zerstörung der Handwurzelknochen einhergehen, dass diese ebenfalls nicht erhalten werden können.

---

1) Dublin. med. journ. 1855. Nov. S. 1. On excision of joints by B. Butcher, und ausserdem Lancet. 1855. March.

2) In meiner Gegenwart. Gaz. des hôp. 1852.

3—6) Dubl. med. journ. a. a. O.

7) Ebend.

8) Canstatt's Jahresb. 1859. V. B. S. 239.

9) Med. times a. g. 1857. Nr. 23.

10) Med. Zeitung Russlands 1860. Nr. 4 u. 1857. Nr. 23.

Die Operation.

Der zu operirende Kranke sitzt oder liegt je nach seinem Kräftezustand. Die kranke Hand ruht platt auf einem Rosshaarpolster, welches im zweiten Falle auf dem Lager des Patienten, im ersten auf einem kleinen Tische befestigt ist oder gehalten wird.

Die Weichtheile werden nach gewissen Typen durchschnitten, wobei vorhandene Wunden und Fistelöffnungen möglichst benutzt werden müssen. Wir können mehrere Hauptformen unterscheiden.

1) Der einfache Längsschnitt wird von Maisonneuve auf dem Handrücken, von Chassaignac auf der Ulnarseite des Gelenks angelegt.

2) Der doppelte Längsschnitt an der Ulnarseite und an der Radialseite des Gelenks nach Doublet ist eine der älteren Methoden. D. legt zuerst den Schnitt über der Ulna an, bei starker Einwärtsbeugung der Hand trennt er hierauf das ligam. laterale, exarticulirt und resecirt, worauf dasselbe Verfahren am Radius wiederholt wird. Diese Incision eignet sich besonders, wenn die Operation sich auf die Decapitation beider Unterarmknochen beschränkt. Sie wird neuerdings von Adelmann und Sprengler empfohlen.

Einen doppelten Längsschnitt auf der Dorsal- und Palmarfläche in der Mittellinie der Hand benutzte Simon; die Schnitte beginnen 2″ über dem Handgelenk und erstrecken sich bis zur Mitte des Handrückens, respective der Flachhand.

3) Lappenschnitte der verschiedensten Art wurden von Roux, Velpeau, Guepratte, Butcher, Erichson vorgeschlagen und in Anwendung gebracht.

a) Roux's Verfahren, von Jäger genauer bestimmt, ist nur eine Modification des Doublet'schen, indem jene beiden seitlichen Längsschnitte an ihrem unteren (vorderen) Ende mit 1½″ langen, senkrechten Querschnitten nach der Dorsalseite hin versehen werden, so dass zwei einander zugewandte L-Schnitte entstehen.

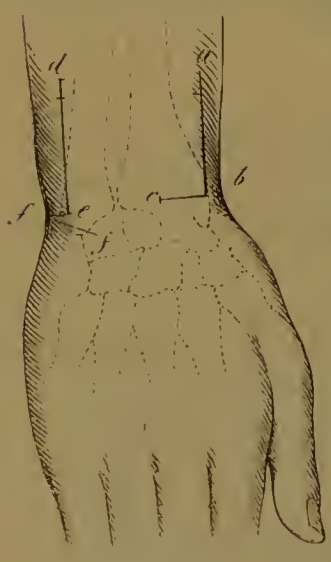

Fig. 8.

b) Als weitere Modification, zur Verhütung einer durch das vorige Verfahren nothwendig bedingten, sehr schmalen dorsalen Hautbrücke, kann man den rechtwinkligen Querschnitt von der Radialseite dorsalwärts (*b c*), von der Ulnarseite palmarwärts (*e f*) verlaufen lassen, so dass wir einen oberen (*a b c*) und einen unteren (*d e f*) dreieckigen Lappen erhalten. (Fig. 8. *a b c* und *d e f* oder *d e f'*).

c) Einen viereckigen Lappenschnitt mit oberer Basis durch Verbindung der beiden Querschnitte Roux's bilden Dürr und Erichson.

d) Einen |—| -Schnitt Fergusson, indem er die Doublet'schen Längsschnitte in ihrer Mitte 1″ über dem Gelenk durch einen Querschnitt verbindet.

e) Einen viereckigen Lappen mit unterer Basis wandte Velpeau an.

f) Guepratte und Butcher bedienen sich halbrunder Lappen mit oberer Basis. G. lässt seine Incision etwas oberhalb des processus styloidens radii beginnen, in einem Halbkreis über das Gelenk zur Ulnarseite verlaufen und dort in gleicher Höhe mit dem Anfangspunkt endigen. Butcher sticht an der Ulnarseite des M. extensor secundi internodii pollicis und ¼ — ½″ unterhalb des Radio-carpalgelenks ein, schneidet dicht an den Carpalenden der Metacarpalknochen vorüber in gebogener Linie und endigt über dem Ende der Ulna ½″ höher als der Ausgangspunkt des Schnittes liegt. Fig. T. *a b c*).

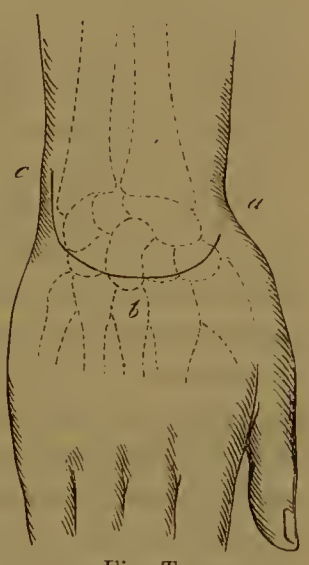

Fig. T.

Bei allen diesen Verfahrungsweisen ist zu bemerken, dass die Querschnitte nur die Haut und das Unterhautzellgewebe treffen dürfen. Erst nachdem diese von den complicirten Incisionen umschriebenen Lappen oberflächlich abgetrennt sind, dringt man, unter sorgfältiger Schonung der Sehnen, zu den Gelenkverbindungen, welche je nach der Wahl der Methode in verschiedener Reihenfolge getrennt werden.

Bei den seitlichen Längsschnitten werden die Gelenke von der Seite her, eines nach dem andern geöffnet, exarticulirt und resecirt oder zuerst resecirt und dann exarticulirt; zu letzterem, dem leichteren Verfahren eignet sich die Kettensäge. Bei denjenigen Verfahren, wo von der Dorsalfläche aus das Gelenk angegriffen wird, hält man die Sehnen der Extensoren zur Seite, dringt von oben in das Gelenk, luxirt die beiden Vorderarmknochen und löst sie schonend und unter Berücksichtigung der A. ulnaris und radialis von den seitlichen und unteren Weichtheilen. Indem man letztere durch Leinwandstreifen, durch Leder-, Holz- oder Metallschienen schützt, decapitirt man Radius und Ulna mit einer gewöhnlichen oder der Kettensäge. Butcher bedient sich seiner Säge, indem er von unten nach oben sägt. Wo die Carpalknochen mit erkrankt oder verletzt sind, schreitet man jetzt zu deren Exstirpation, indem man dieselben mittelst einer Hakenpincette, einer Knochenzange oder eines scharfen Hakens fixirt und nach Bedürfniss anzieht, rotirt und anderweitig bewegt, mittelst des Messers oder der Cooper'schen Scheere excidirt oder bei oberfläch-

licher Erkrankung mittelst des Meissels, der Rugine abschabt, oder mit scharfen Knochenzangen durchschneidet.

Das Verfahren von Maisonneuve, von Simon, von Velpeau, das von Dürr und Erichson, das von Guepratte und Butcher so wie das von mir angegebene eignet sich zur Totalresection, die Incisionen von Doublet und die von Roux mehr nur für die Decapitation der Unterarmknochen, die Schnittführung von Chassaignac nur für die decapitatio ulnae; für die decapitatio radii allein müsste der Schnitt nach Doublet oder Roux und Jäger nur auf der Radialseite angelegt, der Knochen aber nach den gegebenen Vorschriften abgetragen werden.

Die Sehnen der Finger und der Hand werden möglichst in ihre normale Lage zurückgebracht, die Enden der Unterarmknochen den Carpal- oder Metacarpalknochen genähert und nun die Vereinigung und der Verband nach allgemeinen Regeln vorgenommen. Es handelt sich bei der Nachbehandlung darum, einerseits eine gehörige Consolidation in dem Handgelenk zu erzielen, so dass die Hand nicht schlaff und nutzlos am Vorderarm herabhängt, andererseits um Wiedererlangung einer gewissen Beweglichkeit. Besonders gilt es, dem Daumen die Fähigkeit der Opposition zu erhalten, wodurch die Eigenthümlichkeit der Hand und ihre Hauptgebrauchsfähigkeit gewahrt wird.

Um das erste, die Consolidation im Handgelenk, zu bewirken, muss man schon bei der Schnittführung die Weichtheile des Handrückens und der Flachhand möglichst schonen oder die durch dieselben verlaufenden Querschnitte zu primärer Vereinigung zu bringen suchen. (Naht, Immersion.) Dann muss Vorderarm und Hand auf einer Schiene fixirt sein und dürfen die passiven und activen Bewegungen erst nach begonnener, nachweisbarer Consolidation angefangen werden. Da letzteres Bestreben aber dem zweiten Hauptzweck, der Restitution von Beweglichkeit, entgegenwirkt, so muss die Hand von vorn herein so gelagert werden, wie sie bei completer oder theilweiser Ankylose am brauchbarsten wäre. Hand und Finger sind leicht flectirt zu erhalten, zu welchem Zweck letztere über Rollbinden befestigt werden können. Bevor andere Bewegungen versucht werden und namentlich bei noch streng fixirtem Handgelenk, werde täglich jeder Finger einzeln extendirt und flectirt, um die Verwachsung der Sehnen zu verhüten. Am wichtigsten ist dies für den Daumen, daher derselbe halb-flectirt in Opposition gestellt und vom ersten Tage ab bewegt wird.

Der übelste Erfolg, ausser dem lethalen Ausgang, wäre auch für diese Operation Mangel der Consolidation mit schlaffem Herabhängen und Unbrauchbarkeit der Hand. Einem geringeren Grad dieser Deformität könnte ein elastischer langer Handschuh, mit freien Fingern abhelfen, der in der Gegend des Gelenks durch einige dickere Querstreifen oder

durch eine elastische Schiene an der Volarseite unterstützt und nach oben zu am Hemdärmel festgeknöpft wäre. Bei höheren Graden müsste die Stütze an der Volarfläche eine starke, und zugleich elastische Stahlschiene sein oder ein dem folgenden ähnlicher Apparat angewandt werden.

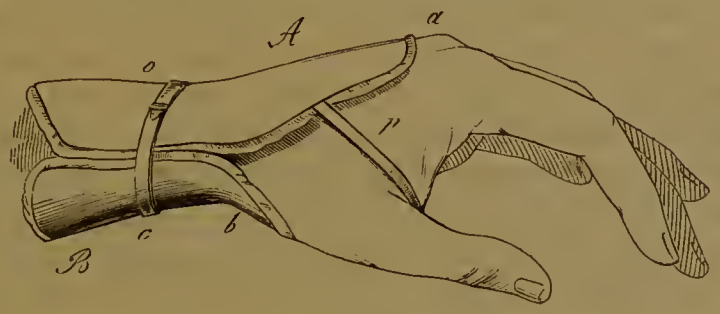

Fig. U.

Zwei möglichst leichte, innen gepolsterte Eisenblech- oder Blechkapseln *A* und *B* umgeben, nach den Theilen selbst gemodelt, von oben und unten das Handgelenk, dasselbe nach dem Unterarm wie nach der Hand zu um einige Zolle überragend. Die obere Schiene *A* sendet auf den Handrücken, die untere auf die Handfläche, letztere bis gegen die Commissur der Finger, einen 1—1 ½″ breiten vorn abgerundeten Fortsatz *a* und *b* vor, welcher eine kräftige Schiene darstellt. Diese muss gewöhnlich der halbgebogenen Stellung der Hand entsprechen, aber elastisch genug sein, dass ein mässiger Druck der flach auf eine harte Ebene aufgelegten Hand die Streckung der Schiene und der Hand effectuirt. Gegen Verschiebung sind die Schienen, ausser ihren der Hand genau entsprechenden Höhlungen, durch zwei Riemen oder elastische Bänder *o* und *p* bewahrt.

Derselbe Apparat kann schon während der Reconvalescenz benutzt werden. Wenn der Mangel der Consolidation befürchtet oder in den ersten Zeiten nach der Operation bemerkt wird, dient der Scymanowsky'sche Gipsverband mit einem Fenster für den Daumen zu etwaiger Erzielung der Consolidation. Die mangelhafte Befestigung der Hand scheint unter den vorliegenden Fällen nicht vorgekommen zu sein; sie ist bei grossem Substanzverlust des Skeletts und bei alten oder schwächlichen Individuen eher zu befürchten.

Freie Beweglichkeit des Gelenks und der Finger ist der günstigste und auch häufigste Ausgang, unter den 13 Totalresectionen 8 Mal, unter allen 52 Handgelenkresectionen 33 Mal.

Beschränkte Beweglichkeit erfolgte unter den Totalresectionen 2 Mal, unter allen Handgelenkresectionen 5 Mal.

Wirkliche Ankylose scheint unter den Exstirpationen des Gelenks gar nicht, unter den verschiedenen Resectionen 2 Mal vorgekommen zu sein; doch war in beiden Fällen die Beweglichkeit der Finger unbeschränkt. Bleibt bei den beiden letzten Zuständen die Beweglichkeit der Finger,

namentlich des Daumens frei, so ist die Hand zum Schreiben und andern derartigen Beschäftigungen vollkommen befähigt. Wir erhalten also bei allen Eventualitäten eine mehr oder weniger brauchbare Hand nach der Resection, die dem Verlust derselben durch Amputation oder Exarticulation weit vorzuziehen ist. Einmal unter den 52 hierhergehörigen Fällen kam eine leichte seitliche Deviation vor, welche aber die Beweglichkeit und Gebrauchsfähigkeit der Hand keineswegs störte. 3 Mal wurde nachträglich amputirt; davon 2 am Leben erhalten. Aber von jenen Secundäramputionen ward die eine (Dietz's Fall) nach völliger Herstellung durch Recidive im fünften Jahre nach der Resection nöthig. Es kann dieser Fall demgemäss als ein theilweiser Erfolg angesprochen werden.

Unter 52 Operirten starben 9, so dass der Tod $^1/_6$, die Summe der Misserfolge etwas mehr als $^1/_5$ aller im Handgelenk Resecirten ausmachen.

Wie bei anderen Gelenken stellt sich auch hier die Gefahr nach der Totalresection geringer heraus als nach der partiellen, indem wir dort nur $^1/_{13}$, hier $^1/_4$ sterben sehen. Sowohl nach der einen als nach der anderen Operation ist die Sterblichkeit keine bedeutende; die Durchschnittszahl $^1/_6$ aber übertrifft die Durchschnittszahl der Mortalität nach Vorderarmamputationen ($^1/_4$) um ein Bedeutendes.

Tabellarische Uebersicht

aller Resectionen im Handgelenk.

	Zahl der Operationen.	Bekannt.	Leben.	Erfolg.	Theilweiser Erfolg.	Tod.	Anderweitiger Misserfolg.
Totale	15	14	13	9	3	1	—
Decap. rad. et uln.	9	9	7	6	—	2	1
= rad.	13	11	7	7	—	4	—
= ulnae	13	12	10	10	—	2	—
Exstirp. carpi	4	3	3	3	—	—	—
Summe	54	49	40	35	3	9	1
davon die totalen	15	14	13	9	3	1	—
bleibt als Summe der partiellen	39	35	27	26	—	8	1

II. Partielle Resectionen des Handgelenks.

1) Die Decapitation beider Unterarmknochen.

Nachdem diese Operation wegen Verletzungen mehr oder weniger vollständig schon in ältesten Zeiten ausgeübt worden, so ist eine in der

Mitte des vorigen Jahrhunderts von Cooper[1]) erfolgreich gemachte Resection die erste, von der wir Genaues wissen. Nach ihm wiederholten die Operation wegen Verletzungen Clemot[2]), Hublier[3]) und St. Hilaire[4]), wegen Knochenkrankheit Moreau d. V.[5]), Roux[6]), Adelmann[7]), v. Öttingen[8]), Esmarch[9]) und der Verfasser.

Der von mir beobachtete Fall ist folgender:

Artemiy Iwanow, 44 Jahr alt, Erdarbeiter, erlitt in Folge von Verschüttung eine Fractur des Vorderarms 1½" oberhalb des linken Handgelenks mit Zerreissung der Weichtheile namentlich an der Radialseite der Beugefläche und theilweiser Entblössung der Knochen. Nachdem schon Eiterung der Wunden, Nekrose des Periosts und der Knochen, Eitersenkung gegen das Handgelenk hin, entstanden war, trat der Kranke am 20. September 1859 ins Petersburger Arbeiterspital ein. Am 22. machte ich die Decapitation beider Unterarmknochen in der Art, dass ich unter Benutzung der vorhandenen Wunden die Doublet'schen seitlichen Incisionen nachahmte, beide Knochen, zuerst den Radius, dann die Ulna, 2½" über dem Handgelenk mit der Kettensäge durchsehnitt, dann exarticulirte und in mehreren Fragmenten entfernte. Vereinigung der Wunde durch Knopfnähte. Laues Wasserbad. Anfangs Wohlbefinden, dann Zunahme der Eiterung und des allgemeinen Collapsus. Am 12. October wurde der Unterarm über der Mitte durch den Herrn Praktikanten Stern amputirt, am 21. October starb der Patient unter Erscheinungen der Pyämie, welche die Section bestätigte.

Die resecirten Knochentheile waren gesplittert, vom Periost entblösst, nekrotisch, der Radius grossentheils seines Knorpelüberzugs beraubt; eine Consolidation des resecirten Gelenks hatte keineswegs stattgefunden, indem der Eiter sich gegen die Carpalknochen gesenkt und dieselben theilweise corrodirt hatte; die Sägeflächen der Unterarmknochen waren missfarbig, das Periost einige Linien weit nekrotisch.

Unter 9 partiellen Handgelenkresectionen, wo Radius und Ulna decapitirt worden waren, erfolgte 2 Mal der Tod, musste ausserdem noch einmal wegen Recidiv amputirt werden, wurden 6 Heilungen mit Erhaltung eines brauchbaren Gliedes erzielt.

4 Mal war wegen Verletzungen, 5 Mal wegen Caries operirt worden.

2) Die Decapitation eines Vorderarmknochens.

Der Zeit nach folgen die Operateurs, welche den Radius wegen complicirter Verletzung oder Erkrankung decapitirten, in nachstehender Weise auf-

1) Velpeau, méd. opérat. II. S. 689.
2) Gaz. d. Montpellier. A. V. S. 57.
3) Gerdy, de la résect. S. 60.
4) Lisfranc a. a. O. S. 570.
5) Velpeau a. a. O.
6) Gerdy a. a. O. S. 41.
7) Roser und Wunderlich, Arch. f. phys. Heilk. 1846. B. V. H. 3.
8) Adelmann, über Knochenres. a. a. O. S. 12—14.
9) Briefliche Mittheil.

einander: Verbeeck [1]), Moreau d. S. [2]), Roux [3]), Textor [4]), Beck [5]), Ried [6]), Just [7]), Ricord [8]), Blandin [9]), Angelstein [10]), Adelmann [11]), Carnochan [12]) und S. Buchanec [13]).

Von diesen 13 Decapitationen des Radius (deren 6 wegen Verletzung, 5 wegen Caries unternommen wurden) endigten 4 lethal, 7 mit Herstellung, darunter 3 mit beschränkter Beweglichkeit, aber einem vollkommen brauchbaren Glied.

Die entsprechende Operation am Carpalende der Ulna vollführten Severinus [14]), nach Orred [15]) ein englischer Chirurg, Breschet [16]), Jäger [17]), Roux [18]), Textor [19]), Jobert [20]), Fergusson [21]), Blandin [22]), Schinzinger [23]), Fuckel [24]), J. F. Heyfelder (2 Mal). Die beiden letzteren Fälle sind folgende:

Resection des Carpalendes der Ulna.

1) Michael Condratjew, 18 J. alt, grazilen Körperbaues, von bleicher Gesichtsfarbe und mit Zeichen der Scrophulose, ward am 28. Dec. 1857 ins Arbeiterspital wegen eines Abscesses am unteren Ende des linken Vorderarms aufgenommen. Die Untersuchung ergab Caries des unteren Endes der Ulna, welche durch Längsschnitt blossgelegt und mittelst Luer's und Liston's schneidender Zange resecirt ward. Die Heilung erfolgte auffallend rasch, so dass der Operirte am 7. Februar geheilt und ohne bedeutende Beeinträchtigung im Gebrauch der Hand entlassen werden konnte.

2) Wasili Kostromenoff, 37 Jahr alt, wurde überfahren und erlitt in Folge dessen eine complicirte Luxation der Ulna im Handgelenk. Es gelang nicht den prominirenden Knochen zu reponiren; in Folge der Spannung und Zerreissung der Weichtheile phlegmone diffusum des Vorderarms, welches Spaltung der Haut nöthig macht. Das mehr als 2″ aus den Weichtheilen hervorragende, seines Periosts und Knorpels beraubte Ende der Ulna entfernte J. F. Heyfelder mittelst der Kettensäge, reponirte und verband. Der Operirte brachte, die Hand in einer Mitella tragend, die nächsten 2 Wochen viel im Freien zu. Heilung in 7 Wochen, Ersatz des Substanzverlustes durch eine feste Masse, Beweglichkeit im Handgelenk fehlend, wohl aber in den Fingern vorhanden.

Von diesen 13 Operirten starben 2, wurden 11 hergestellt, und zwar

1) Bull. de l'acad. d. méd. d. Belg. III. Nr. 1. S. 29. 2) Versuche S. 116.
3) Gerdy, de la résection S. 43. 4) Wiedererz. der Knochen. S. 22.
5) Schwörer, Ber. d. Klin z. Freiburg. S. 26 und 71. 6) A. a. O. S. 356.
7) Diss. d. resect. epiphysium e. decapitationis utriusque radii exemplo.
8) Gaz. méd. d. Paris. 1842. S. 603. 9) und 10) Ried a. a. O. S. 358.
11) A. a. O. S. 17. 12) Amer. journ. of med. sc. 1858.
13) Военно-Медицинскій Журналъ. 1859. Августъ.
14) Chirurg. effic. P. II. c. X. S. 142.
15) Philosoph. transact. Bd. LXIX. S. 10.
16) Velpeau a. a. O. 17) Ried a. a. O. S 353.
18) Archiv génér. d. méd. 1834. Aout. 19) Wiedererzeug. d. Knoch. S. 22.
20) Archiv. génér. 1839. Octob. 21) Lancet. 1842—43. Bd. II S. 856.
22) Gaz. méd. d. Paris. 1843. S. 51. 23) A. a. O. 24) Ebend.

3 Mal mit Knochenersatz, stets mit Brauchbarkeit der Hand, 1 Mal mit Ankylose des Handgelenks, aber freier Beweglichkeit der Finger. 7 Mal wurde wegen Verletzung, 5 Mal wegen Knochenerkrankung operirt.

Die Exstirpation aller Carpalknochen

gehört noch zu den partiellen Handgelenkresectionen, indem durch dieselbe die eine Hälfte, der das Gelenk constituirenden Knochentheile entfernt wird.

Für sich allein wurde die Operation von Cock[1]) und von Stanley[2]) ausgeführt, in Verbindung mit der Decapitation der Metacarpalknochen von Baudens[3]) und von Wilczkowsky.[4]) Der Erfolg war in Cock's, Stanley's und Wilczkowsky's Fall günstig. Indicirt kann die Exstirpation sämmtlicher Carpalknochen nur durch Caries sein. Die Ausführung geschieht theils nach dem Vorbild ähnlicher Operationen an der Fusswurzel, theils in Uebereinstimmung mit den für die Resection des Handgelenks aufgestellten Regeln.

Einfacher und leichter in der Durchführung sind die Exstirpationen einzelner Carpalknochen. Sie kommen, gleich den vorigen, nur selten vor. A. Cooper[5]) machte wegen Maschinenverletzung des Gelenks die exstirpatio ossis navicularis, Velpeau[6]) die des os pyramidale, Jäger[7]) die des os capitatum wegen caries scrophulosa; dieselbe Stadelmann[8]) wegen Caries; alle mit Erfolg. Strohschneider[9]) nahm das os multangulum majus et minus zugleich mit dem II. Mittelhandknochen wegen Caries hinweg und erzielte ebenfalls Heilung.

Indicationen sind Caries, Nekrose, complicirte Fractur, complicirte Luxation, welche pathologische Veränderungen jedoch in der Handwurzel bei weitem seltener sind als in der Fusswurzel. Die wenigen vorliegenden Fälle hatten mässig langwierige Reconvalescenz, Gebrauchsfähigkeit der Finger, aber nur theilweise des Handgelenks selbst zur Folge.

Für die Durchführung der Operation schlägt Ried einen Längsschnitt, Syme einen Kreuzschnitt vor, der nach der Lage des Knochens die Mitte oder Seiten des Handrückens einnehmen wird. Vergleiche übrigens S. 22 und 23.

---

1) Lancet. 1855. II. S. 578.
2) Ebend. S. 288.
3) Blasius, Akiurgie. Bd. III. S. 1032.
4) Mündliche Mittheilung.
5) Abh. ü. Lux. u. Fract. S. 104.
6) A. a. O.
7) Ried a. a. O. S. 367.
8) Ebend.
9) A. a. O.

Resection des Handgelenks.

I. Totale.

Nro.	Name des Operateurs.	Geschlecht.	Alter. Jahre.	Jahr.	Operation.	Krankheit oder Verletzung.	Erfolg: für das Leben.	Erfolg: für die Gebrauchsfähigkeit des Gliedes.	Todes-Ursache.	Bemerkunge
1	Bilguer	m.	25	1762	tot.	Schussvrltzng.	lebt	gut.		
2	Dietz	m.	40	1839	tot.	Caries	lebt	theilweise.		Recidiv u. Ai put. naeh 4
3	J. F. Heyfelder	m.	59	1849	Dec uln. et exst. carp.	Caries	lebt	vollkommen.		
4	Fergusson	m.	22	1851	tot. u. 3 Metacarpalköpfchen.	Caries	lebt	gut		
5	Maisonneuve	m.	35	1852	tot.	Caries	lebt	gut.		Schuelle He lung.
6	Simon.....	m.	19	1852	tot. u. 1 Metac.	Caries	lebt	gut.		
7	Erichson...	m.	25	1853	tot.	Caries	lebt	gut.		
8	Fergusson	m.	25	1853	Dec. rad. exst. carpi	Caries	lebt	?		
9	Stanley	m.	13	1855	tot.	Caries	lebt	gut.		
10	Butcher....	w.	58	1855	tot.	Caries	†		am 9. Tag. Gehirnerscheinungen.	
11	Butcher.....	m.	20	1855	tot.	Caries	lebt	gut		
12	Speugler ...	m.		1855	tot	Caries seroph.	lebt	gut.		Stirbt naeh J. an Tuber
13	Fern.....	w.	28	1856	Dec. uln. exst. carpi	Caries	lebt	theilweise.		Einige Beweg liehkeit.
14	Scymanowsky ...	w.	20	1857	Dec , uln. rad., exst. 2 os carpi	Caries tubere.	lebt	theilweise.		Keine Prona und Supinat anfangs Nei gung der Han zu seitliche
15	Biekersteth	m.	30	1859	tot.	Caries	lebt	ungewiss.		Abweichung.

II. Partielle.

a) Die Decapitation beider Vorderarmknochen.

1	Cooper			1750		Verletzung	lebt	gut.	
2	Moreau d. V.	m.	71	1794		Inflammation	†		Erschöpfung.
3	Clemot			1800		Luxat. compl	lebt	vollkommen.	
4	St Hilaire					Lux. compl.	lebt	gut.	
5	Roux	w.	42			Caries	lebt	gut.	
6	Hublier.....	w.	23	1828		Lux. compl.	lebt	gut.	
7	Adelmann	w.	19	1842		Caries	lebt	gut.	
8	Oettingen	m.	25	1855		Caries	lebt	Amputation.	
9	O. Heyfelder	m.		1859		Caries	†	Amputation.	

Name des Operateurs.	Geschlecht.	Alter. Jahr.	Jahr.	Operation.	Krankheit oder Verletzung.	Erfolg: für das Leben.	Erfolg: für die Gebrauchsfähigkeit des Gliedes.	Todesursache.	Bemerkungen.
					b) Decapitatio radii.				
Verbecck ...	m.	14			Luxat. compl.	lebt	vollkommen.		
Moreau d. S.	w.	20			Caries	lebt	vollkommen.		
Roux					Caries	†			
Textor.....					Caries	†			
Beek	m.	58	1833		Lux. compl.	†			
Ried	m.	25	1837		Fract. compl.	lebt	gut. Ankylose.		Brauchbar. Fingerbeweglichkeit.
Just	m.	55	1838		Fract. compl.	lebt	vollkommen.		Pronat. u. Supinat. vorhanden.
Ricord ...	m.	23	1841		Caries	lebt	gut.		
Blandin.....									
Angelstein									
Adelmann	m	45	1847		Lux., Gangr.	lebt	gut.		Beschr. Beweglichkeit. Finger frei.
Semen Buchanec ..	m.	29	1857		Caries	†			
Carnochan	w.	51	1858	4/5 radii	Caries	lebt	vollkommen.		
					c) Decapitatio ulnae.				
Severinus					Lux. compl.	lebt	gut.		
Nach Orreds Angabe			1779		Caries	lebt	gut.		Regeneration des Knochens.
Breschet ..					Lux. compl.	lebt	gut.		
Jäger	m.	48	1834		Schussverltzng.	†	Amputation.		
Roux	m.	42	1834		Lux. compl.	lebt	gut.		
Textor	w.	34	1839		Caries	lebt	vollkommen.		Leichte Deviation.
Jobert.....	m.	21	1839		Fract. compl.	lebt	vollkommen.		
Fergusson	m.	20	1842		Caries	lebt	gut.		
Blandin.....			1843		Caries	†	Beweglichkeit.		Knochenersatz.
Schinzinger	m.	22	1856		Lux. compl.	lebt	gut.		Extension und Flexion des Handgelenks und der Finger frei.
Fuckel ...			1857						
J. F. Heyfelder	m.	18	1857		Caries	lebt	vollkommen.		
J. F. Heyfelder	m.	27	1858		Lux. compl	lebt	gut. Ankylose.		Finger frei.

Resection des Carpus.

I. Totale.

Nro.	Name des Operateurs.	Geschlecht.	Alter. Jahre.	Jahr.	Operation.	Krankheit oder Verletzung.	Erfolg: für das Leben	Erfolg: für die Gebrauchsfähigkeit des Gliedes.	Todesursache	Bemerkungen
1	Baudens ...				Carpi et Metacarp.					
2	Cock			1855			lebt	gut.		
3	Stanley ...	Kb.		1855			lebt	vollkommen.		
4	Wilczkowsky ..	m.	35	1859		Caries	lebt	gut.		
5	Erichson ...	m.	34	1859	Carpi et Metacarpi	Caries traum.	lebt	gut.		Heilung in Monaten.

II. Partielle.

1	Cooper	m.	22	1822	Os navic. Os pyramid.	Lux. compl.	lebt	gut.		
2	Velpeau.....									
3	Jäger	m.	14	1834	Os capit.	Caries scroph.	lebt	gut.		
4	Stadelmann	m.	24	1840	Os capit.	Caries	lebt	gut.		

Die Resectionen der Mittelhand.

Die Mittelhandknochen können gleich den Mittelfussknochen gänzlich oder theilweise entfernt werden. Die partiellen Resectionen betreffen die Diaphyse, den oberen oder den unteren Gelenkkopf.

1) Exstirpation eines Mittelhandknochens.

Die Exstirpation des Mittelhandknochens mit Erhaltung des Fingers schlug 1816 Troccon[1]) vor, übte 1821 Roux[2]) wegen Osteosarkom am I. Metacarpalknochen, ebenso in 2 spätern Fällen mit Glück aus. Blandin[3]) machte die Operation ebenfalls mit Erfolg und zwar 2 Mal am I., einmal am IV. Metacarpus. Ebenso Gensoul[4]), Lisfranc[5]), Walther[6]), Langenbeck[7]), Dietz[8]), Jäger[9]), Adelmann[10]) oder vielmehr dessen Assistent Reinberg, A. Guerin[11]), Martin[12]) und der Verfasser[13]).

Zugleich mit Entfernung des Fingers wurde die Exstirpation eines Metacarpalknochens oft gemacht von J. F. Heyfelder[14]) 10 Mal, von Stromschneider u. A.

---

1) Amput. part. de la main.
2) Velpeau a. a. O. u. Lisfranc a. a. O.
3) Anatom. I. S. 458. Gaz. d. hôp. 1840. S. 590.
4) u. 5) Lisfranc a. a. O. S. 561.
6—9) Ried a. a. O. S. 372—373.
10) A. a. O. S. 57.
11) Gaz. d. hôp. 1849.
12) D. Kl. 1859. S. 385.
13) Prag. Vierteljahrschr. Bd. XXXI. S. 5. Jahresbericht von O. Heyfelder.
14) D. Kl. 1856. N. 25, 1857. N. 22.

Die Indicationen, die Operation und Nachbehandlung sind wie für die entsprechende Operation am Mittelfuss. Vergl. S. 198—200. Der Erfolg scheint sehr günstig zu sein, indem unter 15 Fällen kein lethaler Ausgang, überhaupt kein Misserfolg vorkommt. Die Operation ist wegen Erhaltung der Finger an der Hand noch bei weitem wichtiger, als am Fuss.

2) Resection der Diaphyse der Mittelhandknochen.

1815 von Champion vorgeschlagen, kam sie 1838 durch Gräfe zuerst in Ausführung; nach ihm durch Demme 2 Mal, durch Gore und durch Chassaignac. Letzterer operirte eine 21jährige Frau wegen spina ventosa des V. Metacarpus, bediente sich einer seitlichen Längsincision, zur Trennung der Knochen der Kettensäge, und erhielt Beweglichkeit des Fingers.

3) Decapitation der Mittelhandknochen.

a) Decapitation des oberen Köpfchens mit oder ohne Betheiligung des Carpus (totale oder partielle Resection des Carpo-Metacarpalgelenks).

Die Mittelhandgelenke (Carpo-Metacarpalgelenke, Gelenke zwischen Handwurzel und Mittelhand) können sämmtlich oder einzeln, partiell oder total resecirt werden, ganz nach Analogie der entsprechenden Operationen am Fuss.

Die totale Resection sämmtlicher Mittelhandgelenke machte Baudens[1]), indem er bei Exstirpation sämmtlicher Handwurzelknochen alle 5 Mittelhandknochen decapitirte. Ried, dem ich diese Notiz entnehme, kannte weder Veranlassung nach Ausgang der Operation.

Eine ganz ähnliche Operation machte A. Mayer[2]) 1845. A. St., ein 68jähriger, durch langes Leiden heruntergekommener Maurer, litt in Folge wiederholter traumatischer Einwirkungen an Handgelenkentzündung mit Caries der Mittelhandköpfchen und der entsprechenden Gelenkflächen der vorderen (unteren) Reihe der Handwurzelknochen. M. entblösste durch einen H-Schnitt das Operationsfeld, fand seine Diagnose bestätigt und decapitirte durch einen Knochenschnitt mittelst des Osteotoms den II. bis V. Mittelhandknochen in gerader Richtung. Ein zweiter Knochenschnitt, in querer Richtung verlaufend, trug die vordere Hälfte des os multangulum minus, das os capitatum und das os hamatum ab. Auf einem gepolsterten Handbrettchen wurde die Hand befestigt, und einige Tage kalt fomentirt. Durch eine starke Eiterung und ein verbreitetes Oedem ward die vollständige Heilung bis zum Ende des dritten Monats verschoben und nur eine ganz beschränkte Heilung erzielt. Velpeau[3]) nahm ausser dem os hamatum die Köpfchen des IV. und V. Metacarpalknochens weg, Roux[4]) die oberen $^2/_3$ des ersten Mittelhandknochens wegen Verletzung

1) Blasius a. a. O.
2) D. Kl. 1856. Nr. 18.
3) A. a. O. T. XXXVI. Suppl.
4) Gerdy a. a. O. S. 81.

mit Erfolg trotz bedeutender Verkürzung. Textor[1]) resecirte 1823 das obere Köpfchen des III. Mittelhandknochens und exstirpirte das os hamatum wegen caries scrophulosa. Vollkommener Erfolg. Derselbe nahm 1846 III. und IV. Metacarpus und os hamatum und capitatum mit wahrscheinlichem Erfolg hinweg. Wardrop soll den 2. Mittelhandknochen decapitirt haben.

Handelt es sich um die Decapitation von 4 oder von allen 5 Metacarpalknochen und will man mit dem Osteotom oder mit einer gewöhnlichen Säge operiren, so muss das Operationsfeld durch einen H oder T oder Lappenschnitt mit oberer Basis in ausgiebiger Weise entblösst werden. Einfachere Incisionen aber genügen, wenn nur 2 bis 3 Mittelhandknochen decapitirt werden sollen und man sich dazu der Stich- oder Kettensäge bedienen will. Namentlich genügt bei der Resection eines einzigen Mittelhandgelenks ein einziger Längsschnitt, dem man je nach dem Bedürfniss an einem oder beiden Enden einen kleinen Querschnitt hinzufügen kann, so dass wir einen | T ⊥ ⊥ └ förmigen Schnitt bekommen.

b) Decapitation des unteren Köpfchens mit oder ohne Betheiligung der entsprechenden Gelenkparthie der Fingerphalange. (Totale oder partielle Resection des Metacarpo-Phalangen-Gelenkes.)

Geschichtliche Notizen.

Die Decapitation des unteren Köpfchens machten am I. Metacarpalknochen Evans[2]) 2 Mal, A. Cooper[3]), Chelius[4]), Roux[5]) alle 5 Mal wegen complicirter Luxation, am II. Mittelhandknochen Wardrop[6]), Düsterberg[7]), Henry[8]), Coulson[9]), am III. Velpeau[10]), Karawajew[11]), an dem IV. Textor[12]), an dem V. Champion[13]), Hysern[14]) etc. A. Guerin[15]) nahm in demselben Falle, wo er 2 Knochen der Mittelhand gänzlich exstirpirte, die vordere Hälfte der 3 andern hinweg und erhielt eine brauchbare Hand. Zugleich mit dem Phalangenköpfchen decapitirte Fricke[16]) 3 Mal das os metacarpi pollicis und 1 Mal das des Zeigefingers mit Erfolg. Sprengler[17]) machte die Resection des Metacarpophalangengelenks des 1. Daumens mit Heilung in 2 Monaten, Ankylose und Brauchbarkeit.

---

1) Operationslehre. S. 343.
2) Hey., chir. Beob. S. 247.
3) Abh. ü. Luxat. u Fract. S. 118.
4) Günther, die Verrenk. des 2. Daumenglieds. S. 13.
5) Velpeau a. a. O. und Lisfranc a. a. O.
6) Enc. Wörterb. d. med. Wiss. Bd. 9. S. 188 Wagner.
7) Preuss. Vereinszeitg. 1842. Nr. 1.
8) Velpeau a. a. O.
9) Mündliche Mittheilung.
10) Velpeau a. a. O.
11) Hamb. Zeitschr. Bd XVI. S. 250.
12) Wiedererz. d. Kn. S. 23.
13) Velpeau a. a. O. 14) Ebend.
15) Gaz. d. hôp. 1849.
16) Hamb. Zeitschr. III. S. 471. 17) Bayer. med. Intell.-Bl. 1858. IV. 42.

Simboulid (in St. Petersburg) resecirte 3/4 der III. Mittelhandknochen sammt dem capitulum phalangis wegen Caries und erzielte Heilung. Dieselbe Operation hat J. F. Heyfelder 1858 im Arbeiterspital hierselbst wegen Caries gemacht. Er bediente sich der Liston'schen schneidenden Zange. Am 7. Tag nach der Operation war die Wunde brandig geworden. Daher am 9. Tag der Finger abgetragen wurde, worauf nach einer weiteren Woche der Operirte das Spital geheilt verliess.

Das Verfahren ist dem analog, welches bei den entsprechenden Resectionen des Fusses erwähnt wurde. Die Weichtheile werden am besten durch einen einfachen Längsschnitt getrennt, welcher beim I., II., V. Finger die freie Seite, beim III. und IV. die Mittellinie der Dorsalfläche einhält.

Die Resection eines Metacarpalknochens zugleich mit der Abtragung des entsprechenden Fingers machten verschiedene Chirurgen; J. F. Heyfelder und ich zusammen nicht weniger als 16 Mal und zwar an allen Fingern einzeln und in mehreren Fällen an 3 Fingern zugleich.

Die Resectionen der Phalangen.

Die Phalangen können ganz exstirpirt werden; oder es wird deren Diaphyse oder deren Gelenkende abgetragen. Die Entfernung eines ganzen Fingergliedes wurde von Malgaigne[1]) vorgeschlagen, von Bérard[2]) wegen Caries, von Velpeau[3]), Vigaroux[4]), Fränkel[5]), Ried[6]), Malgaigne[7]), J. F. Heyfelder, Adelmann[8]), Butcher[9]) 3 Mal, dem Verfasser u. A. wegen Nekrose sowohl an der ersten als an der zweiten Phalanx durchgeführt. Die wegen Nekrose gemachten Operationen sind häufig mehr Extractionen als Resectionen und gewöhnlich von Knochenersatz gefolgt. Den grössten Werth hat die Exstirpation einer Phalanx am Daumen.

Das Verfahren ist dem nachzubilden, welches S. 205—206 für die Zehenphalangen angegeben wurde.

Weniger ausführbar wegen der Kleinheit der Knochen und der Schwierigkeit des Verfahrens, und in Wirklichkeit seltener ausgeführt ist die Diaphysenresection der Phalangen. Der einzige vorliegende Fall gehört B. Heine[10]) an, der am III. Finger die Diaphyse einer Phalanx theilweise resecirte.

Die Decapitation einer Phalanx wird nur bei complicirter Lu-

1) Journ. d. chir. 1816.
2) Ried a. a. O. S. 380.
3) Journ. d. connaiss. méd chir. 1846.
4 - 6) Ried a. a. O.
7) A. a. O.
8) A. a. O. S. 57.
9) Dublin. quart. journ. of med. sc. 1855. Nov. S. 257.
10) Noodt, das Os cotom. S. 60.

xation mit Entblössung des Capitulum gemacht. So wenigstens operirten Bobe[1]), Norris[2]), Evans[3]) und Busch[4]) und zwar mit bestem Erfolg.

Die Resection des Interphalangengelenks, wobei beide das Gelenk constituirende Köpfchen entfernt werden, könnte durch Caries oder auch durch eine complicirte Verletzung indicirt sein. Bisher aber wurde sie meines Wissens nur ein Mal von Erichson[5]) gemacht.

Das Verfahren hat nach der Analogie der vorigen Operationen zu geschehen.

Erichson nahm am Zeigefinger das Köpfchen der Basilarphalanx sammt dem ganzen mittleren Phalangenbein hinweg wegen Knochenkrankheit und erhielt einen brauchbaren Finger.

---

1) Gerdy, a. a. O. S. 86.
2) Hamb. Zeitschr. Bd. 27. S. 133.
3) Lisfranc a. a. O.
4) O. Weber, Chir. Erf. u Unters. Berlin 1859. S. 236.
5) Dubl. journ. f. med. sc. 1855. S. 1. Novemb. S. 71.

B. Resectionen an den Knochen des Rumpfes.

Resection des Schulterblatts.

Anatomische und pathologische Bemerkungen.

Die beiden Schulterblätter liegen als flache, dünne Schilde auf dem hinteren, oberen Abschnitt des Thorax, durch zahlreiche Muskeln beweglich an demselben fixirt, durch ein Gelenk mit dem Schlüsselbein und mittelbar mit der Vorderfläche des Thorax verbunden, durch Muskeln und ein Gelenk mit der oberen Extremität in Zusammenhang.

Die Scapula bildet ein dreieckiges Knochenblatt mit vorderer und hinterer Fläche, mit drei Rändern und drei Winkeln.

Die hintere, convexe Fläche ist durch die Schultergräthe in einen kleineren oberen Theil (fossa supraspinata) und einen grösseren unteren (fossa infraspinata) getheilt. An ihrem oberen, äusseren Ende ist die Schultergräthe flach, von oben nach unten zusammengedrückt, articulirt mit dem Schlüsselbein, überragt das Schultergelenk und wird Schulterhöhe, Akromion, genannt. Die fossa supra- und infraspinata werden von den gleichnamigen Muskeln ausgefüllt, über welchen die Fascie, das Unterhautzellgewebe und die Haut liegt. Zwischen beiden Muskelpolstern fühlt man deutlich Spina und Akromion, an welchen die von oben kommenden Fasern des M. cucularis, und die abwärts gehenden des Deltoideus breite Ansatzflächen finden. Die dem Thorax zugewandte concave Fläche der Omoplata deckt der M. subscapularis, der vom medialen Rand und den erhabenen Linien (fossae scapulares) theils mit breiten Fleischbündeln, theils mit sehnigen Fascikeln entspringt. Unter diesem Muskel, durch eine Fascie und laxes Zellgewebe getrennt, liegt der M. serratus anticus, welcher von den Rippen entsteht und längs des ganzen medialen Schulterblattrandes inserirt. Am gleichen Rande setzen sich von den Wirbeln kommend die Mm. rhomboidei major et minor fest, am obe-

ren, medialen Winkel aber der über diesen Muskeln entspringende M. levator scapulae. Längs des medialen Randes, des längsten unter den dreien, verläuft die A. dorsalis scapulae. Der untere Winkel des Schulterblatts wird durch die darüber hinwegsetzende Sehne des M. latissimus dorsi an den Thorax angedrückt; von dem Winkel an längs des lateralen (äusseren) Randes entspringen der M. teres major, der lange Kopf des Triceps und der M. teres minor. Ueber den lateralen Rand schlägt sich die A. circumflexa scapulae nach hinten zur fossa infraspinata. An seinem lateralen oberen Winkel verdickt sich das Schulterblatt zu dem condylus scapulae mit der Gelenkfläche für den Oberarmkopf, an deren oberem Rande vom tuberculum supraglenoidale der lange Kopf des M. biceps entspringt. Hinter dem aufgeworfenen Rand der cavitas glenoidea befindet sich eine Abschnürung, collum scapulae, unterhalb derselben das tuberculum infraglenoidale, die Ursprungsstelle des langen Kopfs des M. triceps. Vom oberen Schulterblattrand entspringt ein fast rechtwinklig über das Gelenk gekrümmter Muskelfortsatz des processus coracoideus. Derselbe ist mit dem Schlüsselbein durch das ligamentum coraco-clavicularе, mit dem Akromion durch das L. coraco-acromiale (letzteres das eigentliche Dach des Schultergelenks) verbunden. Von dem Rabenschnabelfortsatz entspringt der M. coraco-brachialis und der kurze Kopf des M. biceps; an demselben inserirt der serratus anticus minor (pectoralis minor). Dicht hinter dem P. coracoideus liegt am oberen Rand die incisura scapulae, über welche Nerven und Gefässe von der seitlichen Halsgegend zur Dorsalfläche der Scapula gehen. Sie ist durch ein Querband überbrückt, welches zuweilen verknöchert und dann die Incisura in ein Foramen umgestaltet.

Die Arterien der Schulterblattgegend sind von mässigem Kaliber, aber viele an der Zahl. Das Gefässnetz des Akromions ist zuweilen nicht unbedeutend; bei pathologischen, namentlich Entzündungszuständen und Neubildungen gelangen oft sämmtliche Arterien zu einer solchen Entwicklung, dass bei einer Operation jeder Zug des Messers reichlichen Blutverlust verursacht. Barrier's Operirter starb durch eine zweimalige Hämorrhagie 48 Stunden nach der Resection des untern Winkels wegen Enchondrom. Durch die Art. circumflexa scapulae und die subscapularis wird die Schulterblattgegend aus der A. axillaris, durch die dorsalis sc., die rami supraspinati, beides Aeste der transversa colli, so wie durch die transversa sc., aus der A. subclavia, mit Blut versorgt. Daher bei einer Operation zur Verhütung der Blutung die Compression der Axillaris und der Subclavia nothwendig werden kann.

Verletzungen, Fracturen namentlich des unteren Winkels, der Spina, des Akromions als der am wenigsten geschützten Theile des Schulterblatts sind durchaus nicht selten, obgleich sie nicht mehr so häufig vorkommen,

als zur Zeit, da der Stock das Hauptdressurmittel der Recruten war.[1]) Die zuweilen beobachtete Nekrose und die sehr häufige Caries des Schulterblatts gehen beinahe immer aus einer Verletzung irgend welcher Art hervor. Für die Caries des unteren Winkels ist es beinahe Regel, dass der Eiter sich senkt und am Rücken, selbst in der Lendengegend entzündungslose, Eiter enthaltende Anschwellungen bildet. Sie werden oft als kalte Abscesse angesehen und behandelt, deren Ursache — die Caries der Scapula — man übersieht. Bei Caries der höher und nach der Schulter zu gelegenen Partheien sind Eitersenkungen und Fisteln auch in der Achselgrube, gegen das Schultergelenk und sogar am Oberarm nicht selten.

Wie überhaupt diejenigen Theile des Skeletts, welche Verletzungen, der Einwirkung der Temperatur, kurz Insulten aller Art, am meisten ausgesetzt sind, von Carcinom am häufigsten heimgesucht werden, so ist auch die Omoplata nicht selten Sitz von Krebsgeschwülsten. Nächst ihnen kommen Enchondrome und Sarkome an der Beinhaut oder in der Substanz des Knochens, Aneurysmen in den zugehörigen Arterien vor.

Die Resection ist auf alle Theile des Knochens wie auf seine Totalität angewandt worden. Dass der Verlust des unteren oder des oberen, medialen (innern) Winkels oder eines Theils der Spina ohne bedeutende Gefahr und beinahe ohne Functionsstörung ertragen werden kann, leuchtet aus deren Lage und Beschaffenheit ein. Dass aber das ganze Schulterblatt, dieses so wichtige, beweglich fixirte Mittelglied zwischen oberer Extremität und Rumpf gänzlich fehlen, die Functionen aber beinahe unverändert fortbestehen können, hat erst die Erfahrung beweisen müssen.

I. Exstirpation des Schulterblatts.

Geschichte.

Die Geschichte der Schulterblattexstirpation beginnt mit einzelnen Abtragungen dieses Knochens, welche gleichzeitig mit der Exarticulation des Oberarms oder einige Zeit nach derselben gemacht wurden. Solche Fälle und zwar besten Erfolges liegen vor von Cuming[2]) (1808), Gaëtani-Bey[3]) (1830), Rigaud[4]) (1843), Mussey[5]) (1838), Fergusson[6]), Hunt[7]). Andererseits wurden gleichzeitig eine Reihe von partiellen Resectionen der Scapula ausgeführt. Die

1) Vergleiche hierzu eine interessante Notiz aus J. F. Heyfelder's Resectionen und Amputationen.

2) Ried a. a. O.

3) Mém. de l'acad. roy. d. méd. Bd. IX. S. 96.

4) Exstirpation. Strasb. 1850.

5) Americ. journ. of med. sc. 1858. Febr. S. 390.

6) J. F. Heyfelder, Res. u. Amp. S. 125.

7) Gaz. méd. 1860. Nr. 3. S. 41.

Exstirpation derselben gehört dem letzten Jahrzehnt an, indem sie Langenbeck[1]) im Jahr 1855 zuerst, hierauf J. F. Heyfelder[2]), Syme[3]) und Jones[4]) ausführten. Heyfelder nahm gleichzeitig den Oberarmkopf, Jones und Langenbeck den Gelenktheil des Schlüsselbeins mit weg.

Langenbeck's Kranker war ein 12jähriger Knabe, der eine das ganze Schulterblatt einnehmende Krebsgeschwulst hatte. Am 22. Mai 1855 führte L. einen Schnitt von der Höhe der spina scapulae an deren hinterem Rande herunter, nahm die verdünnte Haut in der fossa supraspinata und über dem Akromion mittelst zweier elliptischen Schnitte weg, eröffnete das Schultergelenk, durchsägte das Schlüsselbein $2\frac{1}{2}$'' vom Akromion und nahm Schulterblatt, Geschwulst und Gelenkende der Clavicula weg. Die Operationshöhle war von ungeheurem Umfang. Gleichwohl genas der Knabe von der Operation, so dass er am 49. Tage nach derselben mit beinahe völlig verheilter Wunde den ganzen Tag ausser Bett, mehrere Stunden im Freien zubringen und Finger, Hand und Vorderarm frei bewegen konnte. 109 Tage nach der Operation starb er an Recidiv und secundärer Ablagerung im linken Seitenwandbein und in den Lungen.

Syme exstirpirte im September 1856 bei einer 70jährigen Frau wegen einer Geschwulst das ganze Schulterblatt. Er bediente sich eines T-förmigen Schnitts, durchschnitt und unterband die arteria subscapularis, löste den Knochen aus seiner Verbindung mit dem Humerus und der Clavicula und entfernte ihn. Anfangs befand sich die Operirte, so wie die Wunde in einem befriedigenden Zustand. Auf einmal verfielen die Kräfte und am 1. December erfolgte der Tod.

J. F. Heyfelder machte im gleichen Jahre dieselbe Operation an einem 40jährigen Invaliden von schwacher Constitution und schlechter Gesundheit, Caries war die Ursache; zuerst Abtragung der ganzen Schultergräthe und eines $2\frac{1}{2}$'' grossen Stücks, 3 Monate später des Restes des Knochens sammt dem Oberarmkopf wegen Recidiv in Folge von Erkältung und Arthrophlogosis des Schultergelenks. 8 Tage nach der zweiten Operation starb der Kranke durch profuse Eiterung und Eitersenkung.

Jones exstirpirte bei einem 16jährigen Mädchen 1857 die ganze Scapula und einen Theil der Clavicula wegen einer gutartigen Geschwulst. Es trat Heilung und Neubildung eines Gelenks ein. Die Haltung des Kopfes und des Armes war natürlich, letzterer konnte in einem Winkel von fast 90° vom Körper entfernt werden, vorn um den Thorax herum gelegt, die Hand zum Munde, zum entgegengesetzten Ohr geführt werden. Das Mädchen konnte nähen, schneiden etc.

Indicationen.

Die Frage, ob die Exstirpation des Schulterblatts überhaupt indicirt sein könne, scheint sich dem Erfolg obiger Fälle nach mit „nein" zu beantworten, indem unter 4 Resecirten nur einer am Leben erhalten

1) Deutsche Kl. 1855. Nro. 39.
2) Ebend. 1857. Nr. 20.
3) Med. tim. a. gaz. 1857. März. S. 219.
4) Ebend. 1858. Dec. S. 657.

wurde. Bei genauerer Prüfung aber beweisen die 4 Beispiele 1) dass die Operation recht wohl überlebt werden; 2) dass sie einen völligen Erfolg in Bezug auf Brauchbarkeit des Arms haben kann; 3) dass sie aber nur äusserst selten indicirt ist. Langenbeck's Kranker überlebte die Operation nicht nur um 109 Tage, sondern genas verhältnissmässig rasch und leicht, bediente sich der Extremität in ausgedehnter Weise und starb schliesslich in Folge eines örtlichen und entfernten Recidivs des Krebses. Syme's Operirte befand sich 5 Wochen nach der exstirpatio scapulae ganz wohl, als plötzlich die Kräfte verfielen und der Tod schnell erfolgte. Die Kranke erlag wohl ihren 70 Jahren; jedenfalls ist dies ein hohes Alter für eine so eingreifende, und nothwendig langsam heilende Verwundung. Heyfelder's Kranker war ein heruntergekommenes Individuum, welches (wie viele hier Resecirte) einer ungünstigen Eiterung erlag.

Jones allein operirte unter günstigen Verhältnissen, ein junges Mädchen, wegen einer gutartigen Geschwulst etc. und erzielte einen absoluten Erfolg. Unter 4 Fällen von exstirpatio scapulae starb also keiner, bei dem nicht andere Umstände (Krebsrecidiv, hohes Alter, schlechte Constitution) den Tod herbeigeführt oder wenigstens befördert hätten. In einem einzigen erfolgte der lethale Ausgang innerhalb der ersten 9 Tage und durch profuse, schlechte Eiterung (welche constitutionell) und Eitersenkung, welche a priori gerade am meisten zu befürchten scheint.

Die obigen Beispiele (obgleich numerisch gering) beweisen ferner mit Evidenz, dass die so tief eingreifende Operation weder an Greisen noch decrepiden Personen gemacht werden darf und dass bösartige Geschwülste dieselbe contraindiciren. Da aber nun eine über den ganzen Knochen ausgedehnte Caries ohne Schwächung des ganzen Organismus und ohne Eitersenkungen kaum je bestehen kann, so wird auch bei Knochenfrass die Totalresection des Schulterblatts kaum angezeigt sein. Es bleiben daher als Indicationen gutartige Geschwülste, Nekrose und möglicher Weise Verletzungen. Auch hier ist eine stillschweigende Voraussetzung, dass hinreichend Weichtheile zum Schutz der Operationswunde erhalten werden können. Die Nothwendigkeit, das Schlüsselbein theilweise abzutragen oder den Humerus zu decapitiren, contraindicirt die Exstirpation der Scapula keineswegs.

Die Operation.

Die Weichtheilschnitte können der Grösse und Gestalt des Schulterblatts nach nicht einfach sein. Man bedient sich immer eines Lappenschnitts, dessen Modalitäten sich von selbst aus der Gestalt des Schulterblatts ergeben. Den meisten Verfahren wird ein über die ganze Länge der Schultergräthe geführter Schnitt (*A B* Fig. V, W, X) zu Grunde gelegt.

Auf diesen führt nun Syme einen zweiten, *C D* (Fig. V), welcher vom unteren Winkel auf die Mitte des vorigen annähernd unter rechtem Winkel fällt. Er bildet also einen T-Schnitt.

Fig. V.

Fig. W.

Ein anderes Princip ist das, von den Endpunkten des Schnitts *A B* zwei convergirende Schnitte *A E* und *B F* (Fig. W.) entsprechend dem lateralen (äusseren) und dem medialen (innern) Rand abwärts zu führen, wodurch ein viereckiger Lappen mit unterer Basis entsteht. Ried macht die beiden Schnitte parallel und verlängert sie nach oben über *A B* hinaus, so dass er zwei viereckige Lappen *H A B J* und *G A B F* (Fig. W.) erhält.

Fig. X.

Velpeau bildet auf dem Schnitt *A B* zwei dreieckige Lappen, einen oberen kleinen *H A B* und einen grösseren unteren *F B A* (Fig. W.).

Ein weiteres Verfahren besteht darin, die Scapula mittelst eines rechtwinkligen (*O M N*) oder stumpfwinklichen, dreieckigen Lappens (*A B N*) (Fig. X) zu entblössen. Letzterem Typus nähert sich Langenbeck's Schnittführung am meisten. Nur war er, wie das bei Entartung der Weichtheile wohl immer der Fall sein wird, genöthigt, statt eines einfachen Querschnittes zwei elliptische Schnitte anzulegen, welche die kranke Hautparthie umgaben.

Die Hautschnitte sollen nur bis auf die Musculatur gehen. Ohne diese zu durchschneiden, dringen Ried von der Schultergräthe, Langenbeck von dem hinteren Rand aus tiefer, lösen die Insertionen der Schulterblatt-, Rücken- und Armmuskeln von der Scapula ab, erheben dieselbe und trennen sie mittelst flacher Schnitte von den unterliegenden Theilen, zunächst vom M. subscapularis ab. Indem man so das Schulterblatt luxirt und mit dem Messer gegen das Schultergelenk vorschreitet, überzeugt man sich, ob Gelenkfortsatz, Rabenschnabelfortsatz, Akromion mit erkrankt sind. Im letzteren Falle genügt eine amputatio scapulae nicht und muss das Gelenk geöffnet werden. Dies geschieht, indem man die Kapsel einschneidet (nach Langenbeck dicht am caput humeri) und unter völliger Luxation des Schulterblatts dessen Bänder trennt. Jetzt überzeugt man sich von der Gesundheit des Oberarmkopfs und des Schlüsselbeins, welche beide im Falle der Erkrankung abgetragen werden.

Verband und Nachbehandlung.

Die zurückbleibende Wunde ist ungeheuer gross. Sie wird unter Offenlassen der abhängigsten Theile geschlossen, mit Charpie und Compressen bedeckt, der Kranke so gelagert, dass der Abfluss des Eiters möglichst begünstigt ist. Tritt dennoch Eitersenkung ein, so entleere man so bald als möglich durch Gegenöffnungen. Während der Reconvalescenz liegt der Arm in einer Mitella. Wechsel der Lage, so bald es möglich ist, Aufstehen, Umhergehen, Genuss der frischen Luft sind wünschenswerth. Die Möglichkeit, diese Indicationen zu erfüllen, ist ein Vorzug dieser sonst sehr eingreifenden und gefährlichen Operation im Vergleich mit allen Resectionen an den unteren Extremitäten.

Sowohl die oben erwähnten Fälle, als die Operationen von Cuming, Gaëtani-Bey, Rigaud, Mussey, Fergusson (siehe oben) beweisen, dass der Verlust der Scapula überlebt und leicht ertragen werden kann. Denn von diesen 9 Fällen starb nur 1 direct in Folge der Operation. Dass nach der Totalresection der Scapula eine brauchbare Extremität zurückbleiben kann, haben die Fälle von Langenbeck und Jones mit Evidenz dargethan.

II. Partielle Resectionen der Scapula.

1) Amputation des Schulterblatts.

Die Resection des Schulterblattkörpers oder amputatio scapulae besteht in der Entfernung des Schulterblatts mit Erhaltung der Gelenkparthie, mit oder ohne die angrenzenden Fortsätze. Der Durchschnitt des Knochens geht entweder durch das collum scapulae oder schräg von

unten und aussen nach oben und innen durch die Spina. Die Operation hat vor der vorhergehenden die sehr wichtige Erhaltung der Ansatzpunkte für die beiden Köpfe des Biceps, den langen Kopf des Triceps und für den Coracobrachialis und die bewahrte Integrität des Schultergelenks voraus.

Geschichtliche Notizen.

Schon im Jahr 1811 hatte Ph. v. Walther[1]) eine ähnliche Operation vorgeschlagen, an der Leiche geübt und an Lebenden versucht. Durch eine profuse Blutung liess er sich an der Vollendung hindern und verlor seinen Kranken durch den Tod.

Im Jahr 1819 resecirte Liston[2]), um zu einem Aneurysma der A. subscapularis gelangen zu können, $^3/_4$ des pathologisch veränderten und theilweis zerstörten Schulterblatts.

1823 wiederholte Haymann[3]) die Operation wegen Markschwamm, 1824 Janson[4]) wegen eines Osteosarkoms von Kindskopfgrösse, 1825 Wutzer[5]) wegen Krebs, 1828 Lucke[6]) wegen Medullarsarkom, in den dreissiger Jahren Jäger wegen Caries. Dieser Fall hat noch das besondere Interesse, dass an demselben Mädchen Textor wegen Caries des Ellenbogengelenks die amputatio humeri im untern Drittel gemacht und die Kranke hergestellt hatte. Pétréquin[7]) hat also Unrecht, diesen Fall zu den Exarticulationen des Arms mit Entfernung des Schulterblatts zu zählen. Langenbeck[8]) machte dieselbe Operation drei Mal, ein Mal wegen complicirter Fractur, ein Mal wegen Enchondrom, ein Mal wegen Sarkom; Pétréquin[9]) wegen Osteosarkom, ebenso South[10]) und Walter[11]) in Pittsburg, Herz[12]) wegen Krebs, Engelhardt[13]) wegen Nekrose, J. F. Heyfelder in dem oben schon erwähnten Falle wegen Caries. Er war genöthigt, eines Recidivs halber die exstirpatio scapulae cum decapitatione humeri folgen zu lassen.

Indicationen

sind bei Gesundheit des Gelenktheils: Zermalmung, Nekrose, Caries, gut-

1) Gräfe und Walther's Journal. Bd V. S. 572.

2) Edinb. med. a. surg. Journ. Jan. 1820. S. 66 und Rust's Magaz. B. VIII. S. 243.

3) Gräfe und Walther's Journ. Bd. V. S. 572 und Rust's Magaz. B. XIX. S. 505.

4) Mélanges de chirurg. 1844. S. 138.

5) Orsbach, Diss. de res. elav. et scap. Bonn 1855.

6) The Lond. med. Gaz. N. 21. 1829 und Froriep's Not. B. XXVI. S. 329.

7) Gaz. med. 1860. Nr. 3. Mém. sur une méthode propre à amputer l'omoplate par Mr. Pétréquin.

8) D. Klin Fock a. a. O.

9) A. a. O.

10) Lancet 1855. Bd. II. S. 576.

11) Brit. med. journ. 20. März 1859.

12) Stern, Dissert. Die Resection des Schulterblatts. 1852.

13) Rigaer Beiträge III. S. 107.

artige Geschwülste des Schulterblattkörpers und unter demselben liegende gutartige Geschwülste, wenn sie den Knochen zu zerstören begonnen oder auf keine andere Weise zugänglich gemacht werden können.

Operation.

Der Weichtheilschnitt ist derselbe wie für die Exstirpation, in einzelnen Fällen einfacher oder weniger ausgedehnt. Als Neues kommt hier die Durchsägung des Knochens hinzu. Wird dieselbe im Hals vorgenommen, so gebraucht man Stichsäge, Osteotom (Ried) oder Kettensäge (Pétréquin und Walter). Um letztere einzuführen, dient die von mir angegebene Nadel und Pincette. (Vergl. Taf. I. Fig. *e, b* und *c.*) Geschieht die Trennung schräg durch die Spina (wie Haymann, Lucke, Engelhardt thaten), so kann man sich des Osteotoms oder einer geraden Säge bedienen.

Verband und Nachbehandlung wie für die vorhergehende Operation. Der Erfolg kann keineswegs brillant genannt werden, indem die Hälfte aller Operirten, 7 von 15, starben, ein Verhältniss, welchem an Ungunst kaum eine andere Resection gleich kommt. In 2 Fällen trat zwar anfangs Heilung mit Gebrauchsfähigkeit und der Tod erst nach Jahresfrist durch Recidiv ein, so dass diese Operationen, was den örtlichen Erfolg anbelangt, zu den günstigsten Resultaten gerechnet werden können. Ein anderer Operirter (der von J. F. Heyfelder) starb nicht in Folge der partiellen, sondern der nach einigen Monaten gemachten totalen Resection des Schulterblatts. Aber wenn wir diese 3 Fälle auch als Recidive und nicht als lethale Ausgänge unter den partiellen Schulterblattresectionen zählen wollten, blieben es doch immer Misserfolge, so dass diese jedenfalls $^1/_2$ der Gesammtzahl ausmachen.

Unter den ungünstig verlaufenen Resectionen waren 2 wegen Caries, 2 wegen Carcinom, 1 wegen Enchondrom, 1 wegen Sarkom, 1 wegen Fractur unternommen worden. Von den günstigen Fällen war 5 Mal wegen Osteosarkom, 1 Mal wegen Krebs, 1 Mal wegen Nekrose, 1 Mal eines Aneurysma der A. subscapularis halber operirt worden. Demnach geben gutartige Geschwülste und Nekrose die besten Resultate, Caries weniger gute. Krebs, schon ungünstig für die Exstirpation, verbietet beinahe die Amputation des Schulterblatts, indem secundäre Ablagerungen unabweisbar früher oder später erfolgen, die örtlichen Recidive aber erfahrungsgemäss nach partiellen Knochenresectionen ausserordentlich rasch zu erfolgen pflegen.[1])

Die Veranlassung des Todes war in 3 Fällen ein Recidiv, in einem

1) O. Heyfelder, die Resection des Oberkiefers. S. 108. Berlin 1857.

Falle Pyämie, in einem Eitersenkung ins Gelenk; zwei Mal trat der lethale Ausgang unmittelbar in Folge der Operation ein. (Davon 1 Mal vielleicht durch die Wirkung des Chloroforms.) Die Zeit des Todes war 2 Mal nach 1 Jahr, 1 Mal nach 3 Monaten, 2 Mal nach 3 Wochen, 1 Mal nach 17 Stunden, 1 Mal (Herz) nach 1 Stunde. Der lethale Ausgang stand also ausser den Fällen, wo er durch Recidive verursacht wurde, in nächstem Zusammenhang mit der Operation, die in dem Falle von Herz geradezu tödtlich genannt werden kann. Wenigstens sagt der von ihm autorisirte Beschreiber derselben, dass der Kranke vom Ende der Operation an in einer Ohnmacht lag, aus der er nicht mehr erwachte.

In den 8 Fällen von Herstellung erfolgte die Heilung der Wunde, trotz deren Grösse, rasch; durchschnittlich in 2—3 Monaten stellte sich ein beweglicher und brauchbarer Arm wieder her. Nur die Elevation blieb zuweilen etwas beschränkt, was durch den Verlust des Schulterblatts und den mangelhaften Halt des M. deltoideus vollkommen erklärbar. Walter's Operirter konnte nach einem Jahre alle Arbeiten eines Farmer versehen.

1) Resection des über oder unter der Schultergräthe liegenden Knochentheils.

a) Abtragung eines Winkels.

Geschichte.

Gewöhnlich betrifft eine solche partielle Resection den unteren Winkel; wenigstens beziehen sich alle folgenden Beispiele auf diesen Knochenabschnitt. 1796 machte Sommeiller[1]) eine hierhergehörige Operation, 1835 Earle[2]) wegen eines Trauma, 1838 Beaumont[3]) wegen einer Exostose, um's J. 1840 M. Jäger[4]) wegen Caries, 1844 Barrier[5]) wegen eines Enchondroms, 1849 Heyfelder[6]) wegen Nekrose, 1851 Derselbe[7]) wegen Caries. Mit Ausnahme zweier lethal verlaufenen Fälle (des von Barrier und des zweiten von Heyfelder) hatten sie alle vollkommenen Sueeess.

Die erste Resection des oberen, inneren Winkels wurde von Ried[8]) 1849 wegen Exostose ebenfalls mit vollkommenem Erfolg gemacht. Eine ähnliche Operation vollführte J. F. Heyfelder[9]) 1856 in Wiborg auf einer Inspectionsreise in Finnland. Den cariösen, oberen und inneren Theil der Omoplata rese-

1) Velpeau a. a. O. I. S. 561.
2) Lond. med. Gaz. Dec. 1835. S. 303.
3) Ebend. Octob. 1838. S. 162.
4) Ried a. a O. S. 280.
5) Gaz. méd. 1860. Nr. 3.
6) Resect. u. Amp. S. 126.
7) Ebend. S. 127 - 129.
8) Stern, Diss. a. a. O. S. 13—15.
9) D. Kl. 1857. N. 21. S. 199.

cirte er mittelst der Jeffray'schen Säge und der Liston'schen Schneidezange und sah Herstellung eintreten.

Die Heilung erfolgte bei allen diesen Operirten in verhältnissmässig kurzer Zeit (zwei Mal in 4, ein Mal in 8, ein Mal in 9 Wochen). Zur Trennung der Weichtheile diente ein +Schnitt (v. Walther, Heyfelder), eine H-förmige Incision (Jäger), ein einfacher Querschnitt (Ried und Heyfelder für den oberen, Lisfranc für den unteren Winkel); zur Entfernung des kranken Knochens das Osteotom (Heyfelder) oder eine schneidende Knochenzange (Ried, Earle).

b) Resection eines Randes der Scapula.

Bisher wurde nur der hintere Rand abgetragen und zwar von Godard[1]) wegen Caries mit Hülfe der Trepankrone und einer Liston'schen Zange, und 2 Mal von Textor[2]) d. S. wegen eines Enchondroms und eines Carcinoms. Die 3 Operationen endeten glücklich.

Nach der Ausdehnung der Erkrankung wird längs des zu resecirenden Randes ein gerader oder (nach J. F. Heyfelder) gebogener, halbmondförmiger Schnitt angelegt. Zur Abtragung des Knochenrandes dienen dieselben Instrumente wie zur Resection eines Winkels.

Um die Schulterblattränder und Winkel leichter zu isoliren und mit Instrumenten zu umgehen, sind während der Operation Bewegungen der oberen Extremität zweckmässig. Indem man den Oberarm, bei rückwärts flectirtem Unterarm, nach hinten bewegt, drängt man den angulus inferior und den medialen Rand des Schulterblatts vom Thorax ab; indem man den Arm zur Höhe des Akromion erhebt, veranlasst man den oberen medialen Winkel vom Thorax abzustehen. Bei der Amputation und Exstirpation der Scapula können beide Bewegungen nach einander nothwendig werden.

c) Ausschneidung eines Stückes aus dem Schulterblatt mit Erhaltung der Ränder oder Trepanation der Scapula.

Diese Operation, zu welcher man sich des Osteotoms oder einer Trepankrone am besten bedient, ist angezeigt zur Entleerung subscapulärer Abscesse, zur Entfernung fremder Körper, die unter oder in dem Schulterblatt stecken, bei Zerschmetterung, Impression, Fracturen, bei circumscripter Nekrose und Caries, und gestielt aufsitzenden oder auf einen kleinen Theil beschränkten Geschwülsten. Der Knochenschnitt muss durch das gesunde Gewebe gehen, dennoch möglichst viel Substanz erhalten. Die Prognose ist bei allen oben genannten pathologischen Veränderungen

1) Gaz. méd. 1842. S. 487.

2) Prenger, Dissert. S. 42 und Virch. u. R. Archiv. IV. 1.

günstig, ausgenommen bei Carcinom. Bei oberflächlicher Erkrankung kann selbst auf dem so dünnen Schulterblatt eine oberflächliche Abtragung der Substanz ohne Continuitätstrennung mittelst der Rugine oder des Osteotoms versucht werden.

Dupuytren[1]) hat eine Exostose vom untern Abschnitt der Scapula entfernt. Von einer ähnlichen Operation berichtet Lobstein[2]).

3) Resection der Schultergräthe.

Geschichte.

Champion[3]), Fergusson[4]) und Textor d. V.[5]) trugen wegen Caries, Philipps[6]) wegen eines Enchondroms, Heyfelder wegen Nekrose die Schultergräthe ab.

Letzterer Fall verlief folgendermaassen:

Abtragung der Schultergräthe.

Wasili Iwanoff, 21 Jahr alt, Bierbrauer, grossen und kräftigen Wuchses, wurde am 28. Januar / 8. Februar 1858 mit einer phlegmone circumscripta über der spina scapulae dextrae ins Arbeiter-Hospital aufgenommen. Da Fluctuation sich aussprach, so ward ein Einstich gemacht und eine grosse Quantität Eiter entleert. Die Untersuchung erwies nun die spina scapulae in ihrem ganzen Umfange von Weichtheilen entblösst und rauh. Der Gesammtzustand des Kranken war gut; die Eiterung stark. In den nächsten Tagen wurde die Eiterung noch copiöser, der Eiter selbst dünner und jaucheartiger, die Scapula noch mehr entblösst, die äussere Abscessöffnung diphtheritisartig. Man unterstützte die Kraft des Patienten durch eine China-Abkochung und injicirte in die Abscessöffnung wegen Neigung zu Blutungen den liquor haemostaticus Pagleari, zwei und selbst drei Mal binnen 24 Stunden den Verband erneuernd. Die Scapula wurde immer mehr von Weichtheilen entblösst, der Sitz heftiger Schmerzen und rauh. Am 17. Februar / 1. März führte Prof. Heyfelder einen Schnitt längs der spina scapulae bis zum Akromion und konnte sich überzeugen, dass die ganze Schulterblattgräthe nekrotisch sei, daher er sie am Schultergelenke löste und mittelst der Kettensäge und der Liston'schen Schneidezange vollständig abtrug, die Wunde in den Weichtheilen durch Knopfnähte vereinigend, mit einem Ceratlappen und einer Compresse bedeckend, den Arm in eine Mitella legend. Die Wunde vereinigte sich an ihren Enden, nicht so in der Mitte, doch war die Eiterung mässig und von guter Beschaffenheit. Am 24. Februar / 8. März wurde die Eiterung dünner und reichlicher und die Wunde klaffte. Verordnet ward innerlich ein Chinadecoct. Am Abend hatte der Kranke einen Schüttelfrost, ebenso am

1) Lisfranc a. a. O. B. II. 660.
2) Compte rendu d. mus. d. Strasbourg 1834. S. 621. Nr. 79.
3) Thèse. S. 47.
4) Lancet. 1842 - 43. Bd. I. S. 917.
5) Prenger. S. 38.
6) Bullet. d. l'acad. roy. d. méd. belg. B. III. S. 19.

28. Februar / 12. März und am 1./13. März deren zwei, die Haut wurde entfärbt, die Zunge trocken, die Abmagerung nahm zu. Die Chinaabkochung wurde durch Chinin ersetzt, die Wunde nach dem ersten Frostanfall stark mit kali causticum kanterisirt. Am 3./15. und 4./16. März stärkere Frostanfälle, Stimmlosigkeit, sehr schwacher Puls, aber keine Abnahme der Eiterung bei stärkerem Klaffen der Wunde, die am nächsten Tage eine missfarbige brandige Beschaffenheit zeigte und wenigen dünnen jauchigen Eiter absonderte. Am 8./20. März erfolgte der Tod.

Der Ausführung nach ist dies die einfachste und leichteste Art unter den Schulterblattresectionen. Die Trennung der Weichtheile ist durch die Gestalt des Resectionsobjectes selbst vorgeschrieben, die Abtragung des Knochens geschieht mittelst einer gewöhnlichen Säge, der Stichsäge, des Osteotoms, der Kettensäge, einer schneidenden Knochenzange. Nach erfolgter Heilung pflegt die Function der operirten Extremität in nichts gestört zu sein. Dass aber auch diese Resection lethal endigen kann, beweist der letzte von obigen 5 Fällen.

4) Resection der Fortsätze.

a) Resection des Akromion.

Geschichte.

In Verbindung mit der Resection des Schultergelenks ist das Akromion schon mehrmals entfernt worden. Für sich allein nahm Velpeau [1]) das nekrotische Akromion weg und erhielt eine vollkommen brauchbare, ungeschwächte Extremität. Wegen Caries operirten Götze [2]), Fergusson [3]), Chassaignac [4]) mit Erfolg.

Ausser durch Caries und Nekrose könnte sie auch durch complicirte Verletzungen indicirt sein.

Zur Entblössung des Knochens dient ein halbmondförmiger Schnitt, welcher dem Rand des Akromion entspricht, oder ein Lappenschnitt (|_ oder _|), welcher den vorderen oder hinteren Winkel umgreift. Der Lappen wird zurückpräparirt, die Muskelansätze gelöst, der Hals des Akromion durchschnitten oder durchsägt, luxirt oder nach aussen gedrängt und aus seiner Clavicularverbindung gelöst. Letzteren Act kann man bei Miterkrankung des Schlüsselbeins umgehen, indem man diese Knochen seinerseits jenseits der Erkrankung trennt und beide Knochentheile in Verbindung mit einander entfernt.

b) Resection des Rabenschnabelfortsatzes.

Gewöhnlich bildet die Abtragung des processus coracoideus nur einen

1) Velpeau a. a. O. B. I S. 526.

2) Schirlinger a. a. O. S. 6.

3) Lancet. 1842. B. I. S. 855.

4) Arch. gén. d. méd. Janv. 1845. B. VII. S. 50.

Die Resectionen des Schulterblatts.

Exstirpation.

Laufende Zahl.	Nro	Name des Operateurs.	Geschlecht.	Alter. Jahr.	Jahr.	Krankheit oder Verletzung.	Art der Operation.	Erfolg: für das Leben.	Erfolg: für den Gebrauch des Gliedes.	Ursache des Todes.	Bemerkungen.
1	1	Langenbeck ...	m.	12	1855	Carcinoma	tot. und part. Clavic.	†	gut.	Recidiv.	Der Tod am 109. Tag nach der Operation.
2	2	Syme	w.	70	1856	Tumor		†			Tod nach 2½ Monaten.
3	3	J. F. Heyfelder	m.	40	1856	Caries	tot. und dec. humeri	†		Eitersenkung.	Tod am 10. Tage.
4	4	Joues..	w.	16	1856	Tumor	tot. und part. Clavic.	lebt	vollkommen.		

Amputation.

5	1	Liston	m.	16	1819	Aneurysma	¾ Scapulae	lebt	vollkommen.		
6	2	Haymann	m.	22	1823	Carcinoma	Schrägschnitt durch die Spina	†	gut.	Recidiv.	Heilung in 2 Mon. Bewegl. Recidiv nach 1 Jahre.
7	3	Janson	w.	45	1824	Sarcoma	¾ Scapulae	lebt	gut.		Heilung in 2 Monaten.
8	4	Wutzer	m.	44	1825	Carcinoma	ditto	lebt	sehr gut.		Beweglichkeit. Nach 4 Jahren Recidiv und Tod.
9	5	Lucke	w.	14	1828	Sarcoma		lebt	sehr gut.		Beweglichkeit; Aufheben schwer.
10	6	Jäger	w.	8	1830	Caries tuberc.	durch das Coll. scapul.	†	gut.	Tuberculosis.	Tod nach 9 Monaten.
11	7	Pétréquin	m.	20	1844	Sarcoma	ditto	†		Eitersenkung.	Tod am 25. Tage.
12	8	Langenbeck ...	m.	32	1848	Fract. compl.	ditto	†		Pyämie.	Tod nach 3 Wochen.
13	9	Langenbeck ...	m.	36	1850	Enchondroma	ditto	†		Chloroform?	Tod nach 17 Stunden.
14	10	Walther u. P.	m.	44	1854	Sarcoma	ditto	lebt	vollkommen.		Rasche Heilung.
15	11	Herz	m.	20	1852	Carcinoma	ditto	†		Erschöpfung.	Tod nach 1 Stunde
16	12	Engelhardt...	m.	27	1853	Necrosis	¾ Scapulae	lebt	vollkommen.		
17	13	South			1855	Sarcoma	durch das coll. scap.	lebt	vollkommen.		
18	14	Langenbeck ...	m.	35	1855	Sarcoma	ditto	lebt	gut.		
19	15	J. F. Heyfelder	m.	40	1856	Caries	¾ Scapulae	†		Recidiv.	Darauf exstirpatio scapulae.

Resection eines Winkels oder Randes.

20	1	Sommeilles			1796		Angulus inferior				
21	2	Earle	m.	57	1835	Tumor	Ang. inf	lebt	vollkommen.		
22	3	Beaumont.....	m.	12	1838	Exostosis	Ang. inf.	lebt	vollkommen.		
23	4	Jäger	m.	17	1840	Fraet. compl.	Ang. inf.	lebt	vollkommen.		
24	5	Godard			1842	Caries	hinterer Rand	lebt	vollkommen.		
25	6	Barrier.....	m.	46	1844	Enchondroma	Ang. inf.	†		Hämorrhagie.	Tod nach 48 Stunden.
26	7	Textor d. S.	Kd.	2	1846	Exostosis	hinterer Rand	lebt	vollkommen.		
27	8	Textor d. S....	m.	50	1850	Carcinoma	hinterer Rand	lebt	gut.	Recidiv.	
28	9	Heyfelder	m.	18	1849	Necrosis	Ang. inf.	lebt	vollkommen.		
29	10	Ried	m.	29	1849	Exostosis	Ang. sup. int.	lebt	vollkommen		
30	11	Heyfelder	m.	31	1851	Caries	Ang. inf.	†		Verjauchung.	
31	12	Heyfelder	m.		1856	Caries	Ang. sup. int.	lebt	vollkommen.		

Resection der Spina.

32	1	Champion.....				Caries					
33	2	Fergusson			1842	Caries					
34	3	Philipps.....	m.	35		Enchondroma		lebt	vollkommen.		
35	4	Textor d. V....	w.	42	1843	Caries		lebt	vollkommen.		
36	5	Heyfelder	m.	18	1850	Necrosis		†			

Resection des Akromion.

37	1	Velpeau	m.			Necrosis		lebt	vollkommen.		
38	2	Götze.....	m.	19	1839			lebt	vollkommen.		Heilung in 2 Monaten.
39	3	Fergusson			1841						
40	4	Chassaignac ...			1844			lebt	vollkommen.		

Theil der Schulterresection. B. Heine ist der einzige, welcher diese Operation für sich allein ausführte (1834 zu Paris in der Klinik des Professor Roux).

Schlussbemerkung zu den Resectionen des Schulterblatts.

Alle Resectionen der Scapula (ausgenommen die oberflächlichen und die Trepanationen) betragen die Zahl von 40; darunter 4 Exstirpationen, 15 Amputationen, 12 Abtragungen eines Randes oder Winkels, 5 Resectionen der Spina, 4 des Akromions. Also 4 totale, 36 partielle.

Unter 40 Operirten starben 12[1]), also fast $^1/_3$. Dies ungünstige Verhältniss trifft hauptsächlich die Exstirpationen und Amputationen, wo 10 Todesfälle auf 19 Operationen kommen, die Lethalität also $^1/_2$ beträgt. Unter den 21 Resectionen der Ränder, Winkel und Fortsätze sind nur 3 lethale Ausgänge; die Mortalität also = $^1/_7$. Die auffallend grössere Gefahr der beiden ersten Kategorien von resectio scapulae beruht aber nicht blos auf deren grösserer Ausdehnung. Der Verlust der ganzen Scapula durch Resection, Exarticulation und Verletzung kann nachweisbar von Herstellung gefolgt sein.

Vergleiche oben. Hierher gehören auch mehrere von Velpeau[2]) mitgetheilte Fälle, wo der Arm sammt der Scapula durch Maschinen- oder Schussverletzung ausgerissen worden, darunter einer von Borel, wo ein Schuss beide Schulterblätter wegriss und der Verletzte hergestellt ward.

Die Gefahr liegt (abgesehen von den wegen Krebs unrechtmässiger Weise Operirten) für die Exstirpation in der Eröffnung des Schultergelenks, bei der Amputation in verschiedenen Punkten. Einmal darin, dass hier gerade die an spongiöser Substanz reichste Stelle des Schulterblatts durchtrennt werden muss, während die andern Arten von Resection nur compacte oder an spongiöser Substanz arme Knochentheile treffen. Ferner je höher und der Schulter näher das Operationsfeld rückt, um so eher ist Eitersenkung nicht nur am Thorax, sondern auch in die Achselgrube und dem interstitiellen Zellgewebe nach in den Oberarm zu befürchten. Je näher endlich die Incision und der Knochenschnitt dem Schultergelenk rücken, um so grösser wird die Gefahr für letzteres, in Mitleidenschaft gezogen zu werden.

Während sich demnach die kleineren Resectionen der Scapula als nachahmungswerth empfehlen, so verdient die Exarticulation und Amputation nur bei stricter Indication und unter günstigen Verhältnissen versucht zu werden.

---

1) Der Fall Nr 19 | 15 ist derselbe, welcher schon als 3 | 3 angeführt wurde, kann also als lethaler Ausgang nur 1 Mal gerechnet werden, indess es allerdings 2 verschiedene Operationen waren.

2) A. a. O. B. I. S. 485 und 587.

Resection des Schlüsselbeins.

Anatomische und pathologische Bemerkungen.

Wie das Schulterblatt nach hinten, so bildet die Clavicula nach vorn die Vermittlung des Rumpfes mit der oberen Extremität; doch ist sie zum Unterschied von jenem Knochen nicht blos mittelbar, sondern direct mit dem Skelett des Thorax verbunden und daher in weit geringerem Maasse beweglich, als die Scapula. Ihr sternales Ende articulirt nämlich mit der incisura clavicularis sterni, verbunden durch eine starke fibröse Kapsel, verstärkt durch das ligamentum interclaviculare.

An die erste Rippe, mit welcher sich das Schlüsselbein unter spitzem Winkel kreuzt, ist es durch das ligamentum costo-claviculare angeheftet;

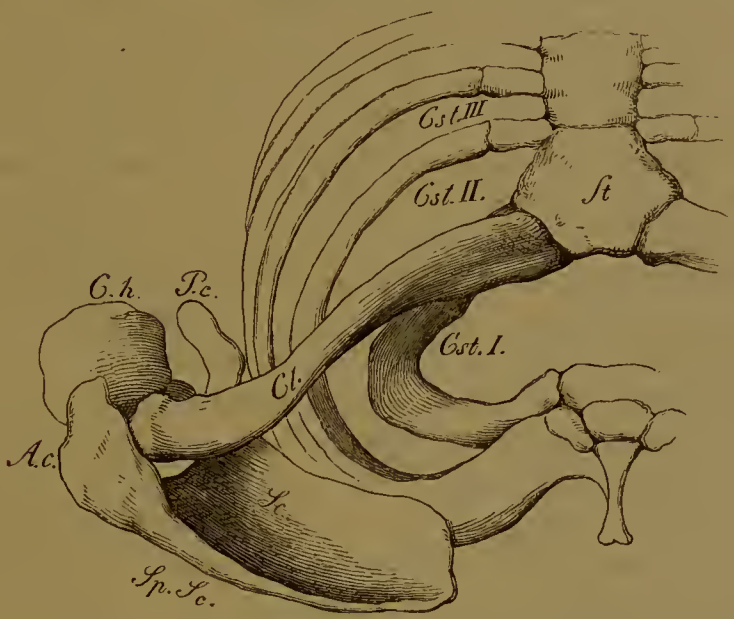

Fig. Y.

Cl.	Clavicula.	C. h.	Caput humeri.
Sc.	Scapula.	P. c.	Processus coracoideus.
Sp.Sc.	Spina scapulae.	St.	Sternum.
Ac.	Acromion.	Cst. I, II, III.	Costa I, II, III.

mit dem Schulterblatt ist es ausser der Kapsel durch das ligamentum acromio-claviculare und coraco-claviculare verbunden. Die an dem Knochen inserirenden Muskeln, M. sterno-cleido-mastoideus, trapezius, pectoralis major, deltoideus, Cucullaris und Subclavius, nehmen nur seine Ränder und hintere Fläche ein, so dass der schwach S-förmig gekrümmte Knochen, allein von dem platysma myoides und der Haut bedeckt, in seiner ganzen Länge gefühlt und umgriffen werden kann. Ein Umstand, der die Diagnose pathologischer Zustände, wie die Vornahme chirurgischer Eingriffe in hohem Grade erleichtert. Theils durch ihren innigen Zusammenhang, theils durch ihre Prominenz aus den Weichtheilen stellt sich

Clavicula, Akromion und Schultergräthe als ein knöcherner Gürtel an dem Uebergang zwischen Hals und Rumpf dar. Eine für diese Zusammengehörigkeit charakteristische, wie für Operationen wichtige Anomalie besteht, nach Martin[1]), darin, dass der laterale Theil des Schlüsselbeins durch einen Fortsatz vom Schulterblatt vertreten sein kann. Obgleich die Clavicula sich in ihrer Gestalt den Längenknochen nähert, besitzt sie doch nur eine sehr kleine Markhöhle, an deren Stelle häufig spongiöse Substanz tritt, welches Verhalten für partielle Resectionen von Bedeutung ist.

Hinter der Clavicula von oben und der Medianseite nach unten und lateralwärts verläuft ein Gefässstrang; dem Sternum zunächst liegt die vena subclavia, dann die arteria subclavia, lateralwärts und hinter den vorigen die Stränge des plexus brachialis.

Je nach den vorliegenden pathologischen Veränderungen findet man oft auch andere, unbedeutende Arterienäste in hohem Grade ausgedehnt, und beinahe durchgängig sind die partiellen oder totalen Auslösungen des Schlüsselbeins von heftigen Blutungen begleitet (Esmarch, Mott u. A.). Mott war genöthigt 60 Ligaturen anzulegen. Ausser den Jugularvenen, wo es sich von selbst versteht, verdienen auch die Hautvenen bei den Weichtheilschnitten Berücksichtigung, da sie bei verschiedenen Processen, namentlich auch durch Compression grosser Aftergebilde, sehr häufig erweitert sind. Einerseits trübt eine starke venöse Blutung das Operationsfeld, andererseits ist der Lufteintritt in dieselben als ein höchst gefährliches Moment zu befürchten (Roux, J. F. Heyfelder) und zu vermeiden.

Gemäss seiner exponirten Lage und seiner Bedeutung für die obere Extremität ist dieser Knochen directer und indirecter Gewalt und consecutiven Verletzungen ausgesetzt, die theils unmittelbar zur Operation nöthigen, theils pathologische Processe zur Folge haben: Nekrose, Caries, Enchondrome, Carcinome etc. Je nach Sitz und Ausdehnung können auch diese die partielle oder totale Resection des Knochens veranlassen. Unter den von ostitis syphilitica häufiger heimgesuchten Knochen nimmt das Schlüsselbein ebenfalls eine hervorragende Stellung ein. Chassaignac sah in Folge dieses Processes spontane Fractur entstehen und war zu resecciren genöthigt. Aneurysmen der A. subclavia haben nicht selten Usur des Knochens, möglicher Weise spontane Fractur, Caries etc. zur Folge und können theils auf diese Art theils um die Unterbindung zu bewirken, die Resection veranlassen.

Das Schlüsselbein kann gänzlich exstirpirt oder theilweise abgetragen werden, letzteres mit Erhaltung oder Aufhebung der Continuität, mit Ausschluss oder Inbegriff der Gelenkenden. Dasselbe[2]) gehört neben den

1) Meckel, Anatomie. S. 206.

2) Virchow, Würzb. Verh. B. I. S. 5.

Rippen und der Tibia zu denjenigen Knochen, welche die grösste Regenerationsfähigkeit besitzen, was für die theilweisen oder gänzlichen Exstirpationen vom grössten Gewicht ist.

I. Die Exstirpation des Schlüsselbeins.

Geschichte.

Nachdem, wie schon oben bemerkt, die ganze Clavicula gleichzeitig mit dem Schulterblatt und der ganzen Extremität von mehreren Wundärzten abgetragen worden, andererseits mehr oder weniger ausgedehnte Extractionen und partielle Resectionen die eigentliche Exstirpation vorbereitet hatten, so wurde diese 1823 von Meyer[1]) wegen Caries an einem 34jährigen Manne mit Erfolg ausgeübt. Es trat sogar Knochenneubildung in diesem Falle ein.

1835 machte Mazzoni[2]) bei einem 4jährigen Kinde, 1838 Bringini[3]) bei einem 15jährigen Knaben dieselbe Operation wegen Nekrose ebenfalls mit Erfolg.

Roux[4]), der wegen Caries, Warren[5]), der wegen Osteosarkom operirte, verloren ihre Kranken.

Wutzer[6]) nahm das cariöse Schlüsselbein einem 10jährigen Knaben in zweien Malen hinweg, mit einem längern Zwischenraum zwischen beiden Operationen.

Syme[7]) sah nach der Exstirpation des Schlüsselbeins volle Beweglichkeit und Knochenersatz eintreten.

Esmarch[8]) resecirte wegen Osteosarkom die ganze Clavicula. Heilung in 8 Wochen.

J. F. Heyfelder exstirpirte das Schlüsselbein bei einer 13jährigen Näherin, wegen Caries, die in Folge von Misshandlung unter Abscessbildung entstanden war, am 20. Mai 1860, verlor aber die erschöpfte Kranke am 7. Tage in Folge der profusen Eiterung.

Die von Velpeau hierher gerechneten Fälle von Mott und Regnoli waren nur partielle Resectionen des Schlüsselbeins.

Indicirt ist die Operation durch eine Neubildung, durch Caries oder Nekrose, wenn dieselbe über den ganzen Knochen ausgedehnt ist.

Die Operation.

Man trennt die Weichtheile durch einen auf dem Knochen, parallel seiner Achse, geführten Schnitt, welchem je nach Bedürfniss an einem oder beiden Enden grössere oder kleinere Querschnitte hinzugefügt werden können, so dass wir Incisionen der verschiedensten Gestalt (——,

1) Encyclop. Wörterb. d. med. Wiss. Bd. 29. S. 96.

2) und 3) Gaz. méd 460.

4) Velpeau a. a. O und Bullet. gén. d. Thérap. Bd. VI. S. 8.

5) Americ. Journ. of the med. sc. Bd. XIII. Novbr.

6) Ortbach, D. d. res. clavic. Bonn 1835. S. 6.

7) Med. t a. g. 1857. März. S. 249.

8) Nissen, Dissert. d. Resect. S. 7. Kiliae. 1859.

|—|, |_|, |_, _|, |¯|) erhalten. Bei starker Entartung der Haut wird dieselbe, so weit nöthig, mittelst zweier bogenförmigen Schnitte umgeben und abgetragen. Hierauf trennt man vorsichtig die Weichtheile von der Vorderfläche des Knochens ab, schneidet das Periost parallel der Achse des Knochens ein und schabt es mit dem Scalpellheft oder dem Messerrücken ab.

Wenn nicht eines der beiden Gelenkenden schon durch den Krankheitsprocess gelöst ist, so beginnt man, nachdem der Knochen frei präparirt ist, mit der Exarticulation des Akromialendes, erhebt das Schlüsselbein, trennt es durch flache Messerzüge von den unterliegenden Weichtheilen und löst es auch aus dem Sternalgelenk.

Nachdem die Wunde vereinigt und mit Charpie, Longuetten etc. bedeckt ist, legt man den Arm in eine einfache Mitella, und sieht gewöhnlich in kurzer Zeit (6—10 Wochen) Heilung eintreten, meist mit Herstellung der Kraft und Beweglichkeit, oft mit Knochenersatz. Es pflegt sich vom Sternum zum Akromion eine strangartige Narbenmasse zu bilden, in welcher Ablagerungen von Knorpel- oder Knochensubstanz beobachtet werden. Meyer hatte Gelegenheit 5 Jahre nach der Exstirpation des Schlüsselbeins seinen Operirten zu seciren. Er fand zwischen Sternum und Akromion ein fibrös-cartilaginöses Band von $4\frac{1}{2}$″ Länge, 1″ kürzer als die Clavicula, unter diesem aber einen $3\frac{3}{4}$″ langen, dünnen neugebildeten Knochen, der Gestalt nach der Clavicula ähnlich, welcher mit dem Sternum durch eine Gelenkfläche articulirte, mit dem Schulterblatt durch ein 1″ langes mit Knochenkernen besetztes Band vereinigt war.

Unter 9 Operirten starben 3; bei den übrigen trat vollkommener Erfolg ein, vier Mal mit Knochenersatz, so dass die Clavicula häufiger als alle andern Knochen sich zu reproduciren scheint und ihre Exstirpation eine bezüglich des Erfolges sehr günstige Stellung unter den verwandten Operationen einnimmt.

II. Partielle Resectionen des Schlüsselbeins.

1) Resection der Diaphyse.

Die Ausschneidung des Mittelstücks der Clavicula mit Hinterlassung beider Gelenkenden schliesst sich dem Verfahren nach zunächst an die Exstirpation an.

Indicationen sind: Nekrose, Caries, Knochengeschwülste, wenn auf die Diaphyse beschränkt, complicirte Fracturen, deren scharfe Fragmente die Haut perforiren oder die Gefässe und Nerven verletzen, Pseudarthrosen, welche Functionsstörung in hohem Grade verursachen; Jäger will auch zum Zwecke der Unterbindung eines aneurysma arteriae subclaviae die diaphysis claviculae reseciren.

Geschichtliche Notiz. Ausgeführt wurde die Resection der Diaphyse von Cassebohm[1]), Carus[2]), Sadler[3]), v. Welz[4]), Rothmund d. V.[5]), Gay[6]).

Operation.

Die Incisionen der Haut sind denen für die Exstirpation analog. Die Trennung des Knochens geschieht beiderseits im gesunden Knochengewebe und zwar von innen nach aussen mittelst der Stich- oder Kettensäge, von aussen nach innen mittelst des Osteotoms, dessen sich Carus, Sadler, Welz und Rothmund bedienten, oder auch mit einer gewöhnlichen Säge, wobei die unterliegenden Weichtheile gehörig zu schützen sind.

2) Resection der Gelenkenden.

Sternalende und Akromialende des Schlüsselbeins werden theils jedes für sich theils in Verbindung mit einem Theil der Diaphyse oder dem ganzen Körper abgetragen.

Die Indication zu diesen Operationen geben complicirte Luxation und Fractur, Nekrose, Caries und Pseudoplasmen.

Das operative Verfahren ist dem für die Exstirpation und dem für die Abtragung der Diaphyse nachzubilden.

a) Die Decapitation des Sternalendes

wurde zuerst von Davie[7]), dann von Mott[8]), von Regnoli[9]), von Chassaignac[10]) und E. S. Cooper[11]) ausgeführt. Auch Wutzer's oben angeführter Fall kann hierher gezählt werden.

b) Die Decapitation des Akromialendes

vollführte zuerst Velpeau[12]), nach ihm Wutzer[13]), Roux[14]), Travers[15]), Malogo[16]), Blandin[17]), Küchler[18]) etc.

---

1) Act. med. Berol. V. I Dec. II. S. 98.
2—4) Noodt a. a. O. S. 63.
5) Ried a. a. O. S. 269.
6) Med. times a. gaz. 1858. Januar.
7) Cooper, Vorles. der Chir. B. III. S. 234 und Jäger a. a. O. Bd. V. S. 596.
8) The americ. Journ. of med. sc. T. II. S. 482 und Grossh., operat. Chirurg. Bd. 2.
9) Hamburg. Zeitschr. Bd. XIII. S. 114 und Ried a. a. O. S. 267.
10) Gaz. d. hôp. 1852. S. 28 und 304.
11) The pacif. med. a surg. Journ. 1858. Febr.
12) Méd. opér. I. 584.
13) Ortbach a. a. O.
14) Gerdy, de la résect. S. 19.
15) Med. surg. transact. V. XXI.
16) Giorn. per. serv. ai progr. della pathol. 1846. Febr. und Gaz. méd. 1840. S. 541
17) Bullet. de la soc. anat. Bd. XIX. S. 332.
18) D. Kl. 1859. Nr. 41.

Unter diesen 12 Decapitationen des Schlüsselbeins endigte nur einer lethal, die übrigen hatten Heilung und Herstellung eines brauchbaren Gliedes zur Folge. Knochenersatz, wie er ausdrücklich in den Fällen von Wutzer, Chassaignac, Gay angegeben ist, kann um so leichter eintreten, je mehr durch Abschaben der Beinhaut für deren Erhaltung Sorge getragen werden kann.

Unter 27 Fällen von partiellen und totalen Resectionen des Schlüsselbeins finden sich 4 lethale Ausgänge. Die Lethalität beträgt also $^1/_7$ der Gesammtzahl; die übrigen Fälle aber geben so günstige Resultate, dass wir unter allen Resectionen die der Clavicula zu den erfolgreichsten, ausserdem aber auch zu den weniger gefährlichen mit vollem Recht zählen können.

21 Mal war die Ursache der Operation bekannt; 9 Mal war es Nekrose (darunter 4 Mal nach Fractur), 6 Mal Caries (davon 2 Mal nach Fractur), 6 Mal Geschwülste (5 Sarkome, 1 Carcinom), 1 Mal complicirte Luxation, 1 Mal ostitis syphilitica. Aus diesen Ursachen der Operation lässt sich theilweise das günstige Resultat derselben erklären, indem beinahe die Hälfte aller Fälle wegen Nekrose, ein einziger wegen Krebs operirt wurde.

Resectionen der Clavicula.

1) Die totale exstirpatio claviculae.

Laufende Zahl.	Nro.	Name des Operateurs.	Geschlecht.	Alter. Jahr.	Jahr.	Operation.	Krankheit oder Verletzung.	Erfolg: für das Leben.	Erfolg: für den Gebrauch des Gliedes.	Todesursache.	Bemerkungen.
1	1	Meyer	m.	34	1823		Caries	lebt	vollkommen.		Knochenersatz.
2	2	Wutzer.....	m.	10	1832		Caries	lebt	vollkommen.		Knochenersatz.
3	3	Mazzoni .	Kd.	4	1835		Necrosis	lebt	vollkommen.		Knochenersatz.
4	4	Biangini ...	m.	15	1838		Necrosis	lebt	vollkommen.		Knochenersatz.
5	5	Roux					Caries	†			am 3. Tage.
6	6	Warren ...					Osteosareoma	†			am 13. Tage.
7	7	Syme			1858		Necrosis	lebt	vollkommen.		
8	8	Esmarch ...	m.	33	1859		Sareoma	lebt	vollkommen.		
9	9	Heyfelder	w.	13	1860		Necrosis	†			am 3. Tage.

2) Die partiellen Resectionen der Clavicula.

a) Resection der Diaphyse.

10	1	Cassebohm	m.	28	1719			lebt	gut.		
11	2	Carus	m.	11	1839			lebt	gut.		
12	3	Sadler ...						lebt	gut.		
13	4	Welz						lebt	gut.		
14	5	Rothmund					Caries e fract.	lebt	gut.		
15	6	Gay	m.	35	1858		Neer. e fract.	lebt	vollkommen.		Sehnelle Heilung.

Nro.	Name des Operateurs.	Geschlecht.	Alter. Jahre.	Jahr.	Krankheit oder Verletzung.	Operation.	Erfolg: für das Leben.	Erfolg: für den Gebrauch des Gliedes.	Todesursache.	Bemerkungen.

b) Resection der Epiphysen.

α) Decapitation des Sternalendes.

1	Davie				Lux. compl.		lebt	vollkommen.		1 " abgetragen mit Hey's Säge.
2	Mott.....			1828	Osteosarcoma		lebt	gut.		4/5 des Knochens entfernt. 60 Arterien unterbunden.
3	Regnoli	m.	40		Necr. e fract.		lebt	gut.		4/5 des Kn. entfernt.
4	Chassaignac	m.	56	1852	Ostitis syphilitica		lebt	vollkommen.		1/2 des Knochens entfernt. Knochenersatz.
5	E.S.Cooper	m.		1857	Osteosarcoma		lebt	vollkommen.		Zugl. res. part. sterni.

β) Decapitation des Akromialendes.

1	Velpeau ..	w.	46	1828	Necrosis		lebt	gut.		1/4 des Knochens entfernt.
2	Wutzer.....	m.	19	1833	Carics		lebt	gut.		Knochenersatz.
3	Roux	m.	40	1834	Caries		lebt	gut.		1 1/2" entfernt.
4	Travers.....	w	10	1837	Tumor		lebt	gut.		4/5 der Clavicula entfernt.
5	Malogo	m.	7	1840	Necrosis		lebt	gut.		2/3 entfernt.
6	Blandin ..			1849	Necrosis		lebt	gut.		4/5 entfernt. Nach Jahren constatirte Heilung.
7	Küchler.....	m.	22	1857	Carcinoma		†	gut.		4/5 entfernt.

Die Resectionen der Rippen.

Anatomische und pathologische Notizen.

Der Brustkorb wird vorzugsweise von den 12 Rippenpaaren gebildet, die, Reifen nicht unähnlich, von der Wirbelsäule in mehr oder weniger stark geschwungenem Bogen nach vorn verlaufen, wo die 7 oberen an dem Brustbein inseriren. Die Zwischenräume der hinten durch ein Gelenk, vorn durch Knorpelstücke elastisch fixirten Rippen, sind durch die innern und äussern Intercostalmuskeln ausgefüllt. Die Innenwand des Brustkorbes ist von der pleura costalis ausgekleidet und umschliesst die Brusteingeweide; die Aussenfläche ist von einer grossen Anzahl von Muskeln mit Fascien und Zellgewebsschichten, so wie an einzelnen Stellen von Knochen bedeckt; auf der Vorderseite des Thorax liegen ausserdem beim Weibe die Brüste, so dass die Rippen für operative Eingriffe nicht überall gleich zugänglich, an manchen Stellen, z. B. unter der Scapula, unter der Clavicula und unter der Mamma, geradezu unzugänglich sind. In der unteren Furche jeder Rippe verläuft eine arteria und ein nervus

intercostalis, ausserdem sind die AA. mammariae internae zu beachten. So gering die Erscheinungen bei einfachen Rippenbrüchen und so einfach hierbei die Behandlung, so gefährlich sind complicirte Fracturen mit Splitterung, mit Perforation der Pleura, Verletzung der Brusteingeweide, Perforation der äusseren Bedeckungen, der AA. intercostales. Solche Fracturen fordern daher meistens grössere oder kleinere Resectionen. Ausser Nekrose, Caries und Aftergebilden des Knochens können auch Aneurysmen oder unstillbare Blutungen der Intercostalarterien die Resection der Rippen veranlassen. Dixon sah sich zu einer solchen veranlasst durch eine unvereinigt gebliebene und sehr schmerzhafte Ablösung der zehnten Rippe von ihrem Knorpel. Bei Krebsgeschwülsten unterlässt man besser die Operation, nicht nur weil Recidive und secundäre Ablagerungen zu befürchten, sondern weil bei längerem Bestehen eines Carcinoms der Rippen gewöhnlich die Pleura schon in die Neubildung hereingezogen und daher die umfangreiche Eröffnung der Pleurahöhle nicht zu vermeiden ist. Ebenso ist die Operation bei Tuberculose der Lungen contraindicirt. Die Nothwendigkeit, an 2 oder sogar mehreren Rippen zugleich zu operiren, ist dagegen keine absolute Contraindication.

Geschichte.

Die bisherigen Resectionen von Rippen waren fast ausschliesslich partielle. Solche wurden sowohl von den Alten nach Celsus[1]) Zeugniss, als im Mittelalter von Aymar[2]) und Severinus[3]) ausgeführt. Nach diesen wurden sie von Gooch[4]), Oleweldt[5]), Percy[6]), Richerand[7]), M. Dowell[8]), Cittadini[9]), Roux[10]), Velpeau[11]), Antony[12]), Clot[13]), Fricke[14]), Warren[15]), Dixon[16]), Karawajew[17]), Spessa[18]), Jaquet[19]), Textor[20]), J. F. Heyfelder[21]), Günther[22]), Jäger[23]), Ried[24]), Marschall[25]) u. A. gemacht.

Die Operation M. Dowell's bestand darin, dass er bei einer 25jährigen Frau den hinteren Theil der 6. und 7. Rippe exarticulirte und von jeder etwa

---

1) De med. L. VII. C. IV.
2) Riverii, opera med. Obs. S. 577.
3) Pyrotechnis chir. L. II. P. I. S. 67.
4) Rust's Hdb. d. Chir. XVI. S. 734
5) Acrel's chir. Vorl. Bd. I. S. 305.
6—9) Jäger-Rust's Hdb. d. Chir. VI. 490.
10) Gaz. méd. 1842. S. 411.
11—15) Velpeau, méd. opérat. Bd. I. S 553—55.
16—20) Ried a. a. O. S. 248—249.
21) Eigne Beobachtung.
22) Jahresbericht a. a. O.
23) A. a. O.
24) A. a. O.
25) Gaz. d. hôp. 1852. S. 24.

6″ abtrug. Es ist dies die einzige derartige Operation, welche mir bekannt wurde, alle übrigen waren Excisionen eines Stückes aus einer Rippe.

Die Exstirpation einer Rippe wurde nur zweimal gemacht und zwar nach Metaxa's Bericht von Fiori, der einem Manne die in Folge einer Verwundung cariös gewordene letzte Rippe resecirte und Heilung in 2 Monaten erzielte, und zweitens von J. F. Heyfelder, welcher 1858 die dritte falsche Rippe wegen Caries an einem 17jährigen Arbeiter exstirpirte, den Kranken aber durch Peritonitis verlor.

Operation.

Nach Velpeau's Meinung sind die Resectionen der Rippen weder gefährlich, noch schwer. Wenn wir diesem Urtheile in seiner zweiten Hälfte vollkommen beipflichten, so vermögen wir demselben in seiner ersten Hälfte nur bedingt zuzustimmen. Das Verfahren ist allerdings einfach, indem die Rippe durch einen geraden oder bogenförmigen Querschnitt, mehrere erkrankte Rippen auch durch einen Lappenschnitt blossgelegt werden und der freipräparirte Knochen unter möglichster Erhaltung des Periosts, analog wie die Clavicula, mit der Kettensäge oder Stichsäge von innen nach aussen, mit dem Osteotom oder einer Messersäge von aussen nach innen durchsägt wird. Bei den falschen Rippen oder zur Abtrennung einer Rippe von ihrem Knorpel oder bei jungen Individuen bedient man sich zweckmässig der schneidenden Knochenzangen. Zur Schonung der Pleura zieht man den entblössten Knochen mittelst eines Hakens oder der Finger an und löst die Pleura, wo möglich im Zusammenhang mit der Beinhaut. Largm[1]), der Vorkämpfer der subperiostalen Resectionen, ist es hauptsächlich, der auf möglichste Erhaltung des Periosts bei Rippenresectionen dringt und das Princip der subperiostalen Ausbohrung von Sédillot[2]) auch auf diese Operation übertragen will. Zur Erleichterung dieses Verfahrens hat sein Lobredner Ollier[3]) eine Leitungssonde angegeben, die der von Blandin ganz analog ist und vor der Heine'schen Resectionsnadel nichts voraus hat. Gefährlich dagegen wird die Abtragung einer Rippe, wenn die Pleura oder das Peritoneum dabei eine Zusammenhangstrennung erleidet, oder in Folge der Operation der Sitz einer heftigen Entzündung wird.

Die Heilung pflegt durch Granulation und Eiterung, bei Verletzung der Pleura durch Verwachsung der Lungen mit der Operationswunde, in den günstigsten Fällen durch Knochenersatz vor sich zu gehen. Textor und Karawajew fanden sechs Monate nach der Operation an der Leiche neugebildete Rippen.

Unter 37 mir genauer bekannt gewordenen Fällen trat 8 Mal der

1) Lamberto Paravicini, Annal. univ. di Med. Milano. Jan. 1859.

2) Gaz. hebdom. 9. Avril 1859.

3) Ebend. Nr 33, 37, 43, 45.

Tod ein; die übrigen wurden hergestellt und zwar meistens in auffallend kurzer Zeit.

Die Resection des Sternums.

Anatomische Vorbemerkungen.

Wie schon erwähnt, bildet das Sternum einen Theil der Vorderfläche des Thorax und articulirt mit dem Schlüsselbein wie mit den Knorpeln der wahren Rippen (vergl. Fig. Y). Ein länglicher, schmaler, platter Knochen verläuft er von dem Niveau des zweiten Brustwirbels bis zu dem des zehnten, ist an seiner vorderen Fläche ausser dem Periost von fettarmem, straffem Zellgewebe und der äusseren Haut bedeckt, an seiner innern Fläche ausser von der membrana sterni propria von dem M. triangularis sterni überzogen und von dem mediastinum anterius wie von den beiden Pleurasäcken begrenzt. Auf Hyrtl's[1]) Behauptung, dass die membrana propria die Herausnahme eines angebohrten Knochenstücks bedeutend erschwere und sie auch gänzlich könne misslingen machen, hat J. F. Heyfelder[2]) widerlegend geantwortet: dass er Hyrtl's an der Leiche gemachte Beobachtung bei seiner an Lebenden durchgeführten Operation nicht bestätigt gefunden und dass sich bei längerem Bestehen pathologischer Processe, namentlich von Caries, Nekrose, subperiostaler Abscesse etc., der Zusammenhang zwischen Knochen und Membran gelockert, oder die Membran selbst verändert, verdünnt, zerstört vorfinden möge.

Der Knochen hat nur sehr dünne compacte Schichten, ist vorwiegend spongiös und besteht aus 3 gesonderten Theilen, die erst im Mannesalter verwachsen, indess der schwertförmige Fortsatz zuweilen bis ins hohe Alter knorpelig bleibt.

Das Brustbein ist traumatischen Einwirkungen durch seine Lage und Mangel an Bedeckung in hohem Grade exponirt und nur seiner eigenen Elasticität so wie seiner Einfügung in den elastischen Brustkorb ist die relative Seltenheit seiner Verletzungen, namentlich seiner Fracturen zuzuschreiben. Nicht so selten sind dagegen die organischen Erkrankungen des Brustblatts, vorzüglich Caries, Nekrose, syphilitische Affectionen, subperiostale Abscesse, etwas weniger häufig Neubildungen. Larrey der Sohn in seiner höchst instructiven militärärztlichen Klinik in Val-de-Grace, machte wiederholt darauf aufmerksam, dass Knochenkrankheiten des Brustbeins besonders bei Militärs beobachtet werden, welche mit auf der Brust gekreuzten Bandelieren bei schwerem Gepäck zu marschiren genöthigt sind

1) Topogr. Anat. B. I. S. 399.
2) Amp. u. Resect.

und dass in dieser Beziehung die Bekleidung und Bepackung der Armeen noch grosse Verbesserungen zulässt. Der Verfasser hatte selbst Gelegenheit, auf Larrey's Abtheilung eine Reihe von Soldaten zu sehen und zu beobachten, die solchergestalt an Caries des Sternums und der Rippen litten.

Sowohl diese Erkrankungen des Brustbeins als Splitterbrüche, Fractur mit Impression, eingekeilte fremde Körper, Ansammlung von Flüssigkeit hinter dem Sternum können dessen partielle Entfernung nothwendig machen. Skielderup und Laennec schlugen die trepanatio sterni als vorbereitenden Act für die punctio pericardii, Hyrtl in dringenden Fällen für die Unterbindung der A. mammaria vor. Neuerdings ist der verbildete processus ensiformis zur Hebung andauernden Erbrechens resecirt worden.

Operation.

1) *Oberflächliche Resectionen des Brustbeins.*

Dieselben wurden im Ganzen nicht häufig ausgeführt und zwar wegen Nekrose von Velpeau[1]), Rothmund[2]), Fergusson[3]) und einem andern englischen Wundarzt[4]), wegen Caries von J. F. Heyfelder, wegen einer Exostose von Velpeau.[5]) Velpeau bediente sich im ersten Fall des Meissels und Hammers, im zweiten einer scie à crête de coq, Rothmund der Martin'schen Glockensäge, Heyfelder des Osteotoms. Die Operationen endigten alle mit der Herstellung des Patienten, ausgenommen in Fergusson's Fall, welcher beweist, dass auch eine oberflächliche Resection des Sternums nicht ungefährlich ist. Ein 36jähriger Mann starb 3 Monate nach der Operation der Nekrose, indem sich Caries, ein retrosternaler Abscess, Pericarditis und Pleuritis ausbildete. Heyfelder's Fall, von ihm selbst mitgetheilt, lautet wie folgt:

Klementz Pedroff, Schneider, 13 Jahre alt, mittlerer Grösse, kachektischen Aussehens, dessen Thorax die Form der sogenannten Vogelbrust hat, bekam im Frühjahr 1857 ohne nachweisbare Ursache einen Abscess auf der Mitte des Brustbeins, der sich unter dem Gebrauche von Breiaufschlägen von selbst öffnete. In einem Hospitale aufgenommen, erhielt er hier äusserlich Ueberschläge aus Bleiwasser, Höllensteinauflösung, eine rothe Präcipitatsalbe, innerlich Stockfischleberthran. Bei dieser Behandlung trat Besserung ein und die Wunde schloss sich fast ganz. In diesem Zustande verliess er das Hospital, und drei Wochen darauf war Vernarbung erfolgt, wiewohl ein lästiger Husten den Knaben sehr quälte. Im Mai 1858 brach die völlig vernarbte Wunde wieder auf, es floss viel Eiter ab und zwar beim Husten stossweise. Bei einer einfachen Bedeckung der Abscessöffnung mit einem Ceratlappen gebrauchte er innerlich oleum jecoris aselli. Aber der Zustand veränderte sich nicht, bis im Sept. 1858 über dem processus xyphoideus eine Ge-

1) Méd. opérat. I. 552.
2) Ried a. a. O. S. 259.
3) und 4) Med. tim. a. gaz. 1857. Februar.
5) A. a. O. II. 18.

schwulst entstand, was ihn veranlasste, am 7. October im Arbeiter Hospital Aufnahme nachzusuchen, wo nach Anwendung von Kataplasmen durch einen Einstich viel Eiter entleert ward. Die Untersuchung ergab eine oberflächliche Caries des Brustbeins zwischen dieser neuen und der früher bestandenen Abscessöffnung, was mich bestimmte am 18. Oct. die zwischenliegenden Weichtheile zu spalten, die cariöse Knochenpartie frei zu legen und oberflächlich, d. h. mit Erhaltung der innern Platte und ohne Unterbrechung der Continuität mittelst des Osteotoms und des Hohlmeissels abzuheben. Es folgte keine überaus starke Entzündung und der Knabe verliess am 2. Januar 1859 geheilt das Hospital.

2) *Penetrirende Resectionen des Brustbeins.*

Die penetrirenden Resectionen des Sternums betreffen Ränder, Fortsätze, Stücke aus der Mitte oder ganze Abschnitte des Knochens. Als Trepanation und mit der Trepankrone ausgeführt, bilden sie die älteste Art von Brustbeinresectionen. Wegen Caries resecirte das Sternum Galen[1]), in neuerer Zeit Moreau[2]), Cittadini[3]), Siebold[4]), Sédiller[5]), Boyer[6]), Genonville[7]), Blandin[8]), Dietz[9]), Jäger[10]), J. F. Heyfelder[11]), Bruns[12]), Küchler[13]) u. A.

Extractionen von Splittern mit oder ohne Resection wurden verrichtet von Lamartinière[14]), Percy[15]), Ravaton[16]); wirkliche Resectionen wegen Fracturen machten Mesnier[17]), Larrey[18]) u. A.

Operation.

Der zu operirende Kranke nimmt die Rückenlage ein; Vorbereitung und Assistenz geschieht wie bei andern ähnlichen Operationen.

Der Hautschnitt ist |, T, +, ()-förmig. Das Periost wird, sofern es noch keine Zusammenhangstrennung erlitten hat, in entsprechender Weise durchschnitten, abgeschabt und möglichst erhalten. Letzteres gelingt wegen der straffen Verbindung desselben mit dem Knochen nur schwer,

1) Op. L. VII. C. 13.
2) Velpeau a. a. O. B. I. S. 551.
3) Jäger in Rust's, Hdwb. B. VI. S. 490.
4) Ried a. a. O. S. 262.
5) Velpeau a. a. O.
6) Malad. chir. B. III. S. 526.
7) Dict. d. sc. méd. B. LII. S. 563.
8) Sédillot, méd. op. 2. édit. Bd. I. 491.
9) Jäger, op. resect. S. 17.
10) Ried a. a. O. S. 61.
11) Resect. u. Amp. S. 120.
12) Deut. Klin. 1858. Nr. S. 74.
13) Ebend. 1859. Nr. 40.
14) Mém. de l'Acad. d. Chir. B. IV.
15—18) Lisfranc a. a. O. S. 535.
17) Ausserdem Blasius, Handb. d. Akiurg. III. A. I. S. 89.

wenn nicht Verdickung der Beinhaut oder Erguss zwischen dieselbe und den Knochen oder Ablösung derselben vom Knochen das Verfahren erleichtert. Zur Excision des Knochens bedient man sich einer Trepankrone (Bruns, Küchler), des Osteotoms (Jäger, Heyfelder), der schneidenden Knochenzange, des Meissels. Wenn der Knochen sehr brüchig ist, so gewährt er für das Osteotom keinen gehörigen Halt. So war J. F. Heyfelder genöthigt, die Operation mittelst der Kettensäge und der Velpeau'schen Knochenzange zu vollenden. Ueberhaupt genügt Ein Instrument nicht immer zur Trennung des Knochens; Boyer bediente sich des Meissels und einer gewöhnlichen Säge, Küchler musste ausser der Trepankrone die Hey'sche Säge und den Meissel zu Hülfe nehmen.

Bei Miterkrankung eines oder mehrerer Rippenknorpel werden auch diese resecirt, wie in den Fällen von Moreau, Blandin, Jäger und Küchler geschah.

Verband und Nachbehandlung sind entsprechend wie bei andern ähnlichen Operationen; für freien Abfluss des Eiters nach aussen ist durch die Lagerung des Kranken, wie durch theilweises Offenlassen der Wunde zu sorgen.

Was den Erfolg betrifft, so beweisen 17 hierhergehörige Fälle, unter denen nur Ein unglücklicher (lethaler) Ausgang vorkam, dass die Operation zu den für das Leben am wenigsten gefährlichen Resectionen gehört, obgleich unter den aufgezählten Fällen mehrmals die Pleura verletzt, ein Mal sogar ein Theil der Lunge abgetragen wurde. Knochenersatz ist nicht nur möglich, sondern gewöhnlich. Ried constatirte die vollständige Regeneration eines am Ende des vorigen Jahrhunderts von Siebold excidirten Stückes aus dem Sternum. Küchler giebt an, dass in einem Fall, wo er das Sternum und eine Rippe resecirt hatte, in 9 Monaten Knochenersatz eingetreten war und jede Functionsstörung, wie Deformität aufgehoben hatte.

Die Resection des processus xyphoideus ist bis jetzt Ein Mal und zwar wegen Deformität, Druck auf den Magen und daraus folgendem Erbrechen gemacht worden, und zwar von Linoli.[1]) Derselbe hatte bei zwei früheren Sectionen eine hakenförmige Einwärtskrümmung des schwertförmigen Fortsatzes gefunden und darin die Ursache dauernder, eigenthümlicher Magenbeschwerden zu entdecken geglaubt. Darauf basirte er in einem dritten ähnlichen Fall die genannte Operation, welche von günstigstem Erfolg begleitet war.

Ein junger Mann, 22 Jahr alt, litt an einer jeder Behandlung widerstehenden Cardialgie mit Erbrechen. Obgleich sonst gesund und kräftig, magerte er in Folge derselben bedeutend ab, und wurde von mehreren Aerzten

1) Annali universali di medicina. 1851. Gaz. d. hôp. 1852. N. 152. S. 605.

als an scirrhus ventriculi leidend betrachtet. Schmerz und Erbrechen erfolgte meist nach genommener Mahlzeit, nahm bei Bewegungen zu, blieb bei ruhiger Rückenlage aus, war nie von Fieber begleitet. Die Erleichterung durch die Lage während der Verdauungszeit ward immer geringer. Linoli fand die Stelle des proc. xyphoideus sehr empfindlich, den Fortsatz selbst stark nach innen gebogen, was die Magerkeit des Individuums zu constatiren erlaubte. Druck auf den Schwertfortsatz verursachte constant Schmerz und Brechreiz. Linoli sah nach Analogie der beiden von ihm untersuchten Fälle die Ursache des Magenleidens in einer mechanischen Beeinträchtigung dieses Organs durch den abnorm geformten Schwertfortsatz, welche bei Ausdehnung des Magens zunahm. Am 4. Februar 1851 schritt L. zur Operation. Incision, die den proc. xyphoideus blosslegt, Trennung des Peritoneums. Mit dem in die Bauchhöhle eingeführten Finger fühlte er den hakenförmig gebogenen Fortsatz und durchschnitt ihn an der Stelle, von wo ab er am meisten gebogen war. Der Kranke überstand die Operation sehr gut, hatte nur wenig Fieber und geringen Meteorismus in Folge davon. Am 4. Tag wurde der Verband abgenommen, nach 18 Tagen war die Wunde complet vereinigt, schon nach 8 Tagen hatte der Operirte das Bett verlassen. Nach 8 Monaten vollkommenes Wohlbefinden und Heilung von dem früheren Leiden.

So günstig in diesem Falle Verlauf und Erfolg war, so gewagt scheint die Operation, bei welcher Verletzung des Peritoneums und Eindringen mit Hand und Instrumenten in die Bauchhöhle nöthig ist. Der Mangel an mehrfachen Beobachtungen gestattet jedoch ebenso wenig, sie absolut zu verwerfen, als sie zur Einführung in die Chirurgie zu empfehlen.

Tabellarische Uebersicht der am Brustbein gemachten Resectionen.

1) Penetrirende Resectionen des Sternum.

Nro.	Name des Operateurs.	Geschlecht.	Alter. Jahre.	Jahr.	Krankheit oder Verletzung.	Operation.	Erfolg: für das Leben	Erfolg: für die Gebrauchsfähigkeit des Gliedes.	Todesursache.	Bemerkungen
1	Galen	junger Mann		c. 190 v.Chr.	Caries		lebt	vollkommen.		Pericard. entblösst.
2	Leeat	m.	40	1754	Abseessus e. earie		lebt	gut.		
3	Siebold			1789						Knochenersatz.
4	Mesnier.....	m.	26		Fraet.eum disloeat.		lebt	gut.		Trepan und Linsenmesser
5	Auran				Caries		lebt	gut.		Trepan.
6	Sediller	w.	22		Caries e. abse. mediat.		lebt	gut.		Heilung in Monaten.
7	Moreau				Caries	Sternum und 2 Rippenkn.	lebt			
8	Cittadini ...	w.		1812	Caries	ditto	lebt			
9	Ferrand.....				Caries e. abse.	Sternum und 3 Rippenkn.	lebt	gut.		
10	Genonville				Caries		lebt	gut.		

Laufende Zahl.	Nro.	Name des Operateurs.	Geschlecht.	Alter. Jahre.	Jahr.	Krankheit oder Verletzung.	Operation.	Erfolg: für das Leben.	Erfolg: für die Gebrauchsfähigkeit des Gliedes.	Todes-Ursache.	Bemerkungen.
11		Larrey				Fract. compl.	das halbe Sternum.	lebt			
12		Boyer				Caries	1/3 des Stern.	lebt			
13		Dietz			1837	Caries	Sternum und 2 Rippenkn.				
14		Jäger	m.	32	1839	Caries	Sternum und 1 Rippenkn.	†		Pyämie.	Osteotom.
15		Blandin.	m.		1840	Caries	Sternum und 2 Rippenkn.	lebt			Heilung in 6 Wochen.
16		Heyfelder	m.	40	1852	Caries e. fract.	2 " Stern.	lebt	vollkommen.		Osteot. Kettensäge.
17		Bruns	w.	14	1856	Caries		lebt	schlecht.		Keine Heilung.
18		Küchler.....	m.	52	1857	Caries	Sternum und 2 Rippenkn.	lebt	vollkommen.		Knochenersatz.
19		Linoli.....	m.	22	1858	Vomitus ex deformit. proc. ensif.	Proc. ensif.	lebt	gut.		

2) Oberflächliche Resectionen des Sternum.

20	1	Velpeau.....			1839	Necrosis		lebt			Meissel und Hammer.
21	2	Rothmund				Caries		lebt			
22	3	Heyfelder	m.	13	1855	Caries		lebt	vollkommen.		
23	4	Velpeau. ...				Exostosis		lebt	vollkommen.		
24	5	Fergusson	m.	36	1857	Necrosis		†			Nach 3 Mon. Tod durch Abscess, Pleuritis etc.
25	6	Engl. Chirurg			1857	Necrosis		lebt	gut.		

Unter 25 an dem Brustblatt vorgenommenen Resectionen verschiedener Dignität, welche bald oberflächlich, bald penetrirend waren, theils das Manubrium, theils den Körper, theils den schwertförmigen Fortsatz betrafen, wo entweder das Sternum allein oder mit 1—3 Rippenknorpeln zugleich entfernt wurde, wobei in einzelnen Fällen Brust- oder Bauchhöhle eröffnet wurden, starben nur zwei und blieb einer ungeheilt, so dass die Mortalität 1/12, die Misserfolge zusammen 1/8 der Gesammtzahl ausmachen. Unter 25 Fällen waren 2 wegen Fractur, 22 wegen organischer Erkrankung, davon 17 Mal wegen Caries, 3 Mal wegen Nekrose, 1 Mal wegen Exostose operirt worden.

Die Resectionen der Wirbel.

In dem von den Ringen der einzelnen Wirbel gebildeten Kanal liegt das Rückenmark, von Hüllen gleich denen des Gehirns umgeben. Nur

ist das Verhalten der pars spinalis durae matris ein anderes als das der pars cerebralis, indem der Wirbelkanal sein eigenes Periost hat, die dura mater hier also reine Umhüllungsmembran ist und nicht eigentlich an dem Knochen adhärirt. Letzterer Umstand macht die Resectionen der Wirbel etwas weniger gefährlich. Auf der andern Seite leuchtet es von selbst ein, dass nur die oberflächlich liegenden Theile der Wirbel, die processus spinosi sammt dem zunächst an dieselben grenzenden Theil des Bogens (etwa *abcd*) auf operativem Wege entfernt werden können. Von den die Wirbelsäule betreffenden, nicht eben seltenen pathologischen Processen gestatten daher auch nur solche eine Resection, die auf den processus spinosus oder den vorderen Theil des Bogens eines oder einiger weniger Wirbel beschränkt sind.

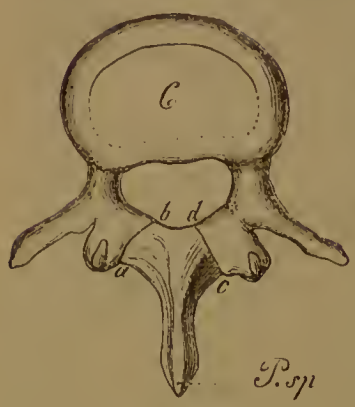

Fig. Z.

I. Die Resection des processus spinosus für sich allein kann das äussere Ende, einen grösseren Theil oder die Totalität eines oder mehrerer Dornfortsätze betreffen und ist selbstverständlich mit keiner Eröffnung des Wirbelkanals verbunden. Sie ist indicirt bei complicirten Fracturen, bei circumscriptem Knochenfrass und Neubildungen, welche die Dornfortsätze allein einnehmen.

Dupuytren[1]) exstirpirte an einem Weibe eine im Nacken sitzende Geschwulst und war genöthigt den Dornfortsatz des siebenten Halswirbels mit zu entfernen, an welchem die Geschwulst aufsass. Roux[2]) machte eine ähnliche Operation, indem er eine grosse Krebsgeschwulst, die am Rücken sass, entfernte. Wegen Caries resecirte Heine[3]) mittelst des Osteotoms einen Dornfortsatz.

II. Die Resection des processus sammt dem an ihn grenzenden Theil des Bogens.

Die Trepanation der Wirbelsäule, wie sie von den älteren Autoren genannt wird, besteht in der Eröffnung des Wirbelkanals durch Abtragung seines dem Dornfortsatze zunächst liegenden Theiles.

Historische Notizen.

Matz[4]) empfiehlt und bespricht die Operation, ebenso Heister[5]), aber

1) Velpeau a. a. O. S. 552 und Lisfranc a. a. O. S. 536.

2) Ebend.

3) Noodt, das Osteotom. S. 60.

4) Med. obs. B. III – Copeland, Krkht. des Rückgrathes. Aus d Engl. Leipzig 1819. S. 56.

5) Inst. chir. P. I B. II. C. VI. §. X.

Cline[1]) war es, der sie zuerst ausführte. Im Jahr 1814 operirte er einen 26jährigen Mann, welchem durch einen Fall die processus spinosi des 7., 8., 9. Brustwirbels gebrochen waren, wodurch Druck auf das Rückenmark entstanden. Cline machte einen 4—5″ langen Schnitt gerade über den verletzten Theilen, entfernte 2 abgebrochene Dornfortsätze und einen Theil des dritten, so dass aller Druck auf das Rückenmark gehoben wurde. Da der obere Wirbel dislocirt war und nach oben drückte, so wurden die processus transversi stückweise abgesägt und die Reposition versucht, allein vergebens, weil die Ansätze des Zwerchfells und des Psoas stets die Dislocation wieder veranlassten. Die Lähmung verlor sich nicht; Tod am neunzehnten Tag. Man fand völlige Durchreissung der Medulla. Dieser Versuch Cline's erhielt von Ch. Bell[2]) scharfen Tadel.

Wickham[3]) in Manchester machte dieselbe Operation 1817 wegen Bruchs des siebenten Halswirbels mit Verschiebung und Lähmung der unteren und theilweise der oberen Extremitäten am 8. Tag nach der Verletzung. Gleich nach der ohne Schwierigkeit durchgeführten Operation wurde das Athmen freier, die Empfindung kehrte in einem beträchtlichen Grade zurück; aber am andern Tage erfolgte der Tod. Tyrrel[4]) verrichtete eine ähnliche Operation 2 Mal. Das erste Mal 1822 an einem 25jährigen Menschen wegen Depression des zwölften Brustwirbels. Der Bogen dieses und des ersten Lendenwirbels wurden entfernt. Der Patient starb 14 Tage später an Cystitis. Man fand auch den Körper des Wirbels fracturirt. Das zweite Mal 1827 entfernte er bei einem 30jährigen Manne den Bogen des ersten Lendenwirbels, welcher das Rückenmark comprimirt hatte. Das vor der Operation fehlende Gefühl der unteren Extremitäten kehrte theilweise zurück; am 7. Tag Pleuritis, Lähmung der Sphinkteren, am 8. der Tod. Ausser diesen wurde die Resection des Wirbelbogens ausgeführt von Attenborow[5]), Holscher[6]), Boyer[7]), Rhea Barton[8]), Boyer[9]), Laugier[10]), Smith[11]) und Mayer[12]).

Alban Smith entfernte 2 Jahre nach Verletzung der Wirbelsäule mit Dislocation der Dornfortsätze und Lähmung der unteren Extremität, die in eine Masse vereinigten Fragmente des 2., 3., 4. Brustwirbelbogens. Der Erfolg war günstig, die Empfindung kehrte vollständig, die Bewegung theilweise zurück.

Mayer's Patientin hatte 6 Monate vor der Operation durch Schläge mit einem Prügel eine Fractur der Wirbelsäule erlitten, welche nicht diagnosticirt, also auch nicht behandelt, nach und nach erst Lähmungserscheinungen ver-

1) The New Engl. journ. of med. and surg. B. IV. Nr. 1. Jan. 1815 und Jäger in Rust's Handwörterbuch II. S. 559.

2) System d. operat. Chir. B. II. S. 112.

3) The Lancet. Bd. XI. S. 685. 1827 und A. Cooper's Vorles. Bd. II. S. 10.

4) Ebend.

5) Tyrrel a. a. O.

6) Hannover. Annal. Bd. IV. 2.

7—9) Nélaton, pathol. chir. Bd. I. S. 700.

10) Froriep's Not. Bd. XXVI. S. 89.

11) Hamming, Remarks on amp. etc. S. 192.

12) Deut. Klin. 1856. Nr. 19. S. 201 und Walther's Journ. f. Chirurg. Bd. VIII. Stück 2.

ursachte. M. fand den 7. Rückenwirbel ½" zu tief eingedrückt und schnitt den schon durch Callusmasse angeheilten Wirbelbogen mit dem Osteotome aus. Sogleich nach aufgehobenem Drucke kehrte die fast 3 Monate unterbrochen gewesene Function der Harnblase und der Gefühlsnerven der unteren Extremitäten zurück. Am 21. Tage erfolgte der Tod. Entzündung und Gangrän der Wunde, die Section erweist Fractur des Körpers, Austritt von Rückenmarksmasse ins mediastinum posterius, Fractur des 5., 7., 9., 11. Dornfortsatzes, die theilweise wieder verwachsen waren.

Die eben aufgezählten 11 Beispiele von Wirbelbogenresection hatten 10 Mal lethalen Ausgang, 1 Mal eine vollkommene Herstellung zur Folge. Solche Thatsachen sprechen für sich selbst. Die Details unserer Krankengeschichten lehren gleichwohl etwas Anderes, als die absolute, einfache Verwerfung dieser Art von Resection. Sie lehren, dass die Operation an und für sich keine grosse Schwierigkeit in der Ausführung, keine unmittelbare Lebensgefahr (die meisten Operirten überlebten sie um Wochen) und eine augenblickliche Besserung darzubieten pflegt. Der Calcul, nach welchem sie bisher angewandt wurde, bewährt sich demnach als richtig, namentlich dadurch, dass sogleich nach aufgehobenem Druck des Rückenmarks auch die Lähmungserscheinungen aufhören oder geringer werden. Warum erliegen aber dennoch die Kranken? Weil meistens noch weitere Knochenbrüche, namentlich der Wirbelkörper, vorher unerkannt, vorhanden sind, weil durch die Impression selbst Zerreissungen oder Quetschungen einzelner Rückenmarksstränge oder des ganzen Rückenmarkes vorhanden sind, welche wie in Smith's Fall, dauernde partielle Lähmung oder, wie in den übrigen Fällen, den Tod verursachen. Die Resection der Wirbelbogen ist daher niemals angezeigt, wo nicht mit Gewissheit Fractur des Bogens mit Ausschluss von weiteren Knochenbrüchen und einer eigentlichen Markverletzung diagnosticirt werden kann. Da aber eine solche Diagnose nicht gemacht werden kann, so kommen wir nicht in den Fall, die Operation zu vollziehen. Dagegen versteht sich von selbst, dass bei Splitterbruch des Bogens die Splitter entfernt und etwaige Rauhigkeiten der zurückbleibenden Fragmente mittelst des Osteotoms abgetragen werden müssen. Nicht uninteressant ist, dass seit Bell die meisten Wundärzte die Operation verwerfen. In neuester Zeit haben sich Hyrtl und Nélaton kategorisch dagegen ausgesprochen. Für ihre bedingte Zulässigkeit stimmen A. Cooper, Velpeau, Jäger, Textor, Blasius, in neuerer Zeit Laugier und Sédillot.

Als allgemein anerkannt aber gilt die Resection der Dornfortsätze. Sie ist sowohl durch Caries, Nekrose und eine Neubildung, als durch complicirte Fractur angezeigt.

Beide Operationen sind durch einen Längsschnitt in der Mittellinie des Rückens einzuleiten. Die zu entfernende Knochenparthie wird sorgfältig frei präparirt, die Trennung der Knochen mittelst des Osteotoms

oder einer gewöhnlichen Säge, die des Dornfortsatzes möglicher Weise auch mit einer Knochenzange vorgenommen. Die Sägeflächen durch den Wirbelbogen werden zu beiden Seiten des processus spinosus schräg von aussen und lateralwärts nach innen und medialwärts angelegt und zwar in gerader Richtung wie *c d* (Fig. Z) oder in gebogener Linie wie *ab* (Fig. Z).

Tabellarische Uebersicht der Resectionen der Wirbel.

1) Der Dornfortsätze.

Nro.	Name des Operateurs.	Geschlecht.	Alter Jahre.	Jahr.	Krankheit oder Verletzung.	Operation.	Erfolg: für das Leben.	Erfolg: für die Function.	Todesursache.	Bemerkungen.
1	Dupuytren	w.	18		Tumor	Pr. spin. des VII. Halsw.	lebt	gut.		
2	Roux				Carcinom					
3	Heine				Caries		lebt	gut.		Osteotom.

2) Der Wirbelbogen.

1	Cline	m.	26	1814	Fract. compl.	7., 8., 9. R.-W	†			am 19. Tag.
2	Wickham			1817	Fract. compl.	7. Halsw.	†			am 2. Tag.
3	Attenborow				Fract. compl.		†			
4	Tyrrel	m.	25	1822	Fract. compl.	12. Brustw. 1. Lendenw.	†			am 14. Tag.
5	Tyrrel ...	m.	30	1827	Fract. compl.	12. Brustw. 1. Lendenw.	†			am 8. Tag.
6	Holscher ...			1828	Fract. compl.		†			
7	Smith	m.	26	1829	Fract. compl.	2., 3., 4 Brustw.	lebt	gut.		
8	Boyer ...				Fract compl.		†			
9	Rhea Barton				Fract. compl.		†			
10	Laugier.....			1840	Fract. compl.		†			
11	Mayer	w.	23	1845	Fract. compl.	7. Brustw.	†		Gangrän	am 21. Tag.

Die Resectionen am Becken.

Die inneren Knochenflächen des Beckens, in ihrer Eigenschaft und Lage als Wandungen der Bauchhöhle, Stützen und Begrenzungsflächen der Baucheingeweide und des innern Uro-genital-Apparats sind für die Resection unzugänglich. Dagegen liegen andere Abschnitte des Beckens, wie der Kamm und die Stacheln des Darmbeins, die Schoossbeinfuge, der absteigende Ast des Schoossbeins, das Schwanzbein oberflächlich und zugänglich genug, um abgetragen zu werden oder bieten, wie das Kreuzbein und der Sitzknorren, wenigstens eine genügend zugängliche und an weicher Bedeckung arme Seite für den operativen Eingriff dar. Gewöhnlich giebt

die isolirte Erkrankung oder Verletzung dieser seichtliegenden Knochenabschnitte den Anlass zur Resection; ausnahmsweise sind es aber gerade ihre Beziehungen zu den nahe liegenden Organen, welche die Resection indicirt erscheinen lassen. So Christoforis[1]) Vorschlag der subperiostalen Resection der symphysis ossium pubis als Ersatz für den Kaiserschnitt und mein Vorschlag[2]) zur Resection des aufsteigenden Astes ossis ischii bei Verstopfung der Harnröhre durch den in dasselbe eingedrungenen, fracturirten Knochen.

1) Resectionen am Darmbein.

Die Ausschneidung der Pfanne und der Pfanne naheliegender Knochenschichten wurde, wie Seite 86 erwähnt, von verschiedenen Wundärzten zugleich mit der decapitatio femoris durchgeführt und hatte, ob penetrirend oder nicht, keinen ungünstigen Einfluss auf den Erfolg der Operation. Die äussere Fläche des os ilium kann wegen organischer Erkrankung oder Zersplitterung der äusseren Tafel oberflächlich, wegen tiefer gehender Knochenkrankheiten, Verletzungen, eingekeilter fremder Körper penetrirend resecirt werden. Complicirte Fracturen, wie sie durch Schuss oder Ueberfahren nicht selten zu Stande kommen, geben in so fern keine günstige Prognose, als gewöhnlich die Beckenorgane mit verletzt sind. (Velpeau, Heyfelder.) Das operative Verfahren ist unter Berücksichtigung der Seite 18—20 und Seite 84—87 angegebenen Vorschriften nach der Stelle und Ausdehnung der Erkrankung für jeden Fall besonders zu gestalten.

Manne[3]) resecirte wegen Splitterbruch mit Impression, sich des Trepans bedienend; ebenso Theden[4]) wegen einer eingekeilten Kugel und nach ihm mehrere Male Sédillot[5]) aus gleichem Grunde.

J. F. Heyfelder[6]) nahm einen Theil der incisura ischiadica wegen Nekrose mit Erfolg weg.

Leauté[7]) trug mit der schneidenden Knochenzange wegen Caries die crista ilei grossentheils ab, eine Operation, die Sayres bei einem Kranken wiederholte, dessen Hüftgelenk er exstirpirte (vergl. Seite 86). Gleichzeitig nahm er die spina anterior superior fort. Erfolg. Velpeau[8]) sah zwei Mal nach derselben Operation wegen complicirter Fractur Heilung.

J. F. Heyfelder[9]) sah nach der Resection der spina ant. superior wegen

---

1) Gaz. des hôp. 1859. S. 471.

2) O. Heyfelder, Falsche Wege. Breslau und Bonn 1854.

3) Traités des malad. des os S. 189.

4) Ried a. a. O. S. 245.

5) Méd. opérat S. 387.

6) Jahresbericht 1847/48. S. 27.

7) Le Dran, obs. de chir. B. II. S. 265.

8) A. a. O. B. I. S. 555.

9) Deut. Kl. 1858. S. 205.

Fractur den Tod eintreten in Folge der gleichzeitigen Verletzung der Baucheingeweide.

2) Resectionen am Schoossbein.

Historische Notizen.

Velpeau[1]) erzählt, dass er einem 15jährigen Mädchen, welches überfahren eine Fractur des rechten Schoossbeins mit Austritt des Fragments durch die Haut zeigte, 1 " dieses Knochens resecirt habe.

Matzel[2]) in Dijon machte eine ähnliche Operation wegen Fractur mit Verschiebung.

A. Cooper[3]) nahm bei einem 28jährigen Manne wegen Exostose 1 " des Schoossbeins mit der Hey'schen und Machel'schen Säge weg und erzielte Heilung.

Nicht penetrirende Resectionen desselben Knochens vollführten Regnoli[4]) wegen Exostose mit vollem, Mayer[5]) wegen Caries mit theilweisem Erfolg.

Er hatte den cariösen absteigenden Ast des Schaambeins durch eine Längsincision blossgelegt, um ihn subperiostal zu reseciren, musste sich aber durch den Einspruch der Verwandten und eines andern Arztes mit einer oberflächlichen Raspelung mittelst des Schaabeisens begnügen, erzielte in 14 Tagen Heilung, aber nicht Herstellung, indem Hinken und eine Fistel zurückblieb.

Indicirt ist die Operation durch Caries, Nekrose, Exostosen, durch Fracturen mit Perforation der äusseren Haut oder der Harnröhre und daraus hervorgehender Harnverhaltung, auch wenn keine äussere Verletzung vorhanden, und endlich nach Christoforis und Largni bei Beckenenge statt der Symphysotomie.

Die Diagnose einer Fractur mit Perforation der Harnwege ist durch die Crepitation, die Untersuchung mit dem Katheter und durch die Vagina beim Weibe und die Harnverhaltung mit Sicherheit zu machen. In einem von Desault[6]) mitgetheilten Falle wurde durch Extraction eines Splitters des fracturirten Schaambeins, der die Urethra durchbohrt und während 4 Jahre eine Reihe von Störungen veranlasst hatte, der Kranke hergestellt, in einem von mir[7]) mitgetheilten Falle Nélaton's trotz der genau gestellten Diagnose nicht die Resection, sondern der Blasenstich gemacht und der Kranke verloren.

Operation.

Der Kranke wird wie zum Steinschnitt gelagert, ein einfacher Längsschnitt auf dem zu entfernenden Knochen geführt, das Periost sorgfältig

1) Ebend. S. 553.
2) Lisfranc a. a. O.
3) Essays B. I. S. 222.
4) O. Weber a. a. O. S. 64.
5) Deut. Kl. 1856. S. 202.
6) Chopart, Maladies des voies urinaires und Velpeau a. a. O.
7) Falsche Wege. Breslau u. Bonn 1853.

erhalten, der Knochen mittelst des Osteotoms oder der Kettensäge unter gehörigem Schutz der Weichtheile abgetragen. Die A. obturatoria ist bei einiger Vorsicht kaum zu verletzen. Während der Reconvalescenz soll nach Matzel's Vorgang bei Rückenlage des Operirten der Schenkel gebogen und abducirt erhalten werden, um eine Verengerung des Beckens zu verhüten. Waren die Urinwege verwundet, so wird ein Katheter eingelegt und während der Heilung so gelassen.

3) Resectionen des Sitzbeins.

Die Abtragung des Sitzknorrens machte Velpeau[1]) wegen complicirter Fractur. Maunoir[2]) hatte wegen Caries auf den tuber ischii eingeschnitten, das Glüheisen einwirken lassen und 2 Monate später den ganzen Sitzknorren entfernt.

Die Lagerung des Kranken geschieht, wie für die vorige Operation. Zur Entfernung des Knochens dient das Osteotom, zur Entblössung derselben ein Längs- oder Kreuzschnitt.

4) Die Resectionen am Heiligenbein.

Die Extraction eines fracturirten und nekrotisch gewordenen Heiligenbeins mittelst Knochenzangen und nach gemachtem Längsschnitt vollführte Maunoir[3]) schon in der zweiten Hälfte des vorigen Jahrhunderts. In den dreissiger Jahren entfernte Rothmund[4]) mittelst des Osteotoms ein 3″ langes, 1½″ breites Stück der hinteren Wand vom os sacrum.

Der Kranke muss mit etwas erhöhtem Becken die Bauchlage einnehmen. Die dünnen, den Knochen bedeckenden Weichtheile trennt ein Längsschnitt in der Mittellinie, welcher nach Bedürfniss in einen + T ⊥ ⊢förmigen verwandelt wird. Wenn Fisteln vorhanden sind, so sucht man sie möglichst in die Incisionen hineinzuziehen; frische Wunden werden ebenfalls benutzt. Splitter und Sequester werden extrahirt, zurückbleibende Rauhigkeiten durch schneidende Knochenzangen, Stich- oder andere Sägen abgetragen, erkrankte Theile mittelst Osteotom oder Trepankrone oder Glockensäge ausgesägt. Im Ganzen bietet das Verfahren wenig Schwierigkeit und hat man ausser den Sacralnerven nichts Einzelnes zu berücksichtigen.

5) Resection des Steissbeins.

Ausser einigen Extractionen des nekrotisch gelösten Steissbeins existirt nur Eine notorische Exstirpation dieses Knochens wegen Caries, welche Vel-

---

1) A. a. O. S. 530.

2) Ebend. S. 555.

3) Gaz. salut. 1769. Nro. 31. S. 3. — Velpeau a. a. O. S. 554.

4) Ried a. a. O. S. 242.

PEAU und RIED ausführlich mittheilen. VAN ONSENOORT[1]) unterstützte durch den ins Rectum eingeführten Zeigefinger das Steissbein, legte es durch einen ⊥-Schnitt bloss, präparirte zuerst die Spitze, dann den ganzen Knochen, exarticulirte und erzielte schnelle Heilung.

Unter 20 verschiedenen Resectionen der Beckenknochen finden wir 3 Todesfälle, 11 complete Heilungen, 1 Misserfolg mit Erhaltung des Lebens. Die Hälfte der Operationen wurde wegen organischer Knochenleiden (5 wegen Caries, 3 wegen Nekrose, 2 wegen Exostose), die Hälfte wegen Verletzungen gemacht. Auf die letztere Hälfte kommen jene 3 lethalen Ausgänge.

Tabellarische Uebersicht der am Becken gemachten Resectionen.

1) Am os ilium.

Nro.	Name des Operateurs.	Geschlecht.	Alter. Jahr.	Jahr.	Krankheit oder Verletzung.	Operation.	Erfolg: für das Leben.	Erfolg: für den Gebrauch.	Todesursache.	Bemerkungen.
	Manne				Fract. compl. Impress.	Acussere Fläche.				Trepankrone.
	Theden				Eingekeilte Kugel.	ditto				Trepankrone.
	Sédillot				ditto	ditto				
	Sédillot				ditto	ditto				
	Heyfelder	m.	46	1847	Necrosis	Incis. isch.	lebt			
	Leauté				Caries	Crista				
	Velpeau			1836	Fract. compl.	Crista et spi. ant. sup.	lebt			
	Velpeau			1838	Fract. compl.	ditto	lebt			
	Sayre	w.	9	1854	Caries	ditto	lebt			
	Heyfelder	m.	34	1857	Fract. compl.	Spin. a. s.	†			

Am os pubis.

1	Velpeau	w.	15	1832	Fract. compl.	rechts; penetrirend.	†			
2	Matzel				Fract. Verschiebung.	2″ penetr.	lebt	gut.		Knochenersatz.
3	Cooper	m.	28		Exostose	1″ penetr.	lebt	gut.		
4	Regnoli	m.	43		Exostose	superfic.	lebt	gut.		
5	Mayer	m.	13	1847	Caries	superfic.	lebt	schlecht.		

Am os ischii.

1	Maunoir			1769	Caries		lebt	gut.		
2	Velpeau			1836	Fract. compl.		†			

1) VELPEAU a. a. O. S. 555.

Laufende Zahl	Nr.	Name des Operateurs.	Geschlecht.	Alter. Jahre.	Jahr.	Krankheit oder Verletzung.	Operation.	Erfolg: für das Leben.	Erfolg: für den Gebrauch des Gliedes.	Todesursache.	Bemerkungen.
						Am os sacrum.					
18	1	Maunoir ...	w.	36	1769	Fract. c. neer.		lebt	gut.		
19	2	Rothmund			1839	Necrosis	2″ lang 1½″ breit	lebt	gut.		
						Am os coccygis.					
20	1	Onsenoort				Caries	tot.	lebt	gut.		

C. Resectionen am Kopfe.

I. Resectionen der Schädelknochen.

Anatomische Bemerkungen.

Die Hirnschale wird von 7 Knochen gebildet, von denen aber nur die dem Schädeldach angehörigen (Stirnbein, Seitenwandbeine, Schläfenbein und die Schuppe des Hinterhauptbeins) den wundärztlichen Eingriffen zugänglich sind, während sich der Schädelgrund solchen gänzlich entzieht. Die Schädelknochen sind flache, aus zwei compacten Tafeln und einer zwischenliegenden spongiösen Schicht bestehende Knochen; die innere Tafel ist brüchig — tabula vitrea. Beachtung verdienen in Bezug auf Diagnose, wie auf Operationen, die sie verbindenden Nähte und die in diesen zuweilen eingefügten ossa Wormiana. Von aussen sind sie der Untersuchung, wie dem chirurgischen Eingriff sehr zugänglich, indem ausser der Kopfhaut mit ihrem fettarmen Zellgewebe nur die galea aponeurotica und die Beinhaut den Schädel überziehen. Nach vorn und hinten finden sich ausserdem die fast membranartigen Frontal- und Occipitalmuskeln, in der Schläfengegend die etwas massenhafteren Schläfenmuskeln. Zuführende Gefässe in diesen Weichtheilen sind die AA. frontales, supraorbitales, temporales superficiales et profundae, auriculares, occipitales. An und für sich würden die Verletzungen und Eingriffe der Schädelknochen ganz analog denjenigen anderer platter Knochen sein; ihre sie über alle andern erhebende Dignität erhalten sie durch das Contentum des Schädels, das Gehirn und seine Häute. Die ganze Innenfläche des Schädelgewölbes wird von der derben fibrösen dura mater ausgekleidet, die im Ganzen lose adhärirend, an den Nähten bedeutend fest sitzt und auch an andern Stellen vermöge pathologischer Processe energische Verwachsungen mit den Schädelknochen eingeht. Indem ihre Blätter an mehreren Stellen auseinanderweichen, bilden sie die bekannten sinus ve-

nosi, in welche ihre Venen sich ergiessen. Die dura mater erhält ihr arterielles Blut aus der vordern, mittleren und hinteren Meningealarterie, und entsendet das den Schädelknochen zukommende in kleinen, direct zu denselben gehenden Arterienzweigen. Die Schädelknochen sind sehr häufig Verletzungen ausgesetzt, welche theils Knochenwunden, theils Diastasen, Fissuren, Fracturen, Absprengungen, Impressionen sind. Ausser Exostosen und eigentlichen Neubildungen beobachten wir auch Nekrose, Caries, syphilitische, tuberculöse, carcinomatöse Verschwärnngen der Schädelknochen. Alle diese Veränderungen können die oberflächliche oder penetrirende Resection eines Knochenstücks aus dem Schädeldach veranlassen. Dabei ist ausser der Nähe des Gehirns und der Gehirnhäute, ausser den angegebenen, grösseren Gefässen auch die oft bis zur Dicke eines Papierblatts gesteigerte locale oder allgemeine, pathologische oder auch nur individuelle Dünnheit, das Vorkommen einer krankhaften oder durch hohes Alter bedingten Brüchigkeit, eine abnorme Verdickung oder Härte der Knochen zu berücksichtigen.

Eintheilung.

Die Resectionen der Schädelknochen sind beinahe immer partielle, nur ausnahmsweise totale eines Knochens; sie zerfallen in oberflächliche und penetrirende. Sie könnten ebenfalls nach den einzelnen Knochen unterabgetheilt werden. Man fasst sie aber wegen des geringen Unterschiedes und der häufigen Ausdehnung über mehr als Einen Knochen als Resectionen der Schädelknochen zusammen. Auch eine Unterscheidung in Trepanation und Resection ist nicht durchzuführen.

1) *Oberflächliche Resectionen der Schädelknochen.*

Solche Operationen wurden seit ältesten Zeiten, wenn auch in unvollkommener Weise gemacht, indem früher mit dem Glüheisen, später mittelst Meissel, Schabeisen, der Martini'schen Glockensäge und dem Trepan oberflächliche Affectionen zerstört wurden. Unserem Landsmann Heine gebührt das Verdienst, in seinem Osteotom das zweckmässigste Instrument für solche Operationen erfunden und in die Chirurgie eingeführt zu haben. Auch Abtragungen von Schädelexostosen, wie Jefferson[1]) u. A. sie ausgeführt, gehören gewissermaassen in diese Kategorie, können aber auch mit andern Instrumenten, namentlich mit gewöhnlichen Sägen vollbracht werden.

Die oberflächlichen Schädelresectionen zeichnen sich vor den penetrirenden dadurch aus, dass die Schädelhöhle uneröffnet bleibt und sie demgemäss nur in geringem Grade gefährlich sind. Bei dem jetzigen, verbesserten Verfahren wird es nicht selten gelingen, mit einer solchen nicht penetrirenden Resection auszureichen, stets aber möglich sein, diese

1) Gaz. med 1855. S. 587 und Americ. journ. of med. sc. Octob. 1854.

in eine penetrirende zu verwandeln, wenn es sich während der Operation als nöthig herausstellt.

Penetrirende Resectionen der Schädelknochen.

Geschichte.

Die Ausschneidung eines Knochenstücks aus der ganzen Dicke des Schädels wegen Erkrankung oder Verletzung des Knochens selbst oder der darunter liegenden Theile ist die älteste Form der Resectionen überhaupt. Bis zum Ende des vorigen Jahrhunderts wurde sie ausschliesslich mit Hülfe des Trepans und in unverantwortlich grosser Zahl in Ausführung gebracht. Seit dieser Zeit aber arbeitet die Chirurgie an der Verbesserung der Methode wie der Instrumente und an der Einschränkung der Indicationen zu den die Schädelhöhle eröffnenden Knochenresectionen. Hey[1]) erfand seine Säge und wandte sie fünf Mal zu Schädelresectionen wegen complicirter Fractur an (1781—1809). Gräfe[2]), wie viele Andere, construirte eine Scheibensäge und resecirte ein cariöses Schädelstück 1819. Nun trat B. Heine mit dem Osteotom hervor und seitdem haben eine Reihe von (fast ausschliesslich deutschen) Wundärzten sowohl wegen Fracturen, als wegen Knochenkrankheiten Stücke von verschiedener Form und Grösse aus den Schädelwänden entfernt, während da und dort noch die Trepankrone florirt, z. B. in Maisonneuve's Klinik.

Die Resection der Schädelknochen wegen Verletzungen machten Demme[3]) 6 bis 8 Mal, Jäger[4]), B. Heine[5]), J. Heine[6]), Welz[7]), Textor d. V. und d. S.[8]), Voigt[9]) 2 Mal, Rothmund[10]), Erichson[11]).

Wegen Caries vollführten dieselbe Operation B. Heine[12]) (caries syphilitica), J. F. Heyfelder[13]), Jäger[14]) wegen Nekrose, Küster[15]), Cook[16]), Bryant[17]) Alle diese Chirurgen, die beiden letzten ausgenommen, hatten sich des Osteotoms bedient.

Indicationen.

Nekrose in allen Fällen, wo sie die ganze Dicke des Knochens einnimmt, wo die Abstossung sehr langwierig ist oder mit starker Eiterung einhergeht oder wo Entzündung der Gehirnhäute droht.

---

1) Ried a. a. O. S. 219.
2) Muhr, Diss. de oss. part. excid. S. 20.
3) Gräfe und Walther's Journal. Bd. XVIII. S. 50.
4) Ried a. a. O. S. 220.
5—7) Noodt a. a. O. S. 62.
8) Leisnig, Diss. über Trepanation. Würzb. 1844. S. 90 und Ried a. a. O. S. 221.
9) Noodt a. a. O. S. 63.
10) Ried a. a. O. S. 221.
11) Med. tim. and gaz. 1860. April.
12) Froriep's Notizen Bd. XLIV. S. 27 und Ried a. a. O. S. 27.
13) Resect. u. Amp. S. 1.
14) Ried a. a. O. S. 193 und S. 221.
15) Heyfelder a. a. O. S. 5.
16) Lancet. 1856. May.
17) Med. tim. a. gaz. 1860. May. S. 445.

Caries, welche so tief geht, dass eine oberflächliche Resection nicht mehr möglich ist, Neubildungen, welche in der ganzen Tiefe des Knochens inseriren oder ihn schon perforirt haben; Verschwärungen verschiedenen Ursprungs, wenn sie nicht zur Heilung tendiren, sondern sich ausbreiten.

Frische Knochenbrüche oder Knochenwunden mit Impression, mit Eindringen von Splittern, fremden Körpern, mit Bildung von Abscessen, Extravasaten.

Geheilte Knochenbrüche oder Knochenwunden, welche durch Verschiebung oder Calluswucherung secundäre Erscheinungen bedingen.

Ungeheilte Fracturen oder Knochenwunden, wo Fisteln, Caries, Nekrose sich gebildet hat.

Die Operation.

Die Entblössung des Knochens geschieht durch einen bogenförmigen oder einfachen Lappenschnitt) ⟩ > mit Benutzung vorhandener Zusammenhangstrennungen. Das Periost wird nur so weit eingeschnitten und zurückgeschabt, als der Knochen abgetragen werden soll. Die erkrankte oder fracturirte Stelle oder den eingekeilten fremden Körper umgiebt man mit Hülfe des Osteotoms mit zwei bogenförmigen oder je nach Bedürfniss mit drei bis vier geraden oder geschwungenen penetrirenden Knochenschnitten; nach Entfernung des Knochenstücks oder fremden Körpers extrahirt man etwaige eingedrungene Splitter, entleert etwa vorhandenes Extravasat oder Exsudat, und glättet rauhe Stellen oder Knochenzacken. Eine andere Art, organisch erkrankte Partieen abzutragen, besteht nach Heine's Vorgang darin, schichtenweise zuerst die äussere Knochentafel, dann die Diploe, endlich die innere, compacte Knochenlage wegzusägen, wobei es möglich ist, innezuhalten, sobald sich die Knochensubstanz gesund zeigt oder in immer kleinerem Umfang, entsprechend der Abnahme der Erkrankung, die nächstfolgende Schichte auszusägen. Das Osteotom hat vor der Trepankrone den Vorzug, das zu entfernende Knochenstück in jeder beliebigen Gestalt umschreiben zu können und hierdurch, wie durch die Verjüngung der abzutragenden Schichten, bedeutend Substanz zu ersparen.

Verband und Nachbehandlung ist für die oberflächliche, wie für die penetrirenden Resectionen dieselbe. Nach sorgfältiger Reinigung werden einige Charpiefäden in die Wunde gelegt und in ihrem abhängigsten Theil befestigt, die übrige Wunde mit Heftpflaster geschlossen, mit einem Ceratlappen bedeckt, hierüber kalte Ueberschläge gemacht. Man lagert den Operirten mit erhöhtem Kopf auf die kranke Seite, lässt ihn

strenge Diät und ausgezeichnete Ruhe halten. Sobald die Eiterung eingetreten, muss der Verband täglich erneut, der Eiter sorgfältig ausgespült, lauwarme Fomentationen von reinem Wasser oder Bleiwasser oder ein einfacher trockner Verband angewandt werden. Handelt es sich darum, auf blosse Granulationen, eine langsame Verheilung, kurz auf eine torpide Beschaffenheit der Operationswunde belebend einzuwirken, so halte ich die lauwarme Beträufelung während einer oder mehrerer Stunden täglich angewandt für ein ebenso sicheres als unschädliches Mittel. Complicationen werden nach allgemeinen Regeln behandelt.

Ersatz von Knochensubstanz tritt in den wenigsten Fällen ein, namentlich nicht bei rundem oder annähernd rundem Substanzverlust; eher bei länglichen oder winkligen Knochenwunden. Eine derbe, fibröse Membran mit eingestreuten Knochenstrahlen oder Knochenpunkten und straffer Anheftung der äusseren Weichtheile pflegt die Knochenlücke zu schliessen und einen elastischen und zugleich starken Schutz für das Gehirn zu bilden. Ich hatte Gelegenheit in München einen vor vielen Jahren von Rothmund operirten Mann zu untersuchen, bei welchem eine scharfe viereckige Knochenlücke deutlich zu fühlen war, deren Grund jedoch unnachgiebig und mit der Kopfhaut fest verwachsen erschien. Bei Küster's Kranker, die das ganze Stirnbein wegen Ostitis und necrosis syphilitica verloren hatte, regenerirte sich eine Knochenschichte. Solche Beobachtungen hat man schon darum selten Gelegenheit zu machen, weil die Operirten die Resection selten überleben. Dies aber hat seinen Grund nicht vorzugsweise in der Gefährlichkeit des operativen Eingriffs, sondern darin, dass die grösstere Mehrzahl dieser Operationen wegen Verletzungen angestellt werden, penetrirende Schädelverletzungen aber an sich schon, behandelt oder unbehandelt, eine schlechte Prognose geben. Es kommt das sehr ungünstige Mortalitätsverhältniss also viel weniger auf Rechnung der Operation, als auf Rechnung der sie veranlassenden Kopfverletzungen. Ein Beweis dafür ist der Umstand, dass die wegen organischer Erkrankung gemachten Resectionen, wo selbstverständlich Erschütterung und Verletzung des Gehirns und seiner Häute wegfällt, auch auffallend bessere Resultate haben. Die von Heine, Jäger, Heyfelder, Küster, Cook und Bryant wegen Caries oder Nekrose operirten Kranken genasen alle, was Jäger nach 1½, Heyfelder nach 12, Küster nach 1 Jahr constatirte. Sie genasen meist so vollständig, dass sie ihren gewohnten Geschäften nachgehen konnten, und dass sich bei der Operirten von Dr. Küster sogar der Knochen regenerirte.

II. Die Resection der Gesichtsknochen.

1) Die Resection des Oberkiefers.

Anatomische und pathologische Vorbemerkungen.

Das Skelett des ganzen mittleren Drittheils des Gesichts wird durch die beiden Oberkieferbeine gebildet. Das os maxillare superius ist durch seine Form, seine Localität wie durch seine Verbindungen besonders zugänglich für die verschiedensten Arten der Resection. Gleich einem Vorbau vor das übrige Kopfskelett vorgeschoben, von der Mund-, Nasen- und Augenhöhle, wie von dem canalis lacrymalis, spheno-maxillaris, fissura orbitalis inferior begrenzt, hindern weder dicke Weichtheilschichten den Angriff, noch erschweren ausgedehnte oder sehr feste Knochenverbindungen die Auslösung, für welche in jenen natürlichen Spalten und Höhlen geradezu der Weg vorgezeichnet ist. Die Gestalt des Oberkieferbeins lässt sich annähernd einem Würfel mit theils abgestumpftem, theils verlängertem Winkel und Kanten vergleichen. Er besitzt eine obere oder Orbitalfläche, eine innere oder Nasenfläche, eine äussere oder Schläfenfläche, eine vordere oder Gesichts-, eine hintere oder Schädel-, eine untere oder Gaumenfläche. Der Nasenfortsatz stellt die Verlängerung der oberen vorderen und der medianen vorderen Kante dar, der Gaumenfortsatz die der medianen, unteren, der Zahnfortsatz der unteren vorderen und lateralen, der processus zygomaticus die der vorderen lateralen Kante. Die Kante zwischen Schläfenfläche und Schädelfläche wird durch eine etwas stumpfe, bald mehr, bald weniger in die Augen fallende Kante gebildet. Die Wände des Knochens, welche eine Höhle einschliessen, sind dünn, indess die Knochenmasse in den Fortsätzen zunimmt. Die Nasenwand enthält die annähernd viereckige Oeffnung des sinus maxillaris und den sulcus lacrymalis. Die obere Fläche bildet den Grund der Orbita, welcher bei der Exstirpation des Knochens natürlicher Weise nicht erhalten werden kann. Um so wichtiger ist es, die ihn überziehende Beinhaut zu conserviren, wodurch dem Bulbus eine Stütze bleibt, die ihn in seiner normalen Lage erhält. In der Richtung von hinten nach vorn und etwas nach innen verläuft in derselben der sulcus infraorbitalis, der nach vorn in dem gleichnamigen Kanal, nach hinten in der fissura orbitalis inferior endigt. An ihrer Medianseite geht die Augenplatte wenig feste Verbindungen ein, am weitesten nach hinten mit der Augenfläche des Gaumenbeins, in der Mitte mit der lamina papyracea des Siebbeins, am weitesten nach vorn mit dem Thränenbein, eine festere nach lateralwärts und vorn mit der Orbitalplatte des Jochbeins. Nach hinten geht sie frei in die Schläfenfläche, nach vorn in geringerer oder grösserer Breite durch eine zum Orbitalrand gehörige scharfe Kante in die Gesichtsfläche über, indem der processus maxillaris ossis zygomatici zuweilen das Thränenbein beinahe erreicht. Die hintere Fläche steht an ihrer Medianseite mit der pars perpendicularis und dem processus pyramidalis des Gaumenbeins und dem processus pterygoideus des Keilbeins in Verbindung und hilft mit diesen durch seinen sulcus pterygo-palatinus den gleichnamigen Kanal bilden, in welchem Arterie und Nerv gleichen Namens verlaufen. Alle anderen Verbindungen mit den Kopfknochen werden durch Fortsätze bewirkt, indem die vordere und die Seitenfläche vollkommen frei sind und die Nasenfläche nur die dünn-

wandige untere Muschel trägt. Der processus nasalis verbindet sich mit dem Stirnbein und trägt an seinem vorderen Rand das Nasenbein, an seinem hinteren, der Orbita zugekehrten Rand das Thränenbein. Eine scharfe Leiste, die Fortsetzung des Orbitalrandes, theilt seine Lateralfläche in einen dem Antlitz und einen zweiten der Orbita zugekehrten rinnenförmigen Theil, die fossa sacci lacrymalis, die den Thränensack aufnimmt und in den sulcus lacrymalis übergeht. Der processus zygomaticus erhebt sich an seiner unteren Parthie als die Fortsetzung der vorderen lateralen senkrechten Kante, indess seine dreieckige dem Jochbein zugewandte Knochenfläche das abgestumpfte obere vordere laterale Eck des Körpers darstellt. Die festeste Knochenverbindung, welche der Oberkiefer eingeht, kommt durch die Verwachsung dieser Fläche mit dem Jochbein zu Stande. Gleichwohl stellt sie der Trennung keine bedeutende Schwierigkeit entgegen, da sie von oben, hinten und vorn den Instrumenten zugänglich ist. Der processus palatinus, die Verlängerung der unteren Fläche, trifft mit demselben Theil der anderen Seite in der Medianlinie zusammen und bildet hier die nach oben gerichtete crista nasalis, die nach vorn als spina nasalis anterior endigt. Der Gaumenfortsatz stellt zugleich das Dach der Mundhöhle und den Boden der Nasenhöhle dar. Der sinus maxillaris, der von den Wänden des Oberkiefers eingeschlossen wird, entspricht ungefähr der Gestalt des Knochens mit mehr oder weniger abgerundeten und abgestumpften Kanten und Ecken. Bei manchen Individuen erstreckt sich die Höhlung auch in die Fortsätze, nicht blos mit einer angedeuteten stumpfen Ausbuchtung, sondern mit einem eigentlichen Fortsatz, so dass dieser bei Resectionen auf dem Durchschnitt der Oberkieferjochbeinverbindung und des Nasenfortsatzes eröffnet gefunden wird. Ich habe ein solches Verhalten bei Operationen an der Leiche mehrmals am processus zygomaticus, Billroth am processus nasalis, Langenbeck an demselben bei einer Operation am Lebenden beobachtet.

Während die Innenfläche der Wände an einzelnen Stellen, namentlich nach hinten und nach oben, ziemlich glatt erscheint, ist sie an anderen durch kleine Furchen für Nerven und Gefässe und feine Knochenleisten und -Vorsprünge uneben. Am dünnsten sind die Wände an den Centren der vorderen und der oberen Fläche. In der medianen Wand befindet sich $1\frac{1}{2}$ Zoll vom Nasenloch entfernt die am Lebenden etwa 2 Linien Durchmesser betragende Oeffnung, durch welche der sinus maxillaris mit dem mittleren Nasengang in Verbindung steht. Durch diese Oeffnung dringen Pseudoplasmen sowohl aus der Nasenhöhle in den Sinus, als auch aus dem Sinus in die Nasenhöhle. Das Innere der Höhle ist zunächst von einer derben Knochenhaut überzogen, welche reich an Drüsen ist. Diese vielfach verästelten schlauchartigen Drüsen geben durch partielle blasenartige Erweiterung Anlass zu Cystenbildungen. Durch lockeres Bindegewebe an das Periost angeheftet ist die zarte, dünne Schleimhaut, welche, eine Fortsetzung der Nasenschleimhaut, die Maxillarhöhle auskleidet.

Der Thränennasenkanal, als Weg für die Kettensäge und andere Instrumente ebenfalls von Wichtigkeit bei der Resection des Oberkiefers, wird von der vorderen Abtheilung der lateralen Fläche des Thränenbeins, von dem processus lacrymalis der Muschel und von dem sulcus lacrymalis des Oberkiefers gebildet. Sein Durchmesser beträgt durchschnittlich 2—$2\frac{1}{2}$ Linien; seine Richtung geht schräg von oben und vorn nach unten und hinten; seine Länge beträgt 6—8 Linien. Er enthält den häutigen Thränennasengang und mündet unter dem vorderen Ende der unteren Muschel. Zum Behufe der Ein-

führung der Kettensäge eine Stange, Nadel oder Sonde, durch den ganzen Kanal zu führen, hat zweierlei gegen sich. 1) Ist die Durchführung bis zum Ende des Kanals schwierig, indem ein gebogenes Instrument, welches nach vorn von selbst aus der Nasenhöhle herausträte, durch den ziemlich geraden Kanal nicht geführt werden kann, ein gerades Instrument aber, welches in der Richtung des Kanals nach unten und hinten in den unteren Nasengang eindringt, nur schwer nach vorn aus der Nase herausgeleitet werden kann; 2) würde die Durchsägungsfläche, welche vom Thränennasenkanal gerade nach vorn durch den Oberkiefer gelegt wird, bei einer Exstirpation dieses Knochens zu viel vom processus frontalis zurücklassen. Nun ist aber die mediane Wand des Kanals von so dünnen Knochen gebildet, dass dieselben mit einer Nadel zu durchstossen gar keine Schwierigkeit darbietet. Hat man nicht besondere Gründe, einen Theil des Nasenbeins mit wegzusägen, so durchsticht man besser das Thränenbein nicht, sondern führt die Nadel dicht über der Muschel durch den proc. lacrymalis, wo er ein dünnknöchernes Dreieck zwischen den kräftigeren nach unten auseinander weichenden Leisten bildet, die dem Oberkiefer angehören. Auf diese Weise kommt man gerade in den mittleren Nasengang, es trifft die Durchsägungsfläche nach vorn mit der Grenze zwischen Nasenbein und Oberkiefer zusammen und es wird nur ein Knochen durchstochen, der ohnehin am Oberkiefer haftend mit demselben fortgenommen werden muss. Ueberdies ist der proc. lacrymalis so dünn, dass er bei den meisten Schädeln schon beim Skelettiren verloren geht und bei pathologischen Zuständen des Oberkiefers mit am ersten zerstört wird, in welchem Fall die Nadel an der beschriebenen Stelle gar keine Knochensubstanz vorfindet. Die fissura orbitalis inferior bildet in den hinteren 2 Drittheilen der Augenhöhle die Grenze zwischen lateraler und unterer Wand, indem sie in schräger Richtung von hinten und der Medianlinie nach vorn, lateralwärts und etwas nach abwärts verläuft. Die Entfernung ihres vorderen Endes vom unteren Orbitalrand beträgt durchschnittlich 7—8 Linien, vom seitlichen Rand 6 bis 7 Linien.

Den oberen oder vielmehr lateralen Rand der Fissur bildet der untere Rand der Orbitalfläche des grossen Keilbeinflügels, den unteren (medianen) der laterale Rand der Augenfläche des Oberkiefers und des Gaumenbeins; nach hinten grenzt sie an den Körper des Keilbeins und steht aufwärts mit der fissura orbitalis superior, abwärts mit der fossa spheno-maxillaris in Verbindung. Nach vorn wird sie durch einen scharfen, bogenförmigen Knochenrand begrenzt, der von der Augenfläche des Oberkiefers, des Jochbeins, des grossen Keilbeinflügels gemeinschaftlich gebildet wird, wenn nicht die Mitwirkung des mittleren Knochens durch früheres Zusammentreten des ersten und dritten ausgeschlossen wird. Nach Gruber[1]) ist das Jochbein ebenso oft ausgeschlossen als nicht, und zwar durch Zwischenknochen oder durch früheres Zusammentreffen der beiden anderen. Der untere Rand ist stumpfkantig und bildet selten eine ganz gerade Linie, indem seine hintere Hälfte eine bogenförmige Hervorragung darstellt, unter welcher sich der sulcus infraorbitalis von hinten nach vorn begiebt. Der Sulcus bildet nach vorn von der oben beschriebenen Convexität eine mehr oder weniger seichte Einkerbung, indem er schräg über den Knochenrand von der Temporalfläche des Oberkiefers zu dessen Orbitalfläche heraufsteigt, um hier in den canalis infraorbitalis überzugehen. Der obere (laterale) Rand verläuft im Ganzen geradlinig und bildet nahe

1) Abhandl. aus der menschl. und vergl. Anatomie. Petersburg 1854. S. 116.

seinem vorderen Ende, dicht vor der Mündung der sutura spheno-zygomatica in die Fissur eine kleine nach unten und medianwärts stehende Lingula[1]), welche die Fissur an dieser Stelle etwas verengert, namentlich wenn sie stark ausgebildet ist und die Richtung medianwärts in höherem Grade zeigt (Fig. AA.).

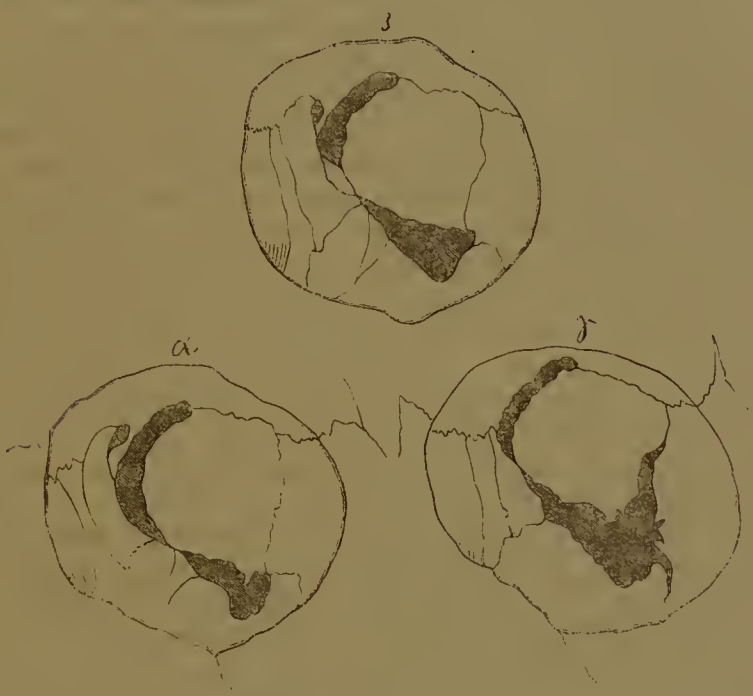

Fig. AA.

Nach meinen Untersuchungen[2]) kommt es nur selten vor, dass das vordere Ende des fissura orbitalis inferior sich nicht erweitert. Die verschiedenen Typen der Unteraugengrubenspalte finden sich in den nebenstehenden Figuren α, β, γ dargestellt. Die Fig. γ abgebildete Conformation entsteht durch Klaffen der sutura spheno-zygomatica oder durch einen erst beim Skeletiren entstandenen Verlust des hier zuweilen vorkommenden Zwischenknochens. Die durchschnittliche Breite der Fissur ist meinen Messungen nach $2\frac{1}{3}$ Linie, die äussersten Grenzen 5‴ und 1‴. Da überdies bei Oberkiefererkrankungen diese Spalte ebenso oft durch Usur oder Caries der angrenzenden Knochenparthie erweitert, als durch Sklerose oder Knochengeschwülste verengert wird, so hat man in ihrer Enge wenigstens nur bei einem Theil der Fälle die fast constante Schwierigkeit zu suchen, die sich für Einführung der Kettensäge, Nadel, Sonde etc. findet.

1) Diese Lingula ist wohl zu unterscheiden von dem dahinter liegenden tuberculum spinosum, in welchem die crista infraspinalis (Henle) oder der untere Rand der Temporalfläche des grossen Keilbeinflügels endigt und von welchem sich eine Kante entweder medianwärts zur crista orbitalis oder abwärts zur crista spheno-maxillaris oder auch zu beiden fortsetzt.

2) Die Resection des Oberkiefers. Berlin 1857. S. 12—13.

Die Haut des bei Oberkieferresectionen möglicher Weise betroffenen Operationsfeldes ist mit Ausnahme der Nasenhaut sehr verschiebbar. Dadurch werden plastische Operationen erleichtert, wie sie bei Oberkieferresectionen mit gleichzeitigem Substanzverlust in der Haut, nöthig werden können. Am unteren Augenlid ist das Unterhautzellgewebe beinahe ohne alles Fett und sehr elastisch. Bei Verwundung und dadurch bedingter Entzündung der Nachbargebilde pflegt es der Sitz eines ödematösen Ergusses zu werden, ebenso bei gehemmtem Blutrückfluss der Gesichtsvenen in Folge von das Gesicht stark ausdehnenden Tumoren. Straff und fettarm ist das subcutane Bindegewebe der Nase und der Lippe, reicher an Fett das der Wange. Am vorderen Rand des M. masseter auf dem M. buccinatorius stellt das Fett einen förmlichen Klumpen dar, welcher den Ausführungsgang der Parotis umhüllt, den Gefässen und Nerven als Lager dient und sich beträchtlich in die Tiefe zwischen die Musculatur und selbst zwischen den Oberkiefer und Kronenfortsatz des Unterkiefers erstreckt.

Bei der Operation, von welcher wir handeln, können beinahe alle Muskeln der Wangen-, Nasen- und Unteraugengegend in den Bereich des Eingriffs fallen, theils in so fern sie beim Hautschnitt durchschnitten werden (wie der M. orbicularis oris und der orbicularis palpebrarum, die Aufheber der Nasenflügel, der Lippen, der Mundwinkel, die Zygomatici, der Kau- und der Backenmuskel), theils in sofern sie durch Entfernung des Knochens ihre Ansatzpunkte ganz oder theilweise verlieren (wie der levator labii superioris alaeque nasi, der compressor nasi, die Aufheber der Oberlippe und des Mundwinkels, die Pterygoidei), andere müssen bei der Einführung der Kettensäge berücksichtigt und vermieden werden, wie der Masseter und der Temporalis.

Die Fascie der Wange besteht aus einem höher liegenden Blatt, der fascia parotideo-masseterica, welche den Masseter und die Parotis an ihrer äusseren Fläche bedeckt, sich nach vorn an den Buccinator fortsetzt, wo sie mit dem tiefer liegenden Blatte, der fascia bucco-pharyngea verschmilzt. Dieses tiefer liegende Blatt geht, nachdem es die vordere Fläche des Buccinator überzogen, rückwärts zur vordern Fläche der Pterygoidei und nach unten in die F. cervicalis über. Die Ohrspeicheldrüse ist durch ihre Lage dem Operationsgebiet so ziemlich entzogen, dagegen ihr Ausführungsgang, der den Buccinator durchbohrend gegenüber dem zweiten oberen Backzahn nach innen mündet, bei der Schnittführung durch die Wange der Verletzung ausgesetzt ist. Die innerste Bekleidung der Wange ist eine zarte, leicht verschiebbare Schleimhaut, welche zum Oberkiefer hinübergehend am oberen Ende der juga alveolaria sich inserirt. Nach abwärts geht sie ans Zahnfleisch über, bekleidet den harten Gaumen, und bildet an dessen Ende eine Duplicatur auf sich selbst, das weiche Gaumensegel, welches durch eine starke Drüsenschicht verdickt und durch mehrfache Muskeln einer sehr mannichfaltigen Formveränderung fähig ist. Obgleich sonst häufig der Sitz von heftigen Entzündungen, pflegt der weiche Gaumen nach seiner Lostrennung vom harten, wie es die Totalresection des Oberkiefers erfordert, sich nicht bedeutend zu entzünden. Durch die Ausdehnbarkeit der Mundspalte, so wie durch die hohe Insertion der Wangenschleimhaut am Oberkiefer ist die Trepanation der Highmorshöhle, unter gegebenen Verhältnissen selbst die Amputation des os maxillare superius ohne Spaltung der Gesichtsweichtheile möglich. Von Gefässen kommen die Verzweigungen der A. maxillaris externa und interna in Betracht, namentlich 1) der Stamm der maxilaris externa selbst, der am vordern Rand des Mas-

seter aussen am Mundwinkel vorbei zur Seite der Nase verläuft, und seine Endäste, die A. angularis und coronaria oris. 2) Die A. transversa faciei, von der Temporalis abgehend und quer über die Wangengegend bis in die Nähe des foramen infraorbitale verlaufend, wobei sie die Wangenmuskeln versorgt. Sie ist bedeutender Varianten des Kalibers fähig. 3) Die A. infraorbitalis, welche mit dem gleichnamigen Nerven aus dem canalis infraorbitalis durch das Foramen gleichen Namens heraustritt und bei der Abtrennung der Weichtheile von den Knochen nicht geschont werden kann. Ihre constanten Anastomosen mit der Angularis fallen besonders in den vorderen Wangenschnitt. Das Lumen aller dieser Arterien ist jedoch kein solches, dass ihre Durchschneidung gefährliche Blutungen veranlasste, und selbst wenn sie pathologisch erweitert angetroffen werden, gestattet doch ihre Lage eine alsbaldige Unterbindung. Die A. coronaria oris kann weder bei der einen noch der andern Schnittführung geschont werden, erfordert aber nicht einmal constant die Unterbindung, sondern die Blutung steht, wie das auch bei Excision von Lippenkrebs und bei der Operation der Hasenscharte beobachtet wird, durch blosse Compression.

Bei der Auslösung des Knochens werden nothwendig durchschnitten die Infraorbitalis, bevor sie von der fissura orbitalis inferior aus in den canalis infraorbitalis tritt, die arteriae alveolares superiores, ehe sie in die foramina maxillaria superiora eintreten und die A. pterygopalatina bei ihrem Eintritt in die canales palatini descendentes, oder es wird selbst der Stamm der maxillaris interna verletzt. Davor bewahrt man sich, wenn man das Messer möglichst nahe am Oberkieferknochen führt. Eine Durchschneidung derselben ist gleichwohl kein allzugrosser Unfall, indem die Unterbindung keine Schwierigkeit zu bieten pflegt. Uebler ist es, die Arterie blos anzustechen oder anzuschneiden, wo die Stillung der Blutung, namentlich in entartetem Gewebe, weniger leicht gelingt.

Die Nerven der Oberkiefergegend vom Facialis und dem zweiten Ast des Trigeminus kommend, verlaufen mehr oder weniger im selben Bereich mit den Arterien und werden also bei gleicher Schnittführung gleich jenen betroffen. Der Bewegungsnerv des Gesichts, der Facialis, durch die Parotis zu den Antlitzmuskeln tretend, theilt sich in einen obern und untern Hauptast. Die unteren Verzweigungen des oberen und die oberen des unteren Astes werden durch die Wangenschnitte getroffen und geben dadurch Anlass zu halbseitiger Gesichtslähmung. Die sensitiven Nerven des Gesichts gehören dem zweiten Ast des Trigeminus, dem N. maxillaris superior an, dessen Stamm in der fossa pterygo-palatina zur fissura orb. inf. verlaufend nicht in das eigentliche Operationsgebiet fällt. Der andere Lateralschnitt und in noch höherem Grad der Schnitt in der Mittellinie treffen nur wenig bedeutende Muskeläste. Constant und in höherem Grade gefährdet sind die durch den Knochen selbst verlaufenden Nerven. Die N. alveolares sup. post., welche aus dem N. infraorbitalis entspringend durch die foramina max. sup. in die hinteren Alveolarkanäle gehen, und besonders der noch stärkere Infraorbitalnerv, der von hinten unten nach oben vorn in die fissura orb. inf. tritt, durch den canalis infraorbitalis zum Gesicht gelangt und von diesem Kanal aus die N. alveolares superiores med. et anter. nach unten in die Substanz des Knochens sendet. Um diese Nerven vor einer bedeutenden Zerrung oder selbst Zerreissung zu schützen, müssen sie, ehe der Knochen vollends entfernt wird, dicht vor ihrem Eintritt in denselben abgeschnitten werden. Der Infraorbitalnerv wird an seiner Aus-

trittsstelle aus dem Formen gleichen Namens schon bei der Abschälung der Weichtheile von dem Knochen durchschnitten.

Die Gesichtsweichtheile sind dadurch charakterisirt, dass sie verwundet nur geringe Reaction hervorzurufen pflegen, zu primärer Vereinigung tendiren und selbst bei Substanzverlust ohne irgend eine oder doch auffallende Deformität heilen können. Diese Eigenthümlichkeit zeigt sich bei zufälligen Verwundungen, erklärt das Gelingen der vielen, oft sehr complicirten plastischen Operationen im Gesicht und kommt bei den Oberkieferresectionen in hohem Grade zu Statten.

Verletzungen des Oberkiefers, so häufig und mannichfaltig sie sind, geben nur selten zu Resectionen dieses Knochens Anlass. Aehnlich wie bei der Mandibula können partielle Resectionen nöthig werden, um prominirende scharfe Knochenflächen oder -Kanten abzutragen, eingedrungene fremde Körper, wie Kugeln, Messerspitzen zu entfernen, fehlerhaft geheilte Fracturen zu corrigiren, wenn sie Functionsstörungen beim Sprechen und Kauen oder auffallende Deformität verursachen.

Nekrose der Kieferknochen ist namentlich in neuerer Zeit häufig beobachtet worden, am häufigsten in Folge von Verletzungen, Syphilis, Mercurialismus und besonders in Folge von Einwirkung von Phosphordämpfen.

Caries befällt den Oberkiefer häufig, und zwar als Folge einer traumatischen Ostitis, oder als Fortsetzung eines von den Weichtheilen des Gesichtes oder Gaumens verlaufenden Verschwärungsprocesses, oder als aus einer Dyskrasie hervorgegangenes örtliches Leiden (Syphilis, Scrophulosis), bald in Folge von Empyem des sinus maxillaris und der verschiedensten Afterbildungen (primäre und secundäre Caries). Bei längerem Bestand des Leidens nehmen die Weichtheile gewöhnlich Theil durch Entzündung, Geschwulst, Perforation, Fistelbildung.

Sklerose[1]) pflegt als Residuum von Entzündung oder Verschwärung des Knochens, des Periosts, der Schleimhaut vorzukommen und begleitet nicht selten Neubildungen und Nekrosen an ihren Grenzen.

Die verschiedensten Neubildungen bald von der Knochensubstanz, bald von der Beinhaut, dem subcutanen und submukösen Zellgewebe, bald von der Schleimhaut ausgehend, auf den äusseren Wänden des Knochens oder einem Sinus aufsitzend, bald von der Haut auf das Skelett übergreifend, bald aus benachbarten Höhlen in das antrum Highmori eindringend, sind hier und zunächst auch am Unterkiefer häufiger als an irgend einem andern Knochen des Skeletts. Das eigentliche Fibroid[2]) ist selten; um so öfter beobachten wir das Sarkom, welches als sogenannte fibröse Polypen, Epuliden etc., sowohl in Gestalt des Faser- als des Zellen- und Cystensarkoms[3]) auftritt. Das Enchondrom konnte ich in der oben erwähnten Monographie als keineswegs so seltenes Vorkommen nachweisen, wie Paget[4]) es darstellt. Ausser den von mir dort aufgezählten Fällen von Patridge, Stanley, Langenbeck, Paget

1) Vergl. O. Heyfelder a. a. O. S. 16 18

2) Vergl. O. Heyfelder Virchow's Archiv, 1857, Mai u. Juni, und Giraldis, Des malad. d. sin. max. Paris 1851.

3) Lesenberg, Ueber Geschw. d. Oberkieferhöhlen. Rostock 1856. S. 9—12. O. Heyfelder a. a. O.

4) Lectures on surg. path. Bd. II. S. 194.

und mir, hatte ich neuerdings Gelegenheit einen Fall von verknöchertem Enchondrom zu beobachten und zu operiren. Von Fettgeschwülsten der maxilla superior wird nur ein Fall[1]) berichtet, auch Teleangiektasieen[2]) finden sich nur ausnahmsweise, was durch die seltene Erwähnung solchen Vorkommens in der Literatur bestätigt wird. Cysten und Cystoide kommen nach der übereinstimmenden Aussage von Dupuytren[3]) und Rokitansky[4]) unter allen Knochen am häufigsten am Oberkiefer vor. Wenn dieselben auf einen gewissen Grad der Ausdehnung gelangt, werden die Knochenwände ausgedehnt, verdünnt, perforirt, wenn sie aussen auf denselben sitzen, das Antrum verengert; überhaupt die benachbarten Höhlen beeinträchtigt, Deformität und Functionsstörung bedingt. Die Diagnose ist nicht immer leicht, indem die Cysten prall gespannt und mit einer Knochenwand versehen das Ansehen einer compacten Geschwulst haben können. In diesem Fall giebt eine punctio exploratoria die meiste Sicherheit. Schwieriger kann es in einzelnen Fällen sein zu unterscheiden, ob die Cyste im Zahnfleisch sitzend mit dem Knochen zusammenhängt oder nicht, ob sie in der Knochenwand, in dem Sinus oder in einer anderen Neubildung ihren Sitz hat, ob die scheinbare Cyste nur Flüssigkeitsansammlung und Ausdehnung des Antrum ist. Durch Giraldis[5]), Verneuil[6]), Luschka u. A. ist das häufige Vorkommen kleiner Cysten im Antrum constatirt. Sie werden bald einzeln, bald in grosser Anzahl gefunden, von Hirsekorn- bis Kastaniengrösse, breit aufsitzend oder gestielt. Paget, Stanley, Adelmann erwähnen membranöser Cysten, welche im sinus maxillaris, oder zwischen den Lamellen der vorderen Kieferwand oder auch im Zahnfleisch ihren Sitz haben, im letzteren Falle sowohl mit, als ohne Zusammenhang mit dem Kiefer. Der Cystenmembran und dem Inhalt nach zeigen sie dieselben Eigenschaften wie Balggeschwülste; ihrem Sitz nach, der immer am Alveolartheil des Kiefers ist, und nach ihrem zuweilen nachweisbaren Zusammenhang mit kranken oder losen Zähnen werden diese als ursächliches Moment angesehen. Schleimpolypen des Oberkiefers entstehen in der Höhle selbst oder in der Nasenhöhle und treten im letzteren Fall möglicher Weise von aussen in den sinus maxillaris.

Das Cancroid, der Epithelialkrebs hat aller Wahrscheinlichkeit nach seinen Ursprung niemals vom Knochen, sondern greift nur ausnahmsweise von den Gesichtsweichtheilen auf denselben über. Dagegen übertrifft das Carcinom an Häufigkeit alle andern Neubildungen des Oberkiefers. Es entspringt von den verschiedenen Schichten desselben, wächst nach innen und aussen, dehnt den Knochen aus oder zerstört ihn, zeigt selbst die verschiedensten Formen des Krebses vom Encephaloid und Gallertkrebs — bis zum harten Skirrhus und Osteocarcinoma, ist des enormsten Wachsthums, der Nekrose, der Verschwärung fähig und zieht die benachbarten Organe gewöhnlich in den Zerstörungsprocess herein.

Die Exostosen, als locale Hyperostosen, machen gewöhnlich nur ober-

1) Paget a. a. O. S. 98.

2) O. Heyfelder a. a. O. Nélaton a. a. O. Stanley.

3) Leçons orales. B. II. S. 129.

4) Bd. II. S. 127.

5) A. a. O

6) Canstatt's Jahresbericht 1852. Artikel: Geschwulstlehre von Virchow, S. 244, 249, 250.

flächliche Abtragungen des Kieferknochens nöthig und haben nur ein untergeordnetes Interesse. Ansammlungen von Blut, Schleim, Eiter im Sinus gehören zu den gewöhnlichen Krankheiten der maxilla superior und geben zu kleinen Resectionen Anlass.

Die Oberkieferresectionen zerfallen in totale und partielle eines oder beider Oberkieferknochen. Die partiellen einer maxilla superior zerfallen wieder in die Abtragung eines Fortsatzes, eines Randes, einer Wand oder eines grösseren Theils des Knochens (amputatio maxillae). Die partielle Resection beider Oberkiefer begreift den Alveolarrand, ein keilförmiges Stück aus der Mitte oder den grösseren Theil beider Körper.

A) Die totale Resection oder Exstirpation eines Oberkiefers.

Geschichte.

Was die Geschichte dieser Operation betrifft, so hat sie sich aus Anfängen herausgebildet, welche man kaum als Resectionen anzusprechen berechtigt ist, nämlich aus der Punction und Trepanation des sinus maxillaris, welche bei Hydrops, Empyem, Polypen desselben schon seit langer Zeit, wenigstens schon seit zwei Jahrhunderten in Anwendung kamen. Die Punction kann offenbar nicht zu den Resectionen zählen; wohl aber die Trepanation, wo aus der vorderen oder der Gaumenfläche des Oberkiefers ein Stück herausgeschnitten wird. Für ersteres gab Molinetti schon im 17., für letzteres Bertrand und Gooch im 18. Jahrhundert ein Verfahren an (Walther, Syst. d. Chir. Bd. II. S. 150).

Indem man da, wo grössere Zugänglichkeit erfordert war, namentlich bei Afterbildungen des Sinus durch Messer, Meissel etc. die Trepanationsöffnung erweiterte oder Geschwülste des Oberkiefers sammt den in oder an ihnen haftenden Theilen des Knochens ausschnitt, war der Fortschritt zur eigentlichen resectio maxillae superioris gegeben.

1827 wurde die erste Exstirpation des Oberkiefers wegen einer Geschwulst der Highmorshöhle von Gensoul[1]), 1828 dieselbe Operation von Textor d. V.[2]) in Würzburg und von Lizars[3]) in London gemacht. Letzterer so wie Leo[4]) wiederholten sie im Jahr 1830, Gensoul machte sie bis zum Jahr 1833 noch sieben Mal. Im Jahr 1834 wurde sie von Blandin[5]), Syme[6]) 2 Mal, Guthrie 2 Mal ausgeführt, von Letzterem abermals im folgenden Jahr; 1839 und 40 von Velpeau[7]), Warren[8]), Stevens[9]), O'Shaugnessy[10]), von

1) Lettr. chir. sur q. malad. grav. du sin. max. Paris 1833, und Lisfranc, Préc. d. nouv. opérat. B. II. S. 466—482.

2) Ueber Wiedererz. d. Knoch. nach Resect. 1842. S. 15.

3) Lancet. 1830. T. II. S. 54.

4) Rust's Magaz. Bd. LIV. H. 2.

5) Gaz. méd. d. P. 1834. N. 22

6) Edinb. Journ. 1835. N. 124.

7) Med. opér. T. 1. App. S. 35.

8) Boston. m. journ. 1838. Oct. 16.

9) New-York Journ. of med. 1840. April.

10) Calcutta quart. journ Hamb. Zeitschr. Bd. XVI. S. 116.

da ab in jährlich zunehmender Anzahl von Baer[1]), Faubert[2]), de la Vacherie[3]), Huguier[4]), Maisonneuve[5]) (wenigstens 5—6 Mal), Fergusson[6]) (7—8 Mal, Rocca[7]), Smith[8]) (2 Mal), Raleigh[9]), Chelius[10]) (mehrere Male), Heyfelder[11]) (14 Mal), Ried[12]), Textor Vater und Sohn (5 Mal), Mieheaux de Louvain[13]) (15 Mal), Rothmund, Lenoir[14]) (wenigstens 6 Mal), Robert[15]) (6 Mal), Butcher[16]), Dietz, Chassaignac[17]), Küchler[18]), Mott (14 Mal), Hancock[19]) (2 Mal), Langenbeck (10 Mal), Pitha[20]), Strempel, Baum[21]), Wilms, Middeldorpf[22]), Bruns[23]), Windsor[24]), Bikersteth[25]), Simson[26]), Field[27]), Johnson[28]) u. A. Der Verfasser hatte 2 Mal Gelegenheit dieselbe auszuführen:

1) Nicolaus Stromkin, 56 Jahr alt, wurde am 30. Juni 1859 ins Landhospital hierselbst aufgenommen, wo sich in kürzester Zeit eine bedeutende Geschwulst der rechten Wangengegend ausbildete, welche, als Carcinom erkannt, am 29. Sept. zur Exstirpation des Knochens führte. In Gegenwart von Prof. Heyfelder, Dr. Ritter, Dr. Schulze, Dr. Schwarzmann und einigen andern Collegen nahm ich mit Hülfe der Kettensäge und unter Anwendung des einfachen Medianschnitts ohne Querschnitt den ganzen Oberkiefer sammt der etwa Gansei grossen Geschwulst heraus. Da das Pseudoplasma bis zur basis cranii ging, so berührte ich die Wundfläche mit dem Glüheisen, vereinigte mit Knopfnähten und erzielte eine primäre Vereinigung. Schon Ende December Recidiv vom Grund der Operationshöhle. Am 1. März Exstirpation des neuen Tumors durch Prof. Heyfelder, worauf relatives Wohlbefinden eintrat.

---

1) G. m. d. P. 1841.
2) Ebend. 1840. S. 573.
3) Ebend. 1843. S. 156.
4) Ebend. 1842. S. 430 u. 822.
5) G. d. Hôp. 1842. N. 130. 1849. S. 385 u. 399. 1850. S. 410. 1852. S. 139. G. m. d. P. 1855. S. 603.
6) Prov. med. and. surg. J. 1842. T. I. N. 22.
7) G. m. d. P. 1842. S. 430 u. 822.
8) Prov. m. and s. J. 1842. T. I. N. 21.
9) Ind. J. of med. and phys. Sc. — Lancet. 1843—44. V. I. N. 5.
10) Handb. d. Chirurg..
11) Res. u. Amp. S. 20—72.
12) Med. Corresp.-Bl. bayr. Aerzte. 1845. No. 10.
13) Bulletin de l'acad. r. de méd. de Belg. 1852-53. T. XXI. N. 5. S. 445.
14) G. d. hôp. 1852. S. 139.
15) Ebend. S. 115 u. 116. 11.
16) The Dubl. journ. of med. Sc. 1853. XXXI.
17) G. d. h. 1854. S. 328.
18) Deutsch. Kl. 1856. S. 141.
19) The Lancet. 1852. S. 360.
20) Cnurim, Diss. de necrosi phosphorica. Würzburg 1856.
21) Borchert, Diss. Nonnulla de excisione max. sup. totali casibus quibusdam illustrata. Rostock 1847.
22) Goldschmidt, Dissert. Breslau 1856.
23) Deut. Klin. 13. August 1859. S. 33.
24—25) Med. times a. g. 1857. S. 339.
26—27) Ebend. 1858. July. S. 35.
28) Doubl. quart. journ. of med. sc. 1858. Nr. 9.

2) Alexander Dulmatieff, 39 Jahr alt, trat am 30. Mai 1860 in das Arbeiterhospital ein, wegen einer bedeutenden Geschwulst des Oberkiefers. Der Tumor fühlt sich hart an, ist von gleichmässiger Oberfläche, die Haut darüber gespannt, verdünnt, blauroth gefärbt, die Zähne theilweise ausgefallen, die Gaumenwand perforirt; Jauche aus einem zerklüfteten Geschwür absondernd. Die Geschwulst für einen Knochenkrebs mit harter Knochenschale haltend, unternahm ich am 4. Juni die Exstirpation. Medianschnitt. In diesem Falle war die fissura infraorbitalis zwar nicht eigentlich verengert, aber durch die von unten her entwickelte, compacte Knochengeschwulst derart verstopft, dass weder Nadel noch Sonde durchdringen konnte und ich von dem Gebrauche der Kettensäge abstehen musste. Ich bediente mich daher der Stichsäge und der Liston'schen Zange, wodurch es mir mit unsäglicher Mühe gelang, die bis 2 und 2½ Zoll dicken, compacten Knochenwände zu trennen. Die Verbindung mit dem Keilbein musste ich ebenfalls durchschneiden und durchsägen. Nach Vollendung der Operation blieb ein von aller Musculatur und Fettzellgewebe entblösster Hautlappen, der sich leicht vereinigen liess, aber schon am 3. Tag gangränös wurde. Am 11. Juni starb der Operirte an Pyämie.

Die exstirpirte Geschwulst war ein fast völlig verknöchertes Enchondrom von der Grösse einer Apfelsine. An der Peripherie fanden sich noch einige knorpelige Stellen, an welche sich spongiöse und compacte Schichten und Massen anschlossen. Nach vorn und unten befand sich ulceröser Zerfall der compacten Substanz, so dass eine Höhle von Taubeneigrösse mit ausgefressenen Wandungen mit der Mundhöhle communicirte. Vergleiche hierzu die nebenstehende Abbildung.

Fig. BB. Durchschnitt durch die Mitte einer Oberkiefergeschwulst, von mir durch die resectio max. totalis exstirpirt. *O* Obere Seite. *U* Untere Seite. *H* Hintere Seite. *V* Vordere Seite. *A* Cariöse Höhle. *Z* Processus zygomaticus.

Indicationen.

Nekrose und Caries, wenn sie nicht von selbst oder durch Behandlung zur Heilung tendiren, wenn sie die Gesundheit oder selbst das Leben gefährden, fordern die Exstirpation des Oberkiefers, sobald das Leiden auf den ganzen Knochen ausgedehnt ist.

Gutartige Geschwülste, gleichviel ob sie von dem Sinus oder der Substanz des Knochens ausgehen, machen durch übermässiges Wachsthum, Deformität, Functionsstörung bis zur Gefährdung des Lebens die Resection und zwar des ganzen Oberkiefers nöthig, wenn sie den ganzen Knochen einnehmen oder wenn ihre totale Ausrottung ohne Entfernung des Oberkiefers nicht möglich ist.

Bösartige Geschwülste, welche einen grösseren Theil oder die Totalität des os maxillare superius einnehmen, mögen sie von der Highmorshöhle oder der Knochensubstanz ihren Ursprung genommen haben.

Dagegen darf zum Zweck, einen von der basis cranii ausgehenden Nasenrachenpolypen für Messer und Cauterium zugänglich zu machen, die totale Resection des Oberkiefers nicht angewandt werden, falls er nicht gänzlich in das Leiden mit hereingezogen ist. Die Zugänglichkeit zum Ausgangspunkt wird durch eine bei weitem weniger eingreifende partielle Resection vollkommen erreicht, so dass es geradezu gewissenlos erscheint, den ganzen Knochen zu diesem Behuf wegzunehmen, wie es Flaubert fils, Michon, François, Maisonneuve mehrere Male, Robert in Paris (6 Mal) und Andere gethan haben.

Contraindicationen sind

1) Eine so bedeutende Ausdehnung der Afterbildungen, dass dieselben gänzlich auszurotten unmöglich ist, namentlich also wenn die basis cranii in Mitleidenschaft gezogen ist und besonders bei bösartigen Geschwülsten. Dagegen ist ein circumscripter Zusammenhang gutartiger Geschwülste mit dem Periost der basis cranii keine Contraindication, wie die gelungene Entfernung derartiger fibröser Polypen beweist.

2) Eine weitere Contraindication sind nachweisbare Krebsablagerungen in anderen Organen.

3) Eine noch bestehende und mit dem örtlichen Leiden zusammenhängende Dyskrasie.

Die Operation.

Der Kranke muss bei den am Oberkiefer vorzunehmenden Operationen sitzen, damit das herabfliessende Blut möglichst nach aussen abfliesse. Auch für die Assistenz ist der Patient leichter zugänglich, als wenn er liegt. Damit er sich in sitzender Stellung erhalten könne, müssen die

Füsse unterstützt sein, der Oberkörper in der gehörigen Lage von zwei Gehülfen gehalten oder durch eine um den Gürtel oder das Becken gelegte und an der Stuhllehne befestigte Binde fixirt, der Kopf durch einen dahinter stehenden Gehülfen zwischen beide Hände gefasst und gegen dessen Brust angedrückt werden. Derselbe Gehülfe hat die Aufgabe, während des Hautschnittes die Finger gegen den Unterkieferast anzudrücken und so die A. maxillaris externa zu comprimiren. Ueberhaupt ist es demselben neben seiner Hauptaufgabe, den Kopf zu halten, möglich, spritzende Arterien durch Aufdrücken des Fingers auf deren Lumen oder Verlauf so lange zum Stehen zu bringen, bis sie unterbunden werden können. Im Fall der Noth muss selbst die carotis comprimirt werden.

I. Weichtheilschnitt.

Ohne Verletzung der Weichtheile, also quasi subcutan, können nur gewisse partielle Resectionen und die Extraction des mehr oder weniger vollständig gelösten Oberkiefers gemacht werden. Gewöhnlich sind umfangreiche Einschnitte nöthig, auf deren Wahl die Rücksicht auf Deformität ebenso sehr einzuwirken hat, wie die Rücksicht auf die Durchführung der Operation selbst.

Bei gesunder Beschaffenheit der weichen Bedeckungen und einer mehr gleichmässigen, nicht zu grossen Ausdehnung des Knochens kommt man mit einfachem Verfahren aus. Die einfachen Schnitte werden entweder in der Mittellinie des Gesichts oder seitlich von derselben geführt und können demnach in Medianschnitte und Lateralschnitte eingetheilt werden.

1) Der Medianschnitt[1]), von Dieffenbach und Heyfelder angewandt, beginnt von der Glabella und geht über die Mitte der Nase und Oberlippe bis zu deren freiem Rand. Ein zweiter kleiner Schnitt verbindet den Anfangspunkt des ersteren mit dem inneren Augenwinkel der kranken Seite. Dadurch erhält man einen grossen viereckigen die ganze Wange einnehmenden Lappen, dessen untere Grenze der freie Rand der Oberlippe, dessen obere der freie Rand des unteren Augenlides und der kleine wagrechte Schnitt, dessen vorderer Rand der Medianschnitt ist. Dadurch wird der ganze Oberkiefer entblösst und passt daher dieser Schnitt in allen den Fällen, in welchen die Hauptausdehnung der Geschwulst nicht gegen das Ohr und den aufsteigenden Ast der Mandibula gerichtet ist. Zugleich werden durch diese Schnittführung am wenigsten Muskeln, Nerven und Gefässe getroffen, indem nur die A. coronaria labii

1) Die von mir (Die Resect. des Oberkief. 1857. S. 63—68) aufgestellte Eintheilung adoptirt von Butcher, Johnson (Dubl. quart. journ. of med. sc. 1859. Nro. 9). Sellheim (Dissert. de resect. max. sup. St. Petersb. 1860).

superioris, die schwachen rami dorsales nasi und die mit ihnen anastomosirenden Aeste der A. ophthalmica durchschnitten werden. Der Hauptvortheil aber ist die Vermeidung des Facialnerven und der durch seine Durchschneidung gesetzten Lähmung, sowie des Stenon'schen Ganges. Die von Blasius und Ried gegen das Verfahren erhobenen Zweifel, dass die Ernährung des Lappens bei seiner Grösse und Dünnheit leiden möchte, hat die Erfahrung widerlegt, indem die primäre Vereinigung der Wunde nach dem Medianschnitt zu gelingen pflegt.

Wir unterscheiden zwei laterale Incisionen, einen Wangenschnitt und einen nach vorn gelegenen vom inneren Augenwinkel am Nasenflügel vorbei in die Lippe mündenden Schnitt.

2) Der Wangenschnitt oder hintere Lateralschnitt verbindet in gerader Richtung oder in einer Bogenlinie die Commissur der Lippen mit dem äusseren Augenwinkel oder einem dem vorderen Theil des Jochbeins (nach Blandin), oder der Mitte desselben (nach Syme), oder dem Anfang des Jochbogens (nach Velpeau und Heyfelder) entsprechenden Punkte. Bei diesem Verfahren werden die Kreismuskeln des Auges und des Mundes, die Zygomatici, der Kau- und Backenmuskel durchschnitten; führt man das Messer an dem vorderen Rand des M. zygomaticus major, so bleibt derselbe erhalten. Ausser der A. coronaria oris wird der Stamm der A. maxillaris externa vor seinem Uebergang in die A. angularis, die A. transversa faciei so wie mehrere unbedeutende Muskeläste von dem Schnitte getroffen, ebenso die Aeste des N. facialis, wodurch halbseitige Gesichtslähmung bedingt wird. Seiner Lage nach kann der Stenon'sche Gang abgeschnitten werden und eine Speichelfistel die Folge davon sein. Michon (G. d. h. 1853. S. 179) hatte das Unglück, durch einen beinahe horizontal durch die Wange in den Mundwinkel geführten Schnitt den ductus Stenonianus abzuschneiden und eine Speichelfistel zu verursachen, die er nachträglich auf operativem Wege zu heilen genöthigt war.

Man vermeidet den Ausführungsgang der Parotis, indem man den Hautschnitt weit nach vorne auf dem Jochbein beginnen oder denselben nach Huguier nicht in der Commissur der Lippen, sondern einige Linien von da in der Oberlippe endigen lässt. Bei starker Ausdehnung und Verschiebung der Wange aus der natürlichen Lage wird aber selbst unter Beobachtung dieser Cautelen der Stenon'sche Gang nicht immer vermieden werden können. Der Vortheil dieses Verfahrens besteht darin, dass man einen einzigen Schnitt und demnach eine einzige Narbe erhält, dass Geschwülste, die sich hauptsächlich gegen das Jochbein hin ausdehnen, dadurch sehr zugänglich gemacht werden, dass man im Fall der Noth den ersten Schnitt leicht durch einen zweiten combiniren kann; ihre Nachtheile aber sind die sehr sichtbare, bei secundärer Heilung oft

sehr entstellende Narbe, die Durchschneidung des N. facialis mit ihren üblen Folgen, die Gefährdung des ductus Stenonianus.

3) Der vordere laterale Schnitt beginnt vom inneren Augenwinkel und führt in einer geraden Linie an der Grenze zwischen Wange und Nase durch die Furche des Nasenflügels in die Oberlippe. Ausser dem bei jedem Verfahren betheiligten orbicularis oris trifft dieser Schnitt den M. levator labii superioris alaeque nasi, mit dessen Fasern er so ziemlich parallel verläuft, den M. levator lab. sup. propr. und zum Theil den M. compressor et depressor nasi; von Gefässen die A. angularis und deren Anastomosen mit der A. ophthalmica sammt der Kranzarterie des Mundes. Durch diesen einzigen Schnitt erhält man 1) einen grossen Lappen, der von dem freien Rand des unteren Lides, der Schnittwunde und dem freien Rand der Lippe begrenzt wird und, vom Knochen lospräparirt, den ganzen Oberkiefer zugänglich macht; 2) einen kleinen, der Nase zugekehrten Lappen, der bis zur Medianlinie des Gesichts von der knöchernen Unterlage freipräparirt werden muss, so dass der proc. front. os. maxillaris sup. und die incisura pyriformis der betreffenden Seite frei wird.

Diese Incision hat vor dem bisher gebräuchlichsten zweiten Verfahren voraus, dass der Antlitznerv und der Stenon'sche Gang nicht gefährdet ist, die Narbe weniger in die Augen fällt, indem sie mit den natürlichen Falten, welche den Nasenflügel und vom inneren Augenwinkel ausgehend das untere Lid begrenzen, zusammentrifft; vor dem Medianschnitt hat sie den Vorzug, aus einem einzigen Schnitt zu bestehen und dass die Wunde nicht gerade auf eine harte Unterlage zu liegen kommt; vor beiden hat sie das Gute, nicht an und theilweise selbst jenseits der Grenze der Oberkieferfortsätze, sondern über dessen Körper selbst zu verlaufen, so dass sie bei Geschwülsten, deren Hauptmasse gegen die Nase zu liegt, wie bei solchen, welche hauptsächlich die Unterschläfengegend ausdehnen, in Anwendung kommt. Die Fähigkeit, durch Hinzufügung eines einfachen zweiten Schnittes nach Bedarf combinirt zu werden, besitzt dies Verfahren in gleichem Grade wie die vorigen. Bei besonderer Ausdehnung der Geschwulst gegen die Nasenwurzel würde ich kein Bedenken tragen, vom oberen Ende des ersten Schnittes einen senkrechten gegen die Glabella hinzuzufügen.

Das Verfahren Nr. 3 möchte daher die meisten Vortheile in sich vereinigen und in der grössten Zahl von Fällen zur Anwendung kommen. Küchler's Schnittführung, wie er sie (Deutsche Klinik 1856. S. 141) vorgeschlagen, ist ein Theil der vorigen, indem er einen nur 1½ Zoll langen Schnitt von der Lippe aus am Nasenflügel vorbei nach oben gehen lassen will. Derselbe eignet sich jedoch mehr für partielle Resectionen oder Extractionen, indem er den proc. front. max. sup. nicht blosslegt,

also dessen operative Abtragung auch nicht ermöglicht. Dem Princip nach verdient Küchler die vollkommenste Zustimmung, dass der Hautschnitt auf eine möglichst geringe Ausdehnung reducirt werden müsse.

Die complicirten Verfahren sind Combinationen der 3 ersten einfachen unter sich und mit neuen Schnittführungen. Ausser den bei Nr. 3 vorgeschlagenen giebt es noch eine grosse Anzahl, die hauptsächlich in 2 Klassen zerfallen, nämlich *a*) solche, wo 2 Schnitte bestehen ohne zusammenzutreffen, und *b*) solche, wo 2 oder mehrere Schnitte zusammentreffen. Zu den ersteren gehört.

4) die Bildung eines oberen Lappens nach Malgaigne, Syme oder Lisfranc. Zu dem Wangenschnitt fügt Malgaigne einen zweiten Schnitt von dem Nasenloch der kranken Seite senkrecht in die Oberlippe, Syme den unter Nr. 3 angegebenen, Lisfranc eine Combination von beiden; in allen 3 Fällen entsteht ein 4eckiger Lappen mit oberer Basis, der sich bei vorwiegender Entwicklung der Geschwulst gegen die Nase hin eignen würde.

Zu *b*) gehören alle übrigen Verfahren:

5) Die T-, V- und H-Schnitte. Der T-Schnitt nach Ried und Maisonneuve besteht aus dem Wangenschnitt, auf dessen Mitte ein zweiter vom innern Augenwinkel her geführt wird. Eine Art von V-Schnitt erhält Blandin, indem er vom oberen Ende des Wangenschnittes einen zweiten längs dem Jochbogen macht: Gensoul, Guthrie, Fergusson u. A. bildeten einen oder zwei viereckige Lappen durch 2 senkrecht oder schräg durch die Wange verlaufende, an ihren Enden oder in der Mitte durch einen horizontalen verbundene Schnitte.

6) Der Kreuzschnitt nach Syme, wo der Wangenschnitt durch einen senkrechten gekreuzt wird.

Diese combinirten sich schneidenden und kreuzenden Schnitte haben den Nachtheil, den Stenon'schen Gang sehr leicht zu treffen, die Gefässe und Nerven der Wange mehrfach zu durchschneiden und eine augenfällige Entstellung zurückzulassen, ohne in ausgedehnterem Maasse den zu exstirpirenden Knochen blosszulegen als das Verfahren Nr. 3 mit seinen Combinationen oder Nr. 4.

Unterschieden von ihnen, weil es die Wange schont und nur bei einer bestimmten Complication angewandt wird, gleichwohl zu ihnen gehörig, weil es aus mehreren Schnitten besteht, ist

7) das Verfahren von J. F. Heyfelder bei Ausdehnung des Leidens über den Unterkiefer. Ein vom Jochbogen beginnender längs dem äusseren Rand des aufsteigenden Astes und dem unteren Rand des Körpers der Mandibula bis zum Kinn verlaufender Schnitt, in welchen ein

zweiter senkrechter von dem freien Rand der Unterlippe fällt. Nur durch Ausbreitung des Uebels vom Oberkiefer auf die Mandibula indicirt, gestattet dieses Verfahren eine ausgedehnte Blosslegung beider Knochen.

Eine wichtige Modification des einfachen oder durch Querschnitte combinirten vorderen und hinteren Lateralschnittes, des V- und A- und anderer Lappenschnitte ist durch Langenbeck in die Chirurgie eingeführt worden, indem er bei totalen und partiellen Resectionen die Schnittführungen ohne Spaltung der Lippe anwandte. Es ist allerdings ein Vorzug für den Erfolg der Heilung, dass die Lippe unverletzt bleibt und nicht den Chancen einer inexacten Vereinigung ausgesetzt wird, obgleich in der grossen Mehrzahl der Fälle die Genauigkeit der Vereinigung allein von der Sorgfalt des Operateurs abhängt. Der Vortheil wird aber durch Nachtheile ausgeglichen, indem 1) bei Totalresectionen die Wangenschnitte um so ausgiebiger sein müssen, wenn trotz der ungespaltenen Lippe die erforderliche Zugängigkeit beschafft werden soll. 2) Wird bei dieser Methode das Ausfliessen und Herausleiten des Blutes aus dem Munde und die Reinigung der Mundhöhle von Blutgerinnseln bedeutend erschwert, während gerade darauf der gute Erfolg der Operation mitbegründet ist. Soweit die Weichtheile mit erkrankt sind, werden dieselben durch 2 elliptische Schnitte umgeben und abgetragen oder nachträglich mittelst einer Scheere abgeschnitten.

Der Hautschnitt wird bei gehörig fixirter Gesichtshaut bis auf den Knochen gemacht, hierauf die Weichtheile dicht vom Oberkiefer mit gegen den Knochen gerichtetem Messer bis an die Grenzen des Knochens abgetrennt und dabei so viel wie nur immer thunlich vom Periost erhalten. Bei mehreren an der Leiche angestellten Operationen und einmal am Lebenden gelang es mir bei dem vorderen lateralen Schnitt das ganze Periost der vorderen Wand des Oberkiefers als zusammenhängende Membran an der Innenseite des seitlichen Lappens zu erhalten. Es hat dies den Vortheil, sowohl die Wangenweichtheile durch eine derbe, mehr oder weniger glatte Schichte nach innen abzuschliessen und vor anderweitiger Verletzung zu schützen, als auch einen theilweisen Knochenersatz in hohem Grade zu begünstigen. Bei diesem Losschälen der Gesichtsweichtheile vom Oberkiefer wird der nervus und die arteria infraorbitalis an ihrem Austritt aus dem foramen infraorbitale durchschnitten, die Weichtheile und Knorpel der betreffenden Nasenhälfte dicht an der incisura pyriformis vom Knochen getrennt. Ist der Knochen blossgelegt und fordert nicht irgend ein Umstand die Beschleunigung der Operation, so kann man jetzt eine Pause machen, lebhaft spritzende Arterien unterbinden, die Wundfläche und Mundhöhle reinigen, Ausdehnung und Beschaffenheit des Leidens noch einmal untersuchen, den Kranken, falls man ohne Chloroform operirt, durch einen Trunk Wassers oder Weins er-

quicken, falls man die Chloroformnanästhesie anwendet und der Operirte erwacht war, denselben aufs Neue anästhesiren, ehe man zum zweiten Theil der Resection fortschreitet.

II. Die Trennung der Knochenverbindungen.

Als Einleitung zu diesem Theil der Operation dient die Abtrennung der Periorbita von der Orbitalfläche des Oberkiefers. Man schneidet mit einem kräftigen Messer parallel und etwas nach innen vom Orbitalrand das Periost auf dem Knochen ein, vom Thränennasenkanal an bis zum unteren lateralen Winkel der Orbita. Dann mit einer feinen Pincette und der Messerspitze das Periost von dem Schnitt aus aufhebend dringt man vorsichtig zwischen Knochen und Knochenhaut. Ein weiterer einleitender Act ist die Extraction des ersten Schneidezahns der kranken Seite. Hierauf geht man zur Trennung der Knochenverbindungen über, welche am besten in folgender Reihenfolge geschieht: Trennung der Verbindung mit dem Jochbein, mit dem Stirn- und Nasenbein, mit dem entgegengesetzten Oberkiefer, mit dem Flügelfortsatz des Keilbeins. Die Verbindung beider Oberkiefer darf nicht früher gelöst werden, weil dieser Theil der Operation mit Abtrennung des weichen Gaumens verbunden und die Mundhöhle direct betheiligt ist. Die Exstirpation des Knochens kann mit verschiedenen Werkzeugen und auf verschiedene Weise ausgeführt werden. Das älteste Verfahren ist

1) die Methode mit Meissel und Hammer von Gensoul. (Lisfranc a. a. O. T. II. S. 470.) Er setzt einen breiten Meissel auf den zu trennenden Knochentheil und lässt ihn durch Hammerschläge in die Substanz des Knochens eindringen, durchschneidet mit dem Meissel auch den Maxillarnerven und indem er von oben nach unten auf den Oberkiefer drückt, bricht er ihn aus seinen hinteren Knochenverbindungen. Dies Verfahren ist roh und unzweckmässig. Es erschüttert den Kopf des Kranken in bedenklicher und schmerzhafter Weise und setzt bei plötzlichem Durchdringen des Meissels die dahinter liegenden Theile der Gefahr einer Verletzung aus. Wählt man, um den ersteren Nachtheil möglichst zu vermeiden, einen sehr scharfen Meissel, so steigert man die letztere Gefahr; dieselbe wird durch einen stumpfen Meissel gemildert, die Erschütterung aber vermehrt. Am besten würde sich der blos durch den Druck der Hand regierte Meissel bei erweichtem, mürbem Knochengewebe eignen. Da aber möglichst im Gesunden operirt werden soll, so reducirt sich auch diese Indication für den Meissel auf die wenigen Fälle, wo der Knochen in der Nähe eines Aftergebildes an Osteoporose leidet.

Bessere Operationsmethoden haben dieselbe verdrängt, nur bei ein-

zehen Knochenverbindungen kommt neben andern Instrumenten der Meissel noch in Anwendung.

2) Methode: Trennung des Knochens mit der Knochenscheere. Lisfranc (a. a. O. T. II. S. 471) hat alle drei Hauptverbindungen des Oberkiefers, die mit dem Jochbein, mit dem Stirn- und Nasenbein und dem andern Oberkiefer, mittelst der Knochenscheere von Colombat gemacht und zwar ohne Splitterung und ohne Sprünge zu veranlassen. Unter den vielen schneidenden Knochenzangen und Knochenscheeren eignen sich zur Exstirpation des Oberkiefers besonders die von länglicher Gestalt mit spitz zulaufender Schneide, welche das Eindringen in Höhlen gestatten, wie die von Zeis, Liston etc. Was die zu trennenden Knochentheile betrifft, so passen diejenigen am besten für die Durchschneidung mittelst der Knochenscheere, welche neben grosser Zugänglichkeit von geringer Ausdehnung oder geringer Dicke und Härte sind, also am besten der Jochbogen und der processus frontalis des Oberkiefers, weniger die andern Verbindungen; am wenigsten die Oberkiefer-Jochbeinverbindung durch Ausdehnung und Stärke zugleich, die hinteren Cohärenzen des Oberkiefers wegen ihre Unzugänglichkeit. Je härter die Consistenz eines Knochens, um so widerstandsfähiger ist derselbe und um so eher sind Splitterungen und Fissuren zu befürchten. Ein bedeutender Umfang des Knochens aber hindert die energische Einwirkung der Scheere, wie ich mich neuerdings in meinem zweiten Falle überzeugt habe. Es wird daher die gänzliche Ausrottung des Oberkiefers durch eine schneidende Knochenzange nur bei sehr jugendlichen Individuen mit wenig umfangreichen und wenig spröden Knochen, oder bei erweichten, infiltrirten, schon theilweise getrennten Knochen indicirt sein; dagegen kann die Lösung mittelst Knochenscheere an den oben bezeichneten Stellen als Combination mit anderen Methoden auftreten. Ihre in dieser Weise beschränkte Anwendung kann um so weniger verbannt werden, als sie sich durch ihre Kürze empfiehlt. Die Deutschen und Franzosen beschränken durchweg die Anwendung der Knochenscheere, Liston[1]), Fergusson, Butcher[2]) und überhaupt die Engländer machen die Oberkieferresectionen fast ausschliesslich mit derselben, was sich vielleicht zum Theil aus der Vortrefflichkeit ihrer Instrumente erklären lässt.

3) Methode: Trennung der Knochenverbindung durch Sägen.

a) Durch gewöhnliche Sägen, nämlich kleine Messer-, Blatt- und Stichsägen. Langenbeck, Lode und der Verfasser haben die Stichsäge, Mignon die Säge von Martin, Strempel die Hey'sche Säge angewandt.

1) Practical Surgery 3. edit. London 1840. p. 310.

2) Dubl. journ. of med. sc. 1853. XXXI.

Eine Combination dieser mit der vorigen Methode ist die von Liszars[1]). Er sägt nämlich die 3 Hauptknochenverbindungen in ihrer Oberfläche mit der Hey'schen oder einer kleinen Messersäge so weit ein, als dies Instrument es gestattet und trennt dann die noch übrige dünne Knochenparthie durch eine Knochenscheere.

In ähnlicher Weise verbindet Blandin die Säge mit Meissel und Hammer, indem er die bis zu einiger Tiefe eingesägten Knochentheile mit dem Meissel vollends durchschneidet.

b) Durch die Kettensäge. Nur eine bestimmte Art von Application der Kettensäge ist die Resection mit dem Osteotom, welches sich von der gewöhnlichen Kettensäge dadurch unterscheidet, dass es von aussen nach innen wirkt. Dasselbe hat sich für die Resection des Oberkiefers nicht eingebürgert.

Die Jeffray'sche oder Aitken'sche Kettensäge ist dasjenige Instrument, welches am allgemeinsten zur Resection des Oberkiefers angewandt wird. Die ihr vorgeworfenen Schwierigkeiten bei Einführung der Kettensäge mindert das Verfahren, welches ich[2]) mit Bezug auf meine Untersuchungen über die fissura orbitalis inferior vorgeschlagen habe.

Die Oberkieferjochbeinverbindung wird zuerst und zwar in der Art getrennt, dass man die Kettensäge mittelst einer Nadel oder gebogenen silbernen Sonde um den hinteren Theil des Knochens durch die fissura orbitalis inferior hindurchführt und dann von hinten nach vorne sägt. Erfahrungsgemäss ist die Führung der Kettensäge durch die untere Augengrubenspalte der schwierigste Abschnitt dieser Operation. Wenn ich auch zugeben muss, dass in einzelnen Fällen eine durch compacte Knochengeschwulst oder anderweitig pathologisch verengerte fissura orbitalis inferior die Ursache abgiebt, so glaube ich doch (a. a. O. S. 74, 75) mit Evidenz nachgewiesen zu haben, dass die Hauptschwierigkeit eine von den Wundärzten selbst bereitete war und in dem Gebrauch unzweckmässig geformter Leitungsnadeln und in ihrer unvollkommenen Einführung beruhte. Die Nadeln sind nämlich durchweg zu schwach gekrümmt, sie müssen den örtlichen Verhältnissen gemäss stark gekrümmt sein oder genauer einen grossen Bogen eines Kreises von kleinem Durchmesser bilden. Die Grösse des Durchmessers bestimmt die Gestalt und Grösse der Durchschnittsfläche des Knochens an der zu durchsägenden Stelle. Diese Durchschnittsfläche der Oberkieferjochbeinverbindung in der Richtung der Orbitalspalte oder von deren vorderem Ende gerade nach vorn durch den Knochen gelegt, stellt ein Dreieck dar, dessen 3 Ecken *a*, *b*, *c* Fig. CC. annähernd gleich weit von einander entfernt sind. Es gilt nun, eine

1) Anl. zur prakt. Chir. n. d. Engl. Leipzig 1840. Abth. II. S. 105.

2) Die Resect. des Oberkiefers. S. 76.

Nadel vom Orbitalrand aus so durch die Fissur und um den Knochen von *a* aus um *c* herum zu führen, dass sie unter dem Jochbein bei *b* wieder nach vorn tritt. Dabei muss die Nadel sich so nah als möglich

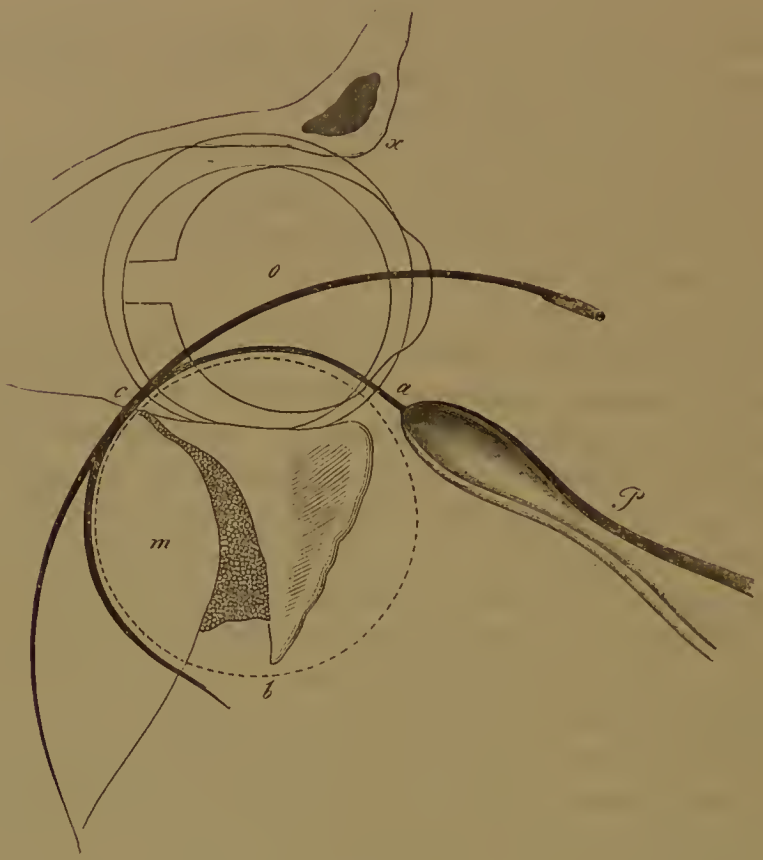

Fig. CC.

an die Knochen und die Punkte *a, b, c* halten, damit weder das in *o* sich befindende Auge comprimirt oder verletzt werde, noch auch die Nadel in die hinter dem Knochen liegenden Weichtheile gerathe. Daher muss die Nadel annähernd $^2/_3$ eines um die drei Punkte *a b c* gelegten Kreises von 7—8 Linien Halbmesser betragen. Die gewöhnlichen Nadeln aber pflegen etwa $^2/_5$ eines Kreises von 15 - 16 Halbmesser, oder selbst $^1/_3$ eines Kreises von 18—20 Linien Halbmesser auszumachen. Führt man eine solche Nadel nahe dem Orbitalrand in die Orbitalspalte ein, so dass also ihr oberer Theil *a* und *c* genähert ist, so steht ihre Spitze weit von *b* ab; und statt unterhalb des Jochbeins bei *b* nach vorn zu treten, ist sie nach hinten und unten gerichtet und steckt in der Mehrzahl der Fälle, wie ich am Lebenden und an der Leiche zu beobachten und zu untersuchen Gelegenheit hatte, in der vom Oberkiefer und Schädel zum Unterkiefer

gehenden Musculatur. Um die Spitze der Nadel frei zu machen, muss sie wieder zurückgezogen und auf dem von der Mundhöhle aus entgegengestreckten Finger herausgeleitet oder mit einer Pincette gefasst und hervorgezogen werden. Je mehr man die Spitze der Nadel nach vorn leitet, um so mehr weicht ihr Kopf von *a* weg und nach oben, indem der Punkt *c* eigentlich ein fixirter ist; wenn endlich die Spitze sich *b* nähert, so kommt der Kopf nach *x* zu stehen, wodurch eine gefährliche Compression des Bulbus und möglicher Weise eine Zerreissung von Gewebstheilen gesetzt wird.

Ein anderer Uebelstand ist der, dass eine Nadel mit scharfer Spitze in die Gewebe, denen sie auf ihrem Weg begegnet, eindringt. Am übelsten ist es, wenn sie dabei einen Nerven oder ein Gefäss verletzt, oder im Periost oder in der Knochensubstanz selbst hängen bleibt. Versuche, sie vorwärts zu drängen, würden in letztem Falle nur dazu dienen, sie noch mehr festzurennen und ein Zurückziehen zu erschweren.

Eine weitere Schwierigkeit, die Jeder, der am Lebenden operirte, erfahren hat und von welcher man sich an der Leiche täglich überzeugen kann, besteht darin, dass die Nadel, wenn sie mit ihrer Spitze durch die Orbitalspalte eingedrungen ist, sich zwischen den nur ihren Kopf fassenden Fingern wirft und, statt gerade nach vorn unter dem kleinen vom processus zygomaticus max. sup. gebildeten Bogen, als an der schmalsten Stelle, herauszutreten, weiter nach aussen unter das Jochbein und in die Wangenweichtheile, oder gar in die Schläfenfläche und die dort befindlichen Theile eindringt. Diesen Uebelständen zu begegnen, habe ich folgendes Verfahren bewährt gefunden. Man bedient sich der von mir[1]) angegebenen Nadel. Die Spitze derselben ist nicht scharf, so dass sie weniger geeignet wird, Beinhaut, spongiöses Knochengewebe, Gefässe anzustechen, wohl aber im Stande ist, sich durch fettreiches Bindegewebe, wie es unter dem Jochbein angehäuft ist, durch weiche Aftermassen oder verdünnte Knochenplatten einen Weg zu bahnen. Der gerade gestreckte Kopf der Nadel ist vierkantig, so dass er gerade in einen entsprechenden Ausschnitt einer Pincette hineinpasst. Eine starke vorn schmale (vergl. Taf. I. Fig. *a* und *c*) oder vorn breite (Fig. CC. *P*) Pincette enthält den entsprechenden 4kantigen Ausschnitt. Die Nadel wird so zwischen den Pincettenbranchen fixirt, dass ihre Breite senkrecht auf dem Spalt der Branchen steht und also ein Ausweichen erschwert wird. Ist die Kettensäge von feinem Kaliber, so liegt sie unbeschadet des festen Schlusses der Pincette flach zwischen deren Branchen, die Zähne derselben Seite wie die Convexität der Nadel zugekehrt. Ist die Kettensäge von gröberem Kaliber, so macht man die Verbindung zwischen ihr und der Nadel lang genug, dass die

1) A. a. O. S. 76 u. 77 und siehe oben Taf. I. Fig. c und b.

Kettensäge gerade nach aussen von den geschlossenen Branchen zu stehen kommt. Durch diesen Nadelhalter fixirt, gelingt es leicht, die Nadel in einer voraus bestimmten Richtung hinter der Oberkiefer-Jochbeinverbindung herum zu führen.

Indem man die durchschnittliche Entfernung des vorderen Endes der Orbitalspalte vom unteren lateralen Winkel des Orbitalrandes im Betrag von sieben Linien vor Augen hat, lässt man von der genannten Stelle des Orbitalrandes aus die Spitze der Nadel unter der Beinhaut dicht an der Basis der Orbita nach der Orbitalspalte gleiten. Dabei steht die haltende Pincette nach aussen und abwärts von der Wangengegend, nur ist die Convexität der Nadel nach oben und medianwärts gerichtet, so dass der Bulbus nicht comprimirt wird. Sobald die Nadelspitze in die Orbitalspalte eingedrungen ist, was man an dem aufgehobenen Widerstand fühlt, erhebt man den Nadelhalter, stellt ihn zugleich senkrecht auf die vordere Gesichtsfläche und nähert seine Branchenenden dem Orbitalrand (vergl. Fig. CC.). Bei diesem Verfahren gleitet die Nadel um die schmalste Stelle der Oberkieferjochbeinverbindung und ihre Spitze tritt unter derselben in der Richtung nach vorn heraus, wo sie mit den Fingern oder der jetzt losgemachten Pincette gefasst und vollends durchgezogen wird. Man durchsägt nun die Knochenverbindung in der Richtung von hinten nach vorn und etwas nach aussen, wobei man den unteren Theil der Kettensäge möglichst senkrecht nach unten, den oberen annähernd horizontal führt, um den Bulbus zu schonen. Dabei ist es gut, die losgetrennte Periorbita mittelst einer Pincette nach oben zu halten, wodurch sie vor Verletzung bewahrt und die Handhabung der Kettensäge erleichtert wird.

Um die Verbindung mit Stirn- und Nasenbein zu trennen, führt man dieselbe stark gekrümmte Nadel von oben und lateralwärts nach unten und medianwärts durch den Thränennasenkanal, dessen mediane dünne Knochenwand durchbohrt wird, so dass die Nadel über der unteren Muschel in den mittleren Nasengang und von da vor der incisura pyriformis gerade an der Grenze zwischen Oberkiefer und Nasenbein hervortritt. In der Richtung von hier nach dem inneren Augenwinkel wird der processus ascendens durchsägt. Auch an dieser Stelle wird die Nadel leichter mit Hülfe der angegebenen Pincette gehandhabt, weil es sich darum handelt, dieselbe genau in einer gegebenen Richtung zu führen.

Ehe die Verbindung mit dem Oberkiefer der anderen Seite getrennt wird, muss die Gaumenhaut neben oder in der Mittellinie bis auf den Knochen durchschnitten und der weiche Gaumen auf der kranken Seite vom harten durch ein flachgeführtes Messer abgelöst werden.

Um die Kettensäge hinter dieser Knochenverbindung herum zu führen, bedient man sich der Belloq'schen Röhre. Dieselbe wird geschlossen durch den unteren Nasengang eingeführt, bis ihr vorderes Ende an der Durchschnittsstelle im weichen Gaumen angelangt ist. Alsdann lässt man durch diese Oeffnung hindurch die Feder in die Mundhöhle treten; nachdem in ihrem Oehr die Kettensäge befestigt ist, schliesst man die Röhre und entfernt sie sammt dem einen Ende der Kettensäge durch den unteren Nasengang.

Eine von J. F. Heyfelder mit Nutzen öfter befolgte Modification besteht darin, die Belloq'sche Röhre vom Munde aus in den unteren Nasengang einzuführen.

„Die hintere Verbindung des Oberkiefers mit dem Keilbein weicht gewöhnlich schon einem von oben auf den Knochen angewandten Druck" sagt Rhed (a. a. O. 133) und ähnlich sprechen sich alle Autoren über die Trennung der hinteren Adhärenzen des Oberkiefers aus. Die Verbindung des Oberkiefers mit dem Keilbein ist jedoch keine directe, unmittelbare; vielmehr schiebt sich das Gaumenbein zwischen processus pterygoideus des Keilbeins und Oberkiefers so hinein, dass diese Knochen selbst da, wo sie sich am nächsten treten, im canalis pterygopalatinus, stets noch durch eine feine Leiste des proc. pyramidalis vom Gaumenbein getrennt werden. Demnach handelt es sich an dieser Stelle um eine Trennung des Oberkiefers vom Gaumenbein oder des Gaumenbeins vom Flügelfortsatz des Keilbeins. Nach vollzogener Trennung der drei Hauptverbindungen weichen diese hinteren Adhärenzen des Oberkiefers durch einen leichten Druck oder Zug von oben nur dann, wenn das Leiden sich bis hierher erstreckend, schon Zusammenhangstrennungen hervorgerufen hat. Ausserdem muss schon eine bedeutende Kraft, müssen ergiebige Hammerschläge auf den Oberkiefer einwirken, um auch diese Befestigung zu trennen; aber auch dann weicht sie nicht, sondern sie bricht.

Um die hieraus hervorgehenden Nachtheile zu vermeiden, muss ein scharfer Meissel von der Seite und etwas von unten zwischen die hintere Fläche des Oberkiefers und den proc. pyramidalis des Gaumenbeins geschoben werden. Beide Knochentheile lassen an der untersten Stelle eine Spalte zwischen sich, die mit dem Nagel zu fühlen ist und von welcher aus der Meissel wirken kann. So ist es mir gelungen, die lamina externa sammt dem ihr ansitzenden Theil des proc. pyramidalis, so wie auch den grösseren Theil der Ursprungsstellen beider M. pterygoidei zu erhalten und eine scharfe Knochenschnittfläche statt eines Splitterbruchs zu gewinnen.

Entweder schon vor dieser oder jedenfalls nach dieser Trennung ist

der Oberkiefer beweglich. Man durchschneidet jetzt den Maxillarnerven vor seinem Eintritt in den canalis infraorbitalis durch ein flach eingeführtes geknöpftes Messer und schreitet dann zur gänzlichen Lösung des Knochens. Indem man durch Druck oder Zug ihn von oben nach unten und vorn drängt, schneidet man die zu seiner Rückseite gehenden Theile mit einer starken Cooper'schen Scheere oder dem geknöpften Bistouri ab. Die von Billroth so sehr angepriesene Enchirese, die Verbindungen des Oberkiefers nach hinten durch Torsion und Abreissen zu lösen, um eine Blutung möglichst zu vermeiden, hat das gegen sich, dass sie nicht immer anwendbar und dass, wo sie anwendbar, das Zerreissen der Nerven in gleichem Grade unerwünscht ist, als das Abreissen der Gefässe in seinen Folgen wünschenswerth erscheint. Die gleichzeitige Resection benachbarter Knochen muss wo möglich von Anfang an in das operative Verfahren mit eingeschlossen sein; nachträglich als krank erkannte Knochentheile trägt man nach Auslösung des Oberkiefers mittelst Scheeren ab, soweit es ohne Gefährdung anderer Organe geschehen kann.

Der resecirte Knochen ist nun niemals der ganze Oberkiefer, noch auch der Oberkiefer allein; an demselben haften einzelne Theile anderer Knochen, während dagegen einzelne Theile des Oberkiefers in Verbindung mit dem übrigen Skelett des Schädels zurückbleiben.

Nachdem der Knochen entfernt ist, hat man eine grosse, annähernd viereckige Höhle vor sich. Medianwärts wird sie in der Reihenfolge von unten nach oben von folgenden Gebilden begrenzt: zu unterst von der Durchsägungsfläche des proc. palatinus ossis max. und der pars horizontalis ossis palat.; zunächst darüber von der unverletzten, mit ihrer Schleimhaut überkleideten knorpligen und knöchernen Nasenscheidewand; nach oben und vorn von der Sägefläche des proc. nasalis ossis max.

Nach hinten grenzt die Höhle unten an den weichen Gaumen und dessen Durchschnitt, an welchem man unten und oben die Schleimhaut, in der Mitte die mehrere Linien dicke Muskelfasern- und Drüsenschicht wahrnimmt. Ueber dem weichen Gaumen steht die Höhle mit der Choane der entsprechenden Seite in Verbindung, so dass man bis auf die Schleimhaut der hinteren Wand des Schlundes sehen kann. Lateralwärts von der Choanenöffnung wird die hintere Grenze der Operationshöhle gebildet durch einen senkrechten Durchschnitt durch das Gaumenbein oder durch die beiden Platten des Flügelfortsatzes vom Keilbein, von den theils abgeschnittenen, theils erhaltenen Bündeln des M. pterygoideus internus und externus; weiter nach oben von dem oberen Theil der pars perpendicularis und dem proc. orbitalis ossis palatini. Lateralwärts von denselben befindet sich das durchschnittene Lumen der A. infraorbitalis; weiter unten medianwärts von dem erhaltenen Theil der pars perpendicularis ossis palat. das durchschnittene Lumen der A. spheno-palatina, nachdem

sie aus dem Foramen gleichen Namens herausgetreten ist und eben in die Nasenhöhle sich begeben will, und lateralwärts davon, dicht über der Wurzel der lamina externa proc. pterygoidei das der A. pterygo-palatina, bevor sie in den durch die Operation entfernten canalis pterygo-palatinus eintritt.

Die laterale Wand der Operationshöhle wird gebildet nach vorn und oben von dem dreieckigen Durchschnitt der Oberkieferjochbeinverbindung und von den Weichtheilen der Wange. Dieselben sind nach unten von der Mundschleimhaut, nach oben von den die Muskeln nach innen bekleidenden Scheiden bedeckt, welche mit dem Bindegewebe der fissura orbitalis inf. und dem Periost der benachbarten Knochen zusammenhängen, wodurch eine fascienähnliche Abgrenzung der Weichtheile zu Stande kommt. War es möglich, das Periost des Oberkiefers an dieser Stelle zu erhalten, so stellen diese Bedeckungen eine mehr oder weniger glatte Oberfläche dar, hinter welcher in der Reihenfolge von vorn nach hinten zunächst der M. masseter, der M. temporalis und zum Theil der M. pterygoideus liegen.

Die obere Wand wird von der das Fettpolster des Bulbus umgebenden Periorbita gebildet und grenzt medianwärts an die meist unversehrt erhaltene untere Siebbeinmuschel und den oberen Nasengang, beide von ihrer Schleimhaut überzogen.

Den Boden der Operationshöhle stellt der Boden der Mundhöhle dar.

Verband und Nachbehandlung.

Die Gefahr einer Nachblutung empfiehlt, die Vereinigung der Wundränder erst nach einigen Stunden vorzunehmen. Es ist dagegen die spätere Vereinigung schmerzhafter als die unmittelbar auf die Operation folgende. Man bedient sich dazu der umschlungenen und der Knopfnaht, so wie der Serres fines. An Stellen mit harter Unterlage, z. B. am Nasenrücken, eignet sich nur die Kopfnaht, wie sie auch da ausschliesslich angewandt wird, wo die Schnittwunde an freien Rändern mündet, an der Lippe, am Augenlid. Die Serres fines haben den Vortheil, bei eintretender Nachblutung leicht und schnell entfernt werden zu können, eignen sich jedoch nur für die Vereinigung von Wunden, die durchaus keiner Spannung unterliegen. Nach 8—12 Stunden werden sie entfernt und durch Pflasterstreifen oder selbst theilweise durch neue Serres fines ersetzt, die aber nicht genau an dieselbe Stelle gesetzt werden dürfen, wie die vorigen.

Substanzverlust in der Haut wird durch mehr oder weniger umfangreiche Lostrennung der benachbarten Weichtheile von der harten Unterlage und Verschiebung oder durch plastische Operationen ersetzt. Dabei

muss jede Spannung vermieden werden, welche die Vereinigung der Wunde hindern und Perforation des Lappens durch die darunter liegenden abgesägten Knochen zur Folge haben kann.

Die Ausfüllung der Operationshöhle mit Charpie oder Feuerschwamm, die Dieffenbach (Operative Chirurgie Bd. II. S. 39) empfiehlt, Velpeau (a. a. O. S. 330), Langenbeck (Deutsche Klinik 1853. S. 204), Lode (ebend. S. 556) und Andere anwenden, ist zu verwerfen. Sie beugt einer Blutung nicht vor, indem sie von dem strömenden Blute wieder gelöst wird. Schädlich aber wirkt sie, weil sie die Entzündung vermehrt, den freien Abfluss des Eiters und die Bespülung der Höhle mit Wasser verhindert, und endlich nach eingetretener Vereinigung der Wunden schwer zu entfernen ist, wie es Gurlt bei Beschreibung des Langenbeck'schen Falles ausdrücklich ausspricht.

Die Anwendung des Glüheisens auf die Wundflächen, welche Michaux (a. a. O. S. 386 und 445) so sehr empfiehlt und welche Dieffenbach, Lisfranc, J. F. Heyfelder, Maisonneuve, Langenbeck, Soulé u. A. ebenfalls gebraucht haben, ist nur gerechtfertigt in dem Falle, dass man kranke oder wenigstens verdächtige Parthien zurücklassen musste, oder dass eine lebhafte parenchymatöse Blutung der Anwendung der Kälte nicht weichen will.

Die Blutung ist in vielen Fällen so gering, dass sie ohne Unterbindung steht, in andern werden einzelne oderauch mehr ere Arterien unterbunden. Unter nahezu 400 Oberkieferresectionen finden sich nur 6 Fälle, wo eine einigermaassen starke Blutung erwähnt wird [1]).

Eine eingreifende Nachbehandlung ist in den seltensten Fällen nöthig, indem die Reaction unbedeutend zu sein, die Heilung auffallend rasch einzutreten pflegt. Die Entzündung der Gesichtsweichtheile ist gewöhnlich so unbedeutend, dass eine eigentliche Antiphlogose entbehrt werden kann. Kälte, während der ersten 48 Stunden applicirt, thut den Operirten sehr wohl. Ein sowohl die Reinlichkeit, das Wohlbefinden des Kranken, als auch die Heilung beförderndes Mittel sind die lauwarmen Ausspritzungen der Operationshöhle vom Munde aus. Bei Gefahr der Gangränescenz des Lappens sind lauwarme Aufträufelungen (Irrigations perpétuels) angezeigt. Die Ernährung geschieht Anfangs durch Flüssigkeiten. Den ersten oder die ersten Tage können sie mittelst einer Spritze beigebracht werden.

Die Vereinigung der Hautwunde pflegt, wo nicht ein unersetzbarer Substanzverlust die Annäherung der Wundränder unmöglich macht oder

1) Oskar Heyfelder, Zur Resect. des Oberkief. Oestr. Zeitschr. f. prakt. Heilkunde 1858. Nr. 47.

die Weichtheile entartet sind, primär zu erfolgen. Die Operirten können am 4.—7. Tage gewöhnlich schon aufstehen und am 14.—21. Tage als geheilt entlassen werden.

Von übeln Zufällen während der Heilung geschah der Nachblutung schon Erwähnung. Wird sie nicht zeitig entdeckt und gestillt, so kann sie besonders bei anämischen Individuen rasch zum Tode führen. Das Blut wird verschluckt und entgeht oft der Beobachtung selbst des Operirten, da er von der Wunde aus ohnehin einen blutigen Geschmack im Munde hat. Die Verblutung wird dann erst beobachtet, wenn wachsbleiche Gesichtsfarbe, allgemeiner Collapsus, Convulsionen als gefährliche Symptome einen bedeutenden Blutverlust bezeichnen. In solchen Fällen findet man bei der Section ausser der Anämie aller Gewebe den Magen mit Massen schwarzen, geronnenen Blutes angefüllt, wie es in einem Fall von Langenbeck statthatte. Die Erfahrung lehrt ferner, dass Blut während der Operation in die Bronchien gelangen, diese verstopfen und Anlass zu Pneumonie oder Lungenödem geben kann, welche namentlich bei Alten oft rasch ein lethales Ende herbeiführen. Die Entzündung der verwundeten Gesichtsweichtheile pflegt unbedeutend zu sein. Erysipel des Gesichts ist selten. Die mehr unbequeme als gefährliche Entzündung des weichen Gaumens erreicht auffallender Weise nur selten einen hohen Grad.

Von sehr übeln Folgen ist die jauchige Verschlechterung der Eitersecretion auf der Operationsfläche. Sie kann auf zweierlei Art den Tod herbeiführen: einmal indem jauchiges Secret in die Bronchien gelangt und Bronchitis oder Pneumonie hervorruft, und dann, indem dasselbe verschluckt wird und vom Magen aus die ganze Blutmasse inficirt.

Der örtliche Erfolg ist fast durchgängig ein ausgezeichneter: die äussere Wunde heilt meistens per primam intentionem, der Substanzverlust im Innern pflegt sich in kürzester Zeit durch Narbenmasse zu ersetzen. Hat man wegen Krebs operirt, so ist freilich Recidiv die Regel; doch erfolgt ein solches zuweilen erst nach vielen Monaten, selbst nach Jahren. Direct durch die Operation starben nur wenige und dann meist in Folge von Gangrän des Lappens, Verjauchung der Operationsfläche, seltener durch Pyämie. Unter 141 Totalresectionen des Oberkiefers sind 51 unbestimmte oder unbekannte Ausgänge, 33 Todesfälle oder Recidive, 51 Erfolge. Wie ich (a. a. O. S. 89) nachgewiesen, hat ein Theil der Wundärzte (namentlich Michaux und J. F. Heyfelder) ihre Erfolge nach mehr als 10 Jahren constatirt. Die Misserfolge kommen grossentheils auf Rechnung der wegen Krebs gemachten Operationen. Aber selbst von diesen ist (a. a. O. S. 90) gezeigt, dass sie nach der Exstirpation des Oberkiefers verhältnissmässig spät (nach 2—16 Monaten) und namentlich später als nach partiellen Resectionen auftreten. Mit Recht sieht man daher

in dieser Operation ein höchst wirksames Verfahren zur Exstirpation krankhafter entarteter Knochen und selbst ein werthvolles Palliativmittel bei Carcinom. Dass nur ausnahmsweise eine dauernde Heilung ohne Recidiv und ohne Krebsdyskrasie zu Stande kommen kann, liegt in der Natur des Uebels, nicht der Operation.

B) Die totale Resection beider Oberkieferknochen.

Historische Notizen.

1844 hatte J. F. Heyfelder[1]) die kühne Idee beide Oberkieferknochen abzutragen und verwirklichte dieselbe mit Leichtigkeit unter Anwendung der Kettensäge und der Liston'schen Schneidezange.

1850, 1852 und 1859 wiederholte er dieselbe Operation, die nach ihm von Dieffenbach[2]), von Maisonneuve[3]) (2 Mal), von Jüngken[4]), Langenbeck[5]) und Esmarch[6]) ausgeführt worden ist. Die Krankengeschichte des 4. Falles von J. F. Heyfelder, durch ihn selbst mitgetheilt, lautet wie folgt:

Totale Resection beider Oberkiefer.

Anders Skruwin, 48 Jahre alt, Eisenfabrikarbeiter, früher von keiner nennenswerthen Krankheit heimgesucht und kräftig, bemerkte vor drei Monaten eine Anschwellung der rechten Wange, die schnell zunahm und schmerzhaft wurde, die Zähne des rechten Oberkiefers wurden locker und fielen aus. Seit vier Wochen breitete sich die Geschwulst und der Schmerz auch über die linke Oberhälfte aus, deren Zähne ebenfalls locker wurden und theilweise ausfielen. Bei der Aufnahme des Patienten im St. Petersburger Arbeiter-Hospital am 1. Februar 1859 fand sich ein merkliches Missverhältniss zwischen der rechten und linken Gesichtshälfte, starke Spannung der Weichtheile auf der rechten Seite, das rechte Oberkieferbein schien einem umfangreichen, mässig festen Pseudoplasma gewichen zu sein, das eben so weit gegen die Mundhöhle, als auch nach aussen und gegen die Orbita hin sich ausgedehnt und entwickelt hatte. Eine punctio exploratoria liess eine an der Peripherie härtere, gegen das Antrum zu mehr weiche Masse unterscheiden. Auf der linken Gesichtshälfte waren die äusseren Weichtheile viel

---

1) Genau mitgetheilt finden sich die 3 ersten Fälle in: J. F. Heyfelder, Amp. und Resect. S. 57—67. — Revue méd.-chir. de Paris s. l. direct. d. Malgaigne Mars. 1853. S. 149—156. — Archiv für physiolog. Heilkunde 1850. Heft 5 u. 6. Ueber die Resect. der beid. Oberk. von J. F. Heyfelder. — Deutsche Kl. 1850. S. 231. Resection beider Oberkiefer von Dr. Oscar Heyfelder. — Prag. Vierteljahrschr. Bd. XXI. Klinischer Bericht von Oscar Heyfelder. — Dublin. med. journal. Febr. 1856. Dr. Oscar Heyfelder on the Resection of the Uper-Jaw-bones.

2) Operativ. Chir. B. II. S. 46.

3) Gaz. d. hôp. 1850. Nr. 97 u. 100 und S. 510.

4) Deut. Klin. 1850. S. 48.

5) Ebend. 1853. S. 204.

6) Briefliche Mittheilung.

weniger gespannt, und auch der Oberkieferknochen, wenngleich nach allen Seiten hervorgetrieben, gleich einer mit einer dünnen Knochenrinde überzogenen fast kugelrunden Masse, mit noch vorhandenen, aber auseinandergeschobenen, wackelnden Zähnen. Das Athmen war nicht frei, namentlich bei geschlossenem Munde schnarchend. Die Einführung der Bellocq'schen Röhre lässt namentlich im rechten Nasenloch die Anwesenheit von Aftermasse unterscheiden, das Schlucken war erschwert, die Sprache nicht ganz deutlich, der Schlaf unruhig, das Gesicht etwas ödematös, die Entstellung auffallend. Die schnelle Entwicklung des Uebels deutete auf ein bösartiges Pseudoplasma, namentlich Markschwamm, zu dessen Beseitigung die Wegnahme beider Oberkieferknochen für nöthig erachtet wurde, die ich am 4./10. Februar in der Art vollführte, dass ich die Weichtheile durch einen auf der Glabella beginnenden, über die Mitte des Nasenrückens, und durch die Oberlippe geführten Schnitt spaltete, von dem Anfangspunkte einen zweiten bis in den innern Augenwinkel führte, und durch seitliche Ablösung der Weichtheile beide Oberkieferhälften blosslegte. Die Trennung der Verbindungen mit dem Jochbeine, dem Nasen- und Stirnbeine geschah auf beiden Seiten mittelst der Kettensäge, wogegen ich das Pflugschaarbein mittelst einer Scheere durchschnitt. Nach Ablösung des Gaumensegels vom hintern Rande des harten Gaumens gelang die Entfernung des Aftergebildes, das auf der rechten Seite sich bis zum processus coronoideus mandibulae erstreckte, ohne besondere Mühe, die ziemlich profuse Blutung aus der innern Wundfläche stand nach Anwendung des glühenden Eisens. Die Wunde in den Weichtheilen wurde durch Knopfnähte, in der Oberlippe durch Insectennadeln vereinigt, sodann mit einem gefensterten Ceratlappen bedeckt. Unmittelbar nach der Operation trank der Kranke einige Esslöffel voll Wein, nachher Fleischbrühe. Am Abend verlangte er das Abendmahl und empfing es, nach vorangegangener Beichte. In der nächsten Nacht ruhiger Schlaf, ruhiger und in Folge des nicht ganz unbedeutenden Blutverlustes etwas weicher Puls. Am andern Tage zwei flüssige Stühle. Auch die zweite Nacht schlief er, trank um vier Uhr und ward um fünf Uhr todt gefunden (also 40 Stunden nach der Operation).

Die Section zeigte nichts Abnormes im Gehirn, dagegen eine eiterige Infiltration in beiden Lungen, Hypertrophie und Hyperämie der Leber, Hypertrophie der Nieren, aber nirgends eine Spur von Markschwamm.

Die mikroskopische Untersuchung des Pseudoplasma beider Oberkiefer bestätigte einen sehr ausgebildeten Markschwamm.

Die Operation selbst ist der Exstirpation Eines Oberkiefers analog und keineswegs schwieriger als diese, indem die Trennung der medialen Knochenverbindung erspart wird. Die Durchschneidung der Weichtheile geschieht nach denselben Typen wie bei der Resection Eines Oberkiefers.

1) Der Medianschnitt, von Dieffenbach und Maisonneuve angewandt, bedarf hier der einzigen Aenderung, dass der kleinere Querschnitt an seinem oberen Ende die beiden innern Augenwinkel mit einander verbindet, wodurch eine T-förmige Incision zu Stande kommt.

2) Der Wangenschnitt oder hintere Lateralschnitt, von Heyfelder in allen Fällen angewandt, so wie 3) der vordere Late-

ralschnitt werden statt auf einer auf beiden Seiten angelegt. Letztere beiden Verfahren können auch in der Art verbunden werden, dass man je nach Bedürfniss auf einer Seite den vordern, auf der andern den hintern Lateralschnitt ausführt. Sollten die genannten Verfahrungsweisen nicht ausreichen besonders unförmliche Auftreibungen beider Knochen gehörig blosszulegen, so schlägt J. F. Heyfelder statt der sehr entstellenden Kreuz- und Lappenschnitte in der Wange folgende Trennung der Weichtheile vor:

Der erste Schnitt spaltet die Unterlippe in der Mittellinie und reicht bis an das Kinn, von da erstreckt sich nach rechts und links ein zweiter und dritter Schnitt längs dem untern Rand des Unterkiefers und dem hinteren Rand seines aufsteigenden Astes.

Die Durchführbarkeit dieses Verfahrens haben Versuche an der Leiche bewiesen, seine Anwendung beim Lebenden hat sich bei Exstirpation eines Oberkiefers bewährt.

Die Auslösung der Oberkiefer aus den Knochenverbindungen geschieht ebenfalls analog wie bei der vorhergehenden Operation. Zuerst werden beiderseits die Oberkiefer-Jochbeinverbindungen und zwar am besten mittelst der Kettensäge getrennt. Die Verbindungen nach oben und hinten werden ganz wie bei Einem Oberkiefer aufgehoben; bei denen nach oben kann man sich einer abkürzenden, von Maisonneuve angegebenen Modification bedienen, indem man mit der Nadel beide mediane Wände der Orbita durchstösst, die Kettensäge nachzieht und so durch einen einzigen Act die oberen Verbindungen beider Oberkiefer durchsägt. Dabei erhält man, indem man die Kettensäge nach vorn und etwas abwärts fortschreiten lässt, in den Nasenbeinen und dem obersten Theil des processus ascendens ossis max. sup. der Nase eine hinreichende Unterlage. Den Vomer sowie die Verbindung des Oberkiefers mit dem Siebbein durchschneidet man mittelst einer Knochenscheere.

Verband und Nachbehandlung sind wie bei der einseitigen Resection. Merkwürdiger Weise ersetzt sich auch in diesem Falle die ungeheure Höhle durch Narbensubstanz bis auf einen unbedeutenden Rest, der durch einen Obturator verschlossen werden kann; die Deformität ist gering, die Sprache wird nach und nach verständlich und die Fähigkeit, andere als flüssige Nahrung zu geniessen, wird wieder erworben. Unter 11 hierher gehörigen Operationsfällen erfolgte 6 Mal der Tod; 5 Mal war der Erfolg günstig. 2 der Gestorbenen scheinen der Operation erlegen zu sein, nämlich der erste von Maisonneuve und der vierte von J. F. Heyfelder Operirte; 1 starb durch einen apoplektischen Anfall, nämlich Dieffenbach's Operirter; 3 erlagen einem Krebsrecidiv, aber nach 6, nach 15, nach

23 Monaten; so dass der Erfolg gleichwohl als ein verhältnissig günstiger bezeichnet werden darf.

C) Die partielle Resection eines Oberkiefers.

Die partielle Resection des Oberkiefers besteht entweder 1) in der Abtragung der freien Ränder und Fortsätze, 2) in Entfernung einer Wand des Knochens oder 3) in der Excision eines kleineren oder grösseren Stücks des Körpers.

I. Abtragung der freien Ränder und Fortsätze des Oberkiefers.

1) *Des Alveolarfortsatzes.*

Historische Notizen.

Dupuytren[1]) entfernte 1820 und 1824 einen Theil des Alveolarrandes, beide Male mittelst der Säge.

Regnoli[2]) machte vom Jahr 1825 ab die totale und mehrere partielle Resectionen des Alveolarrandes und bediente sich dazu des Meissels.

Prieger[3]), Velpeau[4]), Roux[5]) und Strempel[6]) verrichteten ähnliche Operationen mittelst der schneidenden Zange mit gutem Erfolge. Ebenso hatte Dieffenbach[7]) in mehreren Fällen günstige Erfolge.

Sicherer[8]) vollführte eine ähnliche Operation mit der Heim'schen Säge wegen Osteosarkom, Pitha[9]) wegen eines Fibroids, J. F. Heyfelder[10]) 1 Mal wegen Nekrose, 1 Mal wegen Krebs, beide Male unter Anwendung der Liston'schen schneidenden Zange. Im zweiten Falle Tod durch secundäre Krebsablagerung.

Langenbeck[11]) machte zwei hierhergehörige Operationen, wozu er sich des Bohrers und der Stichsäge bediente.

Wilms[12]) wiederholte die Abtragung des Alveolarrandes mittelst Knochenzange und Meissel.

Der Verfasser machte die partielle Resection des stark prominirenden Alveolarrandes bei einem 6 Monate alten Kinde, welches, an Hasenscharte und gespaltenem Gaumen leidend, der Operation der Hasenscharte unterzogen wurde.

1) Gensoul a. a. O. S. 9 u. 10.
2) Sulla exstirpazione delle int. arcade alv. della sup. et inf. mascella. Pesaro 1825.
3) Rust's Mag. Bd. XL. S. 391.
4) A. a. O. T. II. S. 630.
5) Gaz. méd. d. Paris 1842. S. 471.
6) A. a. O. S. 20.
7) Schmidt's Jahrb. Suppl. Bd. II. S 266.
8) Hamb. Zeitschr. f d. g. Med. Bd. VII. S. 145.
9) Prag. Vierteljahrschr. 1849. Th. I. S. 131.
10) A. a. O. S. 18 u. 26.
11) O. Heyfelder a. a. O. S. 95 und Deut. Klin. 1856. S. 296.
12) O. Heyfelder a. a. O. S. 96.

2) *Des Orbitalrandes.*

Alle vorhergehenden Operationen beziehen sich auf den Alveolarrand; die Abtragung des Orbitalrandes des Oberkiefers ist seltener und bei seiner geringen Ausdehnung wohl niemals ohne gleichzeitige Entfernung des margo orbitalis ossis zygomatici gemacht worden. Jedenfalls ist das Verfahren für beide dasselbe.

Dietz[1]) entfernte 1834 wegen Krebs des untern Augenlides und des Bulbus diese Theile und resecirte dann mittelst der Messersäge einen von secundärer Caries ergriffenen Theil des unteren Orbitalrandes.

J. F. Heyfelder[2]) wiederholte unter ganz ähnlichen Verhältnissen die Operation (Liston's Knochenzange), ebenso Esmarch[3]). Bei der Exstirpation einer Exostose resecirte den Orbitalrand Bawman[4]).

Indicirt sind die Resectionen der freien Ränder des Oberkiefers durch Nekrose, Caries, circumscripte Epuliden und Exostosen; speciell der Alveolarrand noch ausserdem bei gleichzeitig gespaltener Lippe und gespaltenem Gaumen, wenn die Seitentheile oder ein intermaxillarknochenähnliches Stück zu stark prominiren, so dass man die Weichtheile gar nicht oder nur unter starker Spannung vereinigen könnte.

Operation.

Bei der freien Stellung des Alveolarrandes fordert seine Abtragung gewöhnlich keine Trennung der Weichtheile, wogegen der untere Orbitalrand je nach der Ausdehnung des Leidens durch einen vom äusseren Augenwinkel ausgehenden oder dem unteren Lidrand parallel laufenden geraden oder bogenförmigen Schnitt, auf dessen Mitte oder Ende man weitere senkrechte Schnitte fallen lassen kann, freigelegt werden muss. Wenn die Zähne nicht in Folge des Leidens schon ausgefallen sind, müssen sie an dessen Grenze ausgezogen werden. Der erkrankte Knochentheil wird durch einen im Gesunden geführten ⌒ oder ⎽ oder V-förmigen Schnitt entfernt, wozu man sich des Meissels, kleiner Sägen und Bohrer oder schneidender Knochenzangen bedient; bei grösserem Umfang des Leidens und sehr harten Knochen findet das Osteotom seine Anwendung.

3) *Des Nasenfortsatzes.*

Diese Operation fällt mit der Resection des Nasenbeins zusammen, worauf wir hier verweisen.

---

1) Ried a. a. O. S. 193.
2) A. a. O. S. 11.
3) Briefliche Mittheilung.
4) Med. times a. gaz. 1859. October.

II. Resection einer Wand des Oberkiefers.

Historische Bemerkungen.

Die Punction und Trepanation der vorderen Wand der maxilla superior ist, wie schon erwähnt, der Ausgangspunkt der Oberkieferresection. Nachdem wegen Wasser- oder Eiteransammlung im Antrum Mulinetti, Bertrandi, Gooch, Cowper, Jourdain, Richter, Gensoul [1]), in neuerer Zeit Hecker [2]) (3 Mal), Starke [3]) u. A. die vordere Wand ganz oder theilweise abgetragen haben, so machten diese Operation wegen Caries, Beaupréau [4]) (1769), Gräfe [5]) (1823), Wilms [6]) (4 Mal 1849—56) u. A., wegen gutartiger Tumoren Pitha [7]), J. F. Heyfelder [8]), Demarquay [9]), Hancock [10]), Syme [11]), Beike [12]), Fergusson [13]), Starke [14]), wegen Carcinom Pitha [15]) u. A.

Die Gaumenwand des Oberkiefers hat zuerst Adelmann [16]) 1844 resecirt, um einen Nasenrachenpolypen entfernen zu können; nachdem sie schon vorher zur Entleerung einer im Sinus angesammelten Flüssigkeit perforirt und theilweise abgetragen worden war.

Nélaton [17]) erhob diese Resection zu einer eigentlichen, kunstgerechten Methode und machte sie von 1848—1860 sechs Mal; ihn ahmten nach zwei Mal Richard [18]), je 1 Mal Robert [19]), Legouest [20]), Jarjavay [21]), Verneuil [22]).

Indicationen sind: Ansammlung von Flüssigkeit oder Ausbildung von Geschwülsten im Sinus, Caries einer Wand, circumscripte Tumoren, und Nasenrachenpolypen, zu deren Basis man auf andere Art nicht gelangen kann.

Operation.

Die Blosslegung des Knochens geschieht ohne Hautschnitt durch Ablösung der dem harten Gaumen oder der Aussenseite des Oberkiefers adhärirenden Weichtheile. Wenn jedoch die vordere Oberkieferwand in

---

1) O. Heyfelder a. a. O. S. 98—99.
2) Jahresb. von 1848–52 in der Prag. Vierteljahrschr. 1854. Bd. IV.
3) Med. t. a. g. 1860. March. S. 235.
4) Sur les malad. d. sinus max. Paris 1769.
5) Bericht der Klinik vom Jahr 1823.
6) Deut. Klin. a. a. O. u. O. Heyfelder, Res. des Oberk. S. 99.
7) Prag. Vierteljahrschr. 1849. B. I. S. 133.
8) O. Heyfelder a. a. O.
9) Gaz. méd. d. Paris 1857. S. 670–672.
10) Lancet. 1855. I. 4.
11) Ebend. S. 254.
12) O. Heyfelder a. a. O.
13) Med. t. a. gaz. 1860. March.
14) Ebend. S. 235.
15) A. a. O. S. 152.
16) A. a. O. S. 34.
17) Gaz. d. hôp. 1853. S. 22, 38, 315.
18—22) Gaz. d. hôp. 1860. S. 227.

allzu hohem Grade ausgedehnt ist, so müssen die Weichtheile durch einen möglichst kurzen vorderen oder hinteren Lateralschnitt gespalten werden.

Die Abtragung einer Knochenwand geschah früher, sofern sie eine partielle war, durch die Trepankrone; jetzt bedient man sich der Knochenzange oder eines starken Messers mit Benutzung einer vorhandenen oder durch einen Perforator künstlich angebrachten Oeffnung, oder des Osteotoms.

Nélaton's Verfahren zur Exstirpation fibröser Nasenrachenpolypen ist folgendes: Er führt in der Medianlinie einen Schnitt durch die das Gaumendach bedeckenden Weichtheile, der 2 Ctm. vom Zahnbogen beginnt und rückwärts sich durch das Zäpfchen fortsetzt; einen Querschnitt an dem vorderen Ende des ersten, so dass beide ein T bilden, präparirt die dadurch gebildeten seitlichen Lappen vom Knochen los und lässt sie zur Seite fixiren. Den blossgelegten harten Gaumen perforirt er an den beiden Endpunkten des Querschnitts, durchschneidet mit der Knochenscheere die zwischen beiden liegende Parthie und trägt so den harten Gaumen mit Ausnahme des dem Alveolarbogen zunächst liegenden Theils ab. Dann entfernt er den Nasenrachenpolypen, der nach Nélaton und D'Ornellas stets am Periost der basis cranii aufsitzt. (?) Dieses wird mit abgetragen und die Insertionsstelle während Wochen und selbst Monaten cauterisirt, wozu die Wunde offen gehalten, primäre Vereinigungen derselben wieder getrennt werden müssen. Nachdem er sich in einem Zeitraum von 7 Monaten von der radicalen Heilung überzeugt, nimmt er die Vereinigung der Wunde vor. Nicht nur diese gelingt vollkommen, sondern es bildet sich an dem erhaltenen Periost auch neue Knochenmasse.

Erfolg.

Die Abtragung der vorderen oder äusseren Wand des Oberkiefers ist keine gefährliche Operation. Fast durchgängig in allen angeführten Fällen war der Erfolg günstig; nur einmal trat Recidiv ein, wo die Resection wegen Krebs unternommen worden war.

Die Resection der Gaumenwand dagegen ist langwierig und schwer durchzuführen, und vorausgesetzt, dass der eigentliche Hauptzweck, den Polypen bis an seinen Knochenansatz zu verfolgen und radical zu exstirpiren, erreicht wird, so setzt man den Operirten der Gefahr aus, eine Spalte im harten Gaumen zu behalten. Aber auch der Erfolg ist durch die bisherigen Erfahrungen noch keineswegs bewiesen.

Von 13 hierhergehörigen Operationen endigten 2 lethal durch Vereiterung der Polypenreste und wirkliche Blutvergiftung. Diese beiden sprechen nicht absolut gegen die Nélaton'sche Methode, indem sie nicht vollständig nach seiner Angabe durchgeführt, nämlich ohne Cauterisation gelassen wurden. Ausser diesen sind noch 5 genauer bekannt, in 2 trat

Recidiv ein, 2 wurden nur 4—5 Monate lang verfolgt, können also noch nicht als dauernd geheilt angesehen werden, 1 ist radical geheilt und nach mehr als 4 Jahren constatirt. Unter 7 haben wir demnach 1 Herstellung und einen weitern Fall, wo durch eine zweimalige Operation wahrscheinlich dauernde Heilung erzielt wurde. Ohne im Entferntesten auf so geringe Zahlen eine Statistik begründen zu wollen, so beweisen doch die vorliegenden Beispiele hinlänglich, dass das Nélaton-Adelmann'sche Verfahren nicht ohne Gefahr ist und keineswegs die Erreichung des Hauptzweckes sicher stellt. Daher ich mich mit Fergusson dagegen zu Gunsten der resectio ossis nasi aussprechen muss, wie auch Dieffenbach schon den Angriff des sinus maxillaris vom harten Gaumen aus verwarf.

III. Die Resection eines Theils vom Körper des Oberkiefers.

Wir rechnen hierher alle partiellen Abtragungen, die mehr denn einen freien Rand oder Fortsatz umfassen und theilen sie nach Ried in

1) Die Resection des unteren Theils oder Amputation und in

2) die Resection des oberen Theils, welche seltener vorkommt.

Geschichtliche Notizen.

Im Jahr 1693 exstirpirte Acolutnus (Mém. de l'acad. r. d. chir. Nouv. édit. V. S. 163—164 und Lisfranc, Préc. de nouv. opérat. II. S. 167) eine enchondromartige Geschwulst von der Grösse zweier Fäuste, sammt einem mehrere Zähne enthaltenden Stück des Oberkiefers durch ein starkes Messer; Extraction secundär cariöser Knochentheile. Cauterisation. Heilung complett. — Aehnliche Operationen machten: 1768 Jourdain (Abh. üb. d. chir. Krankh. d. Mundes. A. d. Franz. Nürnberg 1784. S. 285. — Gensoul a. a. O. S. 6) wegen Krebs mittelst eines spatelförmigen Instruments (Recidiv). 1769 und 1770 David[1]), Mosque[2]), White der Aeltere[3]). 1789 Desault[4]) wegen Exostosen und Sarkomen mit gutem Erfolg. 1804 Deschamps[5]) und Dubois[6]). 1805 Klein[7]) mit günstigem Resultat. 1816—20 Benedict[8]) 3 Mal, mit zweimaligem Recidiv (1 Mal wegen Krebs). 1820 Wattmann[9]) 3 Mal wegen

1) Mém. d. l'acad. r. d. chir. V. S. 237. Krüppel, Diss. d. max. sup. reseet. Bonnae 1834.

2) Adelmann a. a. O. S. 63.

3) White d. Jüngere, Cases in surgery. — The Dublin journal of med. Se. 1853. Bd. XXXI. S. 19.

4) Krüppel a. a. O. S. 44. Ried a. a. O. S. 112.

5) Traité d. mal. d. foss. nas. etc. Paris 1804 und Jäger a. a. O. S. 520.

6) Krüppel a. a. O. S. 26. — Weinhold üb. d. abnorme Metamorph. d. Highmorh. S. 140.

7) Samml. seltener auserl. chir. Beobacht. 1805. — Jäger a. a. O. S. 520.

8) Rust's Mag. Bd. IX. S. 394.

9) Ebend. Bd. XV. S. 583 und Jäger a. a. O. S. 521.

Sarkom, 1826 Georgi[1]) wegen Knochenauswüchsen (?) mit erwünschtem Erfolg. 1827 Dupuytren[2]) zugleich mit Unterbindung der Carotis, und Beclard[3]) (beidemal Recidive). 1828 Textor[4]) und Robinson[5]), 1829 Dupuytren[6]); alle drei wegen Sarkom und mit dauernder Heilung. In gleichem Jahr operirten 1 Mal wegen Krebs (?) Velpeau[7]), 3 Mal wegen Sarkom und Krebs Chelius[8]), ersterer 1 Mal, letzterer 2 Mal mit tödtlichem, Syme[9]) und Lisfranc[10]) mit unbekanntem Ausgang. 1830 Lafont[11]) und Jäger[12]) wegen Sarkom mit erfolgter Heilung. Leo[13]) mit Recidiv. 1831 Hetling[13]) (Medullarsarkom) und Banelli[14]) (Osteosarkom) mit dauernder Heilung. 1832 Wutzer[15]) (Sarkom) mit Recidiv; ebenso 1 Mal unter 3 Fällen von Regnoli[16]). 1834—36 Dietz[17]), Hysern[18]), Tulthill[19]) mit Erfolg; Jüngken[20]) (Tod durch Trismus), Beck[21]) (Tod durch Pyämie). In neuerer Zeit sind die partiellen Resectionen beinahe unzählbar oft wiederholt worden; von Mott 14 Mal (Velpeau, Méd. opérat. Bd. I. S. 19), von Roux[22]), Maisonneuve[23]), Textor 2 Mal, Adelmann 2 Mal, Michon[24]), Soulé[25]), Schöps[26]), Berard, Rothmund 4 Mal, Pitha (a. a. O.) 3—4 Mal, Dieffenbach[27]) machte 12 mehr oder weniger umfangreiche Resectionen des Oberkiefers, von denen 8 mit ziemlicher Sicherheit hierher zu rechnen sind. Ausserdem machten derartige Resectionen Lafond[28]),

1) Omodei, Ann. univ. di med 1827. Jan. — Mag. der ausl. med. Lit. 1828. März. S. 531.

2) Gensoul a. a. O. S. 10.

3) Ebend. S. 11.

4) A. a. O. S. 24.

5) Mag. d. ausl. med. Lit. 1830. Jul. u Aug. S. 458.

6) Adelmann a. a. O. und Jäger a. a. O. S. 523.

7) Méd. opérat. Bd. II. S. 629—30.

8) Heidelb. Klin. Annal.

9) The Edinb. med. and surg. Journ. 1829. Juli.

10) Séance de l'acad. r. d. m. d. Paris. 1829. Sept.

11) Krüppel a. a. O. S. 38.

12) A. a. O. 523 und Ried a. a. O. S. 111—115.

13) Transact. of the prov. and phys. Assoc. V. I. Lond. 1833.

14) Annal. univ. d. med. 1839. Juni. — Hamb. Zeitschr. Bd. XIII. S. 113.

15) Krüppel a. a. O. S. 46.

16) Osserv. chir. Pis. 1836.

17) Hamb. Zeitschr. Bd. VI. S. 18.

18) Velpeau a. a. O. Bd. I. S. 23.

19) Med. chir. Review. 1836. April.

20) Schmidt's Jahrb. XXXI. S. 217.

21) Schwörer Ber. d. chir. Klinik zu Freiburg. S. 65.

22) Gaz. d. hôp. 1852. S. 280.

23) Ebend. S. 139.

24) Gaz. d. hôp. 1853. S. 178.

25) Gaz. d. hôp. 1854. S. 46.

26) Jahresbeitrag z. pract. Med. u. Chir. d. Kinderkrankh. v. Pesther Kinderspital.

27) A. a. O. S. 43—46. — Hamb. Zeitschr. Bd. VII. S. 141.

28) Journal de la société de méd. d. l. Loire inf. 1851. — Gaz. méd. d. Par. 1855. p. 59.

Lode[1]), Clark[2]), Fergusson[3]), Heyfelder (4 Mal), Langenbeck (4 Mal), Strempel[4]), Tyffe[5]), Francois[6]), A. Hancock[7]) und der Verfasser.

Der von mir operirte Fall ist folgender:

A. W., 24 Jahr alt, wurde am 7. Juli 1860 in das Arbeiterhospital aufgenommen. Ihre rechte Wange war durch eine hartweiche Geschwulst stark hervorgetrieben, welche der vorderen Wand des Oberkieferbeins angehörig, mit gesunder Schleimhaut überzogen, von gleichmässiger Consistenz, unempfindlich gegen Berührung war und sich schmerzlos entwickelt hatte.

Die äussere Haut zeigte sich unverändert, ohne Zusammenhang mit der Geschwulst, die Zähne vom Eckzahn, diesen mit einbegriffen, standen schief, waren lose, aber nicht cariös. Nach oben reichte die Geschwulst nicht ganz bis zum foramen infraorbitale, nach vorn bis zu einer zwischen Eckzahn und letztem Schneidezahn gezogenen Senkrechten. Die Geschwulst wurde ihrer Entstehung und Beschaffenheit nach als Osteosarkom angesprochen und dieselbe mit möglichster Erhaltung des Knochens zu exstirpiren beschlossen. Am 9. Juli ward die Operation vorgenommen, die äussere Haut durch den Medianschnitt gespalten, die Geschwulst blossgelegt, ihre Grenzen genau bestimmt und mittelst der Stichsäge in einer von unten und seitwärts hinaufsteigenden, zwischen letztem Schneidezahn und Eckzahn endigenden Bogenlinie ⌒ herausgesägt, wobei die äussere und vordere Wand bis beinahe zur Höhle des foramen infraorbitale, der harte Gaumen der linken Seite bis auf wenige Linien von der Mittellinie entfernt ward. Als sich noch ein Theil der seitlichen und hinteren Wand erkrankt zeigte, ward auch diese Parthie mit Liston's Knochenscheere excidirt, so dass der untere, äussere und vordere Abschnitt des Oberkiefers resecirt, die Orbitalplatte, der Orbitalrand mit dem nächst liegenden Theile der vorderen Wand, die Scheidewand in der Mittellinie mit einem 3—4 Linien breiten Rand gegen die erkrankte Seite hin erhalten blieben. Ebenso konnte der hinterste Theil des harten Gaumens conservirt werden, wodurch auch das velum palatinum unverändert blieb. Nach 2 Tagen reunio per primam intentionem bei allgemeinem, fortdauerndem Wohlbefinden. Die Sprache durchaus nicht entstellt.

Die Geschwulst erschien auf dem Durchschnitt gleichmässig, glänzend, elastisch derb, gelbröthlich, von der Consistenz einer eingedickten Gallerte, ohne sogenannte Krebsmilch, aus in der Entwicklung begriffenem Bindegewebe bestehend.

Die vorhergehenden Fälle sind beinahe alle Resectionen des unteren Theils des Oberkiefers. Bei weitem seltner sind die Beispiele von Resectionen des oberen Theils.

1830 nahm Jäger[8]) wegen Caries mit callöser Verdickung und carci-

1) Deutsche Klinik 1853. Nr. 9. S. 556.
2) Med. times a. gaz. 1856. August. S. 171.
3) Ebend. S. 569.
4) Borchert a. a. O.
5) Dubl. journ. of med. sc. Bd. XV. 1853. February 1.
6) Gaz. d. hôp. 1858. S. 146.
7) Lancet. 1855. I. 4.
8) A. a. O. S. 523.

nomatös scheinender Verschwärung der Wangen und Lippen die ganze vordere, obere und beide Seitenwände der Highmorshöhle, zugleich mit dem linken Nasenbein und der Hälfte des Wangenbeins weg. Nur das Gaumengewölbe und ein Theil des proc. alveolaris blieb. Plastische Operation. Dauernde Heilung. Im Jahre 1832 machte Bauer[1]) wegen Sarkom eine ähnliche Resection. 1850 verrichtete Michon[2]) eine analoge Operation wegen Osteoid, und erklärte sie für die erste derartige Operation in den Annalen der Wissenschaft.

1852 machte sie Heyfelder 3 Mal wegen Krebs, 1856 Cortatini[3]) wegen eines Tumor, und Largin[4]) machte die extraction sous-periostale des grösseren Theils des Oberkiefers wegen Krebs. 2 von Langenbeck und eine von Esmarch[5]) verrichtete Operation gehören ebenfalls dieser Kategorie an.

Indicationen zur Abtragung eines Theils des Körpers sind:

Partielle Nekrose und Caries, welche sich nicht auf einen freien Rand oder eine Knochenwand beschränkt. Gutartige Geschwülste, welche mit einem grösseren Theil des Knochens im Zusammenhang stehen. Bösartige Geschwülste fordern, auch wenn nicht der ganze Knochen an dem Leiden participirt, die Totalresection des Oberkiefers.

Die Operation.

a) Bei Resectionen des unteren Theils des Oberkiefers kann man möglicher Weise ohne äussere Incision zu Stande kommen. Von der Mundhöhle aus werden die Weichtheile mit flach geführten Messerzügen vom Knochen getrennt und dabei möglichst das Zahnfleisch und Periost erhalten. Auf diese Weise kann die maxilla superior bis gegen das foramen infraorbitale blossgelegt und selbst die Nase subcutan abgetrennt werden. Mit der Loslösung der Weichtheile vom Knochen nimmt auch deren Verschiebbarkeit zu. Letztere zu erhöhen, würde ich keinen Anstand nehmen, auch vom Unterkiefer derselben Seite die Weichtheile subcutan zu trennen.

Das subcutane Verfahren verdient eine um so allgemeinere Anwendung, da man im Fall der Noth immer noch einen Hautschnitt anbringen kann. Die Möglichkeit solcher subcutanen Amputationen und Extractionen des Oberkiefers beweist die von J. F. Heyfelder 1848 an Marg. Distler vollführte Amputation, so wie die von Jüngken, Maisonneuve, Dietz gemachten Extractionen beinahe des ganzen Oberkiefers auf einer oder zwei Seiten.

---

1) O. Heyfelder a. a. O. S. 104.

2) Mém. d. l. soc. d. chir. d. Paris. 1851. II. S. 615.

3) Corrisp. scient. in Roma. Avril 1856 und Gaz. méd. d. Paris. 1857. Nro. 2.

4) Gaz. méd. 1859. Nr. 35.

5) Briefliche Mittheilung.

Bei sehr erweiterten, uniförmlich vergrösserten Oberkieferknochen oder wenn die Resection eine weitere Ausdehnung gewinnt, müssen die Weichtheile vom Munde aus gespalten werden, und zwar nach denselben Methoden wie für die Totalresection, mit dem Unterschied jedoch, dass in vielen Fällen die Schnitte nur $^1/_3$ oder $^1/_2$ der Länge bedürfen, welche sie dort haben.

b) Die Resectionen des oberen Theils der Maxilla können nicht wohl subcutan durchgeführt werden. Zu diesem Behufe werden dieselben Hautschnitte wie bei der Totalresection entweder in ihrer ganzen Länge oder nur deren oberer Theil gemacht; oder aber man combinirt den Wangenschnitt mit dem vorderen Lateral- oder dem Medianschnitt, beide nur in ihrer oberen Hälfte anlegend, so dass ein oberer viereckiger Lappen entsteht, dessen breite obere Grenzlinie ganz oder theilweis vom Rand des unteren Augenlids gebildet wird. Die Abtragung des Knochens geschieht analog wie bei der Exstirpation. Die 3 Hauptverbindungen werden auch hier am besten mittelst der Kettensäge, Querdurchschnitte oder Längsdurchschnitte durch den Körper, A- oder ⌒ förmige Excisionen aus dem Knochen mit Stich- und Messersägen oder dem Osteotom gemacht. Bei grossentheils gelöstem Knochen, wie dies bei Nekrose oft beobachtet wurde, bei verdünnten erweichten Knochen reichen zur Trennung in der Substanz des Knochens auch die Knochenscheeren und -Zangen, oder auch die von Desault oder Textor angegebenen, nach der Fläche oder der Schneide gebogenen Messer aus.

Nach vollendeter Excision untersucht man die Sägeflächen des zurückbleibenden Theils genau und nimmt erkrankte und selbst verdächtige Partieen durch eine weitere Anwendung von Knochenscheeren oder -Sägen hinweg. Verdächtige Stellen berühre man mit dem Glüheisen.

Verband und Nachbehandlung sind wie bei der totalen Resection. Die Operation an und für sich gefährdet das Leben noch weniger als die Exstirpation des Oberkiefers, und um so weniger, je geringer der resecirte Theil ist. Ebenso ist der Ersatz um so vollständiger, die Deformität um so weniger ins Auge fallend, je weniger Knochen entfernt, je mehr die Weichtheile geschont werden konnten. Was aber das Recidiv betrifft, so ist der Erfolg ungünstiger als bei der Totalresection.

Unter 153 hierhergehörigen Fällen zählen wir etwa 48 Heilungen und 35 Recidive oder Todesfälle. Die Recidive hatten wiederholte partielle oder auch die totale Resection oder den Tod zur Folge. Die Heilungen verhalten sich demnach zu den Misserfolgen wie 48 : 35 oder wie 4 : 3, ein Verhältniss, welches keineswegs als sehr günstig bezeichnet werden kann; indem beinahe die Hälfte aller hierhergehörigen Operationen missriethen. Die Erfahrung zeigt ferner, dass die Recidive schneller als nach der Totalresection einzutreten pflegen, wogegen freilich der Tod

in Folge der Operation selbst eine Ausnahme ist (4 Mal unter 153 Fällen und zwar 1 durch Trismus, 1 durch Typhus, 1 durch Apoplexie, 1 durch Hydrops [?]. Für das Leben sind die partiellen Resectionen noch weniger gefährlich als die totalen, für die Erreichung des Operationszwecks aber noch weniger günstig als jene und verdienen daher bei Krebs zu Gunsten jener aufgegeben zu werden.

D) Die partiellen Resectionen beider Oberkiefer.

Die verschiedensten Arten der partiellen Resectionen lassen sich wie auf einem so auf beiden Oberkieferbeinen ausführen. So trug Regnoli (siehe oben) den Alveolarrand beider Knochen ab, amputirten beide Oberkiefer Rogers[1]) und Dieffenbach[2]).

Besondere Erwähnung aber verdient die Resection des vorderen mittleren Theils beider Oberkiefer in Form des Intermaxillarknochens, die kein Analogon unter den Resectionen einer maxilla superior hat.

Ausgeführt wurde sie von Dupuytren[3]) 1818 wegen Caries, von Langenbeck[4]) wegen Fibroids, von Demarquay[5]), von Fergusson[6]), von J. F. Heyfelder 4 Mal (1857 wegen Caries, 1858 wegen Fibroid, 1859 wegen Caries und wegen Nekrose). Diese Fälle, von ihm selbst mitgetheilt, lauten wie folgt:

1) Nicolaus Klaus, 28 Jahr alt, von mittler Grösse, ziemlich kräftiger Constitution, dem Anscheine nach von jeder Dykrasie frei, wurde am 7./16. September ins Petersburger Landhospital aufgenommen, nachdem er während mehrerer Monate an heftigen Zahnschmerzen gelitten, die von den obern Schneidezähnen ausgingen und sich über die vordere und mittlere Oberkieferparthie ausgedehnt hatten, deren wegen auch der eine der zwei oberen Schneidezähne der rechten Seite, obwohl nicht von Caries ergriffen, entfernt worden war.

Bei der Aufnahme des Kranken im Hospital zeigten sich die zwei Schneidezähne des linken Oberkiefers wackelnd, bei der Berührung und der Mastication empfindlich, das Zahnfleisch aufgelockert, retrahirt, missfarbig, die weichen Bedeckungen bis zur Hälfte des Gaumens in einem analogen Zustande. Zugleich floss eine übelriechende Jauche ab, und der von Weichtheilen entblösste Alveolar- und Palatinaltheil beider Oberkiefer zeigte sich bei der Berührung mit der Sonde krankhaft erweicht, von Caries ergriffen, welche sich bis zum zweiten Backzahne auf der rechten Seite und bis zum ersten Backzahne auf der linken Seite, nach vorne und aussen bis zum Nasenfortsatze, nach innen und hinten bis zur Hälfte des Gaumens erstreckte.

---

1) Velpeau a. a. O.
2) A. a. O. S. 46.
3) Leç. orales. Edit. II. B. II. S. 453.
4) Billroth, Fibroid des Oberk.
5) Gaz med. 1857. Nr. 46. S. 319.
6) Med. t. a. g. 1860. S. 35.

Das Zahnfleisch war sehr empfindlich und bei Nacht selbst der Sitz heftiger Schmerzen, die sich dann sogar über sämmtliche Zähne ausdehnten. Von den Oberkieferbeinen hatten sich von Zeit zu Zeit kleine Stückchen abgelöst. Am 12./24. September concentrirten sich die Schmerzen besonders in einem der noch vorhandenen zwei Backzähne der rechten Seite, der, obwohl nicht von Caries ergriffen, wackelte und an diesem Tage entfernt ward. Die Schmerzen liessen aber nicht nach, die Eiterabsonderung nahm zu, wurde jauchiger, und der Kranke war jedes Schlafes beraubt, auch auf flüssige Nahrungsmittel reducirt, da das Kauen die Schmerzen in hohem Grade steigerte. Die zuvor angedeutete Ausdehnung der Caries forderte die Entfernung der ganzen mittlern und vordern Parthie beider Oberkieferbeine. Diese partielle resectio ossium maxill. super. amb., in Form eines Intermaxillarknochens, vollführte ich am 21. September / 3. October in der Art, dass ich die Weichtheile mittelst eines schmalen Messers auch über die Grenzen der Caries hinaus vom Knochen ablöste, aber nicht abtrug und sodann durch die Alveola des zweiten Backzahns rechter Seits den Knochen in schräger Richtung gegen die Mitte zu mittelst der Liston'schen schneidenden Zange trennte. Nach Wegnahme des äussern Schneide-, des Eck- und ersten Backzahns auf der linken Seite verfuhr ich hier in gleicher Weise mit der Liston'schen Zange, worauf ich die ganze von Caries ergriffene Knochenparthie entfernen konnte. Die nicht sehr bedeutende Blutung stand unter der Anwendung des kalten Wassers, das der Operirte unausgesetzt in den Mund nehmen musste.

Das resecirte Knochenstück war zwei Zoll breit und dritthalb Zoll lang. Es folgte nicht die geringste Reaction und der Operirte erklärte alle Schmerzen wie weggezaubert. Vom 5. Tage ab wurde das kalte Mundwasser durch lauwarmes ersetzt, wozu die eingetretene mässige Eiterabsonderung aufforderte. Zugleich besserte sich auch mit jedem Tage die Aussprache, was der erfolgenden Verkleinerung der Wundspalte beigerechnet werden musste. Am 8. Octbr. geheilt entlassen.

2) Alexander N., 40 Jahr alt, verheirathet, consultirte mich am 16./28. December 1858 wegen einer Geschwulst, welche vom Gaumentheil der vordern und mittlern Parthie beider ossa maxillaria sup. ausging, sich nach vorn über die vier obern Schneidezähne erhob, diese vollständig umhüllte und zwischen Oberlippe und Alveolartheil des Oberkiefers mit ihrem freien Ende lagerte. Das Aftergebilde war ziemlich fest, mässig empfindlich und schien bei einer punctio exploratoria nicht sehr gefässreich zu sein, seinen Ursprung nahm es aus dem Zahnfleische hinter den Schneidezähnen. An dieser Stelle führte ich einen feinen Simpson'schen Eisendraht um das Aftergebilde, ihn fest zusammenziehend und dies am nächsten Tage wiederholend, am dritten es mit der Cooper'schen Scheere abtragend. Es folgte eine mässige Blutung, es zeigten sich alle die Schneidezähne wackelnd und der vordere mittlere Theil der beiden Oberkieferknochen usirt, so dass ich diese Knochenparthie in Form des Intermaxillarknochens bis zur Nase hin mittelst der Liston'schen Schneidezange abtrug. Heilung erfolgte binnen acht Tagen. Das Aftergebilde erwies sich unter dem Mikroskop als Fibroid.

3) Iwan Gregoreff, 26 Jahr alt, litt lange Zeit an Schmerz in den oberen Schneidezähnen, die wackelnd wurden unter Auflockerung des Zahnfleisches und Abfluss stinkender Jauche. Caries des vorderen mittlern Alveolartheils und Gaumentheils, so dass die Ausschneidung eines Mittelstücks durch

die Liston'sche Zange angezeigt war. Heilung in 4 Wochen ohne Beeinträchtigung der Sprache.

4) Adam Dimitrieff, 35 Jahr alt, unterzog sich wegen Nekrose derselben Operation. Medianschnitt. Knochenschnitt mit Liston's schneidender Zange bis zu beiden Eckzähnen. Heilung in 14 Tagen, Sprache fast unverändert, Entstellung gering.

Indicirt ist diese Operationsweise, wenn sich die Krankheit auf beide Knochen ausdehnt, aber auf ihre vordere mittlere Parthie beschränkt ist. Was ihre Ausführung betrifft, so kann sie bei mässiger Knochenausdehnung subcutan vollendet werden; bei grösserem Volumen der erkrankten Parthie wird irgend eine der bei Exstirpation beider Oberkiefer gebräuchlichen Schnittführungen ganz oder nur in ihrer unteren Hälfte angewandt. Langenbeck und Demarquay bilden einen dreieckigen Lappen \ mit unterer Basis ohne die Lippen zu durchschneiden, Fergusson spaltet die Oberlippe in der Medianlinie bis zu ihrer Mitte, von wo aus er zwei Schnitte in die beiden Nasenlöcher führt Y. Die unmittelbar am Knochen aufsitzenden Weichtheile, nämlich Zahnfleisch, Mucosa und Periost werden in der Richtung der Knochenschnitte mit einem starken Messer getrennt, das Knochenstück entweder von aussen nach innen mit der Stich- oder Blattsäge oder dem Osteotom ausgeschnitten, oder von innen nach aussen mit der Stich- oder Kettensäge. Zu letzterem Behufe ist die einmalige Perforation des harten Gaumens nahe der Mittellinie, oder die zweimalige zu beiden Seiten und rückwärts von der Grenze des Krankhaften, so wie die Einführung der Kettensäge vom Munde aus erfordert. Zuletzt durchschneidet man den Vomer mittelst einer Knochensäge. Durch dieses Verfahren bleiben die vorderen und seitlichen Wände als Stützen des Gesichts, die seitlichen Alveolarfortsätze zum Vollzug der Mastication erhalten, möglicher Weise selbst als Ausgangspunkt eines theilweisen Knochenersatzes. Von diesen 8 Fällen endigte nur der von Dupuytren durch Erysipelas des Gesichts und Pleuritis lethal. Die übrigen 7 Operirten heilten schnell und mit geringer Entstellung, wenig Beeinträchtigung der Sprache und ohne Wiederauftreten des Leidens.

2) Die Resection des Nasenbeins

schliesst sich genau an die partiellen Resectionen des Oberkiefers an und ist von der resectio processus nasalis maxillae eigentlich unzertrennlich.

Geschichte.

Vereinzelt wurde das Nasenbein sammt dem processus nasalis schon früher abgetragen; einen solchen Fall erwähnt Paget[1]), 1831 machte Valentin

1) A. a. O. S. 98.

Mott[1]) die Operation. Langenbeck[2]) aber erhob dieselbe zu einem methodischen Verfahren, welches er an die alte Methode der Aufschlitzung der Nase anknüpfend, an Statt der Adelmann-Nélaton'schen Resection und der Feaubert-Michon'schen Oberkieferexstirpation zur Entfernung hochaufsitzender Nasenrachenpolypen in die Praxis einführte. Er selbst führte sie 3 Mal aus, nach ihm Lenoir[3]), Giraldes[4]), Chassaignac[5]), Despretz[6]), Valette[7]), Demarquay[8]), Bruns[9]) u. A.

Wegen eines am Knochen selbst aufsitzenden Gallertsarkoms trug Ward[10]) die genannten Knochen ab und verlor seinen Kranken an Pneumonie; Ried[11]) sah nach derselben wegen Osteosarkom gemachten Operation Genesung eintreten.

Indicationen sind ausser der circumscripten Erkrankung des Nasenbeins und des Nasenfortsatzes vom Oberkiefer an Caries, Nekrose, gutartigen Tumoren auch das Vorhandensein eines hoch aufsitzenden, fibrösen Nasenrachenpolypen.

Operation. Die Incision der Weichtheile geschieht durch einen Bogenschnitt, vom innern Ende der Augenbraue über den Nasenrücken zum Nasenflügel geführt. Der Lappen wird abpräparirt, der Nasenknorpel vom Knochen geschnitten, und eine Stichsäge von unten nach oben wirken lassend, umsägt man das zu entfernende Knochenstück. Verband und Nachbehandlung nach allgemeinen Regeln. Der Erfolg pflegt günstig zu sein, übrigens sind sie so wenig ungefährlich als die Oberkieferresectionen. Zwei Operirte unter 14 starben, einer in Folge der Operation, 1 nach 6 Monaten an einem Recidiv. In 7 Fällen ist die Heilung constatirt.

Als Radicaloperation für Nasenrachenpolypen empfiehlt sich diese als die schonendste, zweckmässigste und am leichtesten durchführbare Resection vor den andern beiden schon erwähnten Methoden.

3) Die Resection des Jochbeins.

Die Wangengegend, zu welcher das Jochbein gehört, ist schon bei Gelegenheit der Oberkieferresectionen genauer besprochen worden. Indem wir ferner die Abbildung des Jochbeins hinzufügen, können wir uns eine ausführliche Beschreibung ersparen. Dasselbe liegt fast unmittelbar unter der Haut, von wenig Fett und Musculatur bedeckt. Es

1) Verneuil, Gaz. d. hôp. 1860. S. 227.
2) O. Heyfelder a. a. O. S. 97.
3—7) Verneuil a. a. O.
8) Gaz. méd. 1857. S. 720.
9) Deutsche Klin. 1858.
10) Lancet. 1854. B. II. S. 480.
11) Deut. Klin. 1856. S. 9.

lässt drei Fortsätze: den proc. frontalis, zygomaticus und sphenoidens, einen Körper, sowie Augen-, Wangen- und Schläfenfläche unterscheiden; zu dem Vorbau des Oberkiefers bildet es einen kräftigen Strebepfeiler, wie Hyrtl es treffend nennt, zur Verbindung mit Stirnbein, Schläfenbein und Keilbein. Es ist seltener als der Oberkiefer und das Keilbein einer primären Erkrankung ausgesetzt, erkrankt aber zuweilen secundär im Gefolge seiner Nachbarknochen. Demgemäss sind die auf dasselbe beschränkten Resectionen höchst selten, während die theilweise Abtragung desselben alle Exstirpationen des Oberkiefers zu begleiten pflegt.

Fig. DD.

I. Totale Resection des Jochbeins.

Geschichte.

Nachdem das Jochbein in seiner Totalität durch Gensoul, Guthrie, Liston, Warren, Stevens, de la Vacherie, Heyfelder u. A. zugleich mit dem ganzen Oberkiefer entfernt worden war, so hat Dieffenbach[1]) zuerst dasselbe für sich allein wegen Caries entfernt. Nach ihm machten die Operation J. F. Heyfelder[2]) wegen scrophulöser Caries mit nach 2 Jahren constatirtem Erfolg, Michaux[3]) 2 Mal mit nach 11 und 9 Jahren constatirtem Erfolg (wegen Caries und Sarkom), Blasius[4]) wegen Pseudoplasma mit Recidiv.

Operation.

Die Weichtheile werden durch einen schwach gebogenen, schräg in der Richtung von *fc* (Fig. DD) geführten Schnitt oder durch einen in der Richtung von *fic* angelegten winkligen oder runden Lappenschnitt getrennt. Der Knochen wird, je nachdem er oberflächlich oder durch-

1) Fricke und Oppenheim's Ztschr. B. VII. S. 199.
2) Resect. u. Amp. S. 7, 8, 9.
3) Bull. de l'acad. roy. d. méd. d. Belg. 1852—53. B. XII. Nr. 5. S. 437.
4) Beitr. z. operat. Chir. 1848. S 13.

gängig erkrankt ist nach der Analogie ähnlicher Operationen am Oberkiefer resecirt ungefähr in der Schnittfläche von *a b c, i h* und *d e f* Fig. DD., wobei nicht zu vermeiden ist, dass einzelne Theile der Nachbarknochen mit fortgenommen werden.

Der Erfolg ist den wenigen vorliegenden Beispielen nach günstig. In Heyfelder's Fall trat in Folge von Narbencontraction ein leichtes Ektropium ein, Blasius sah mehrfache Recidive der Neubildung auftreten.

II. Partielle Resection des Jochbeins.

1) Des Jochbogens. Den Jochbogen haben abgetragen Jäger[1]), Jobert[2]) (mit dem Osteotom), Heyfelder[3]) 1852 und 1853 mit Liston's schneidender Zange. Der Weichtheilschnitt wird auf dem Knochen geführt, der Jochbogen vor und hinter der erkrankten Stelle mit der Kettensäge oder nach dem Vorbild obiger Wundärzte durchschnitten. Anlass dazu geben gewöhnlich Geschwülste, die am Periost des Jochbogens inseriren.

2) Die Abtragung des Orbitalrandes ossis zygomatici fällt dem Verfahren nach meist ganz mit der Resection desselben Theiles am Oberkiefer zusammen. Heyfelder führte die Operation wegen Krebs aus und verlor den Kranken durch secundäre Ablagerungen. Zugleich mit demselben Knochenabschnitt des Oberkiefers resecirten den margo orbitalis ossis zygomatici Dietz, Esmarch, Bawmann, wie schon oben angegeben worden ist.

4) Die Resection des Unterkiefers.

Anatomische und pathologische Notizen.

Das Skelett des ganzen Untergesichts wird durch einen einzigen Knochen, die Mandibula, dargestellt. Dieselbe ist ein halbelliptischgebogener flacher Knochen mit einer feinzelligen Diploe und zwei kräftigen, compacten Tafeln, von welchen die äussere dicker ist als die innere und welche beide sich an den Rändern und den Aesten am mächtigsten entfalten. Der Unterkiefer ist zugleich der kräftigste unter allen Gesichtsknochen; er besteht aus dem Körper und den beiden aufsteigenden Aesten, die ihrerseits wieder in einen doppelten Fortsatz endigen. Der vordere Rand jedes Astes erhebt sich als processus coronoideus, indess der hintere Rand sich als processus condyloideus zu einem elliptischen Köpfchen verdickt, das mit Knorpel überzogen ist und mit

1) Ried a. a. O. S. 148.
2) Noodt a. a. O. S. 61.
3) Resect. u. Amp. S. 14.

der entsprechenden Gelenkfläche des Schläfenbeins articulirt. Der processus coronoidens ist durch die Sehne des M. temporalis federnd an dem Schädel befestigt. Seine Auslösung gewährt bei der Articulation des Unterkiefers zuweilen einige Schwierigkeit, indem nach Durchsägung des Knochens und mithin aufgehobenem Antagonismus der kräftige Schläfemuskel sich energisch contrahirt und die beiden oberen Abschnitte des Knochens fest gegen den Schädel presst. Man könnte diesem Uebelstand dadurch begegnen, dass man die Temporalissehne vor der Durchsägung des Knochens abschnitte. Den ganzen Unterkiefer durchzieht von einem foramen internum canalis mandibularis zum andern ein Kanal, ziemlich in der Richtung des sulcus mylohyoideus, sich im Körper dem unteren Rand viel näher haltend, überhaupt aber der hintern Wand näher liegend als der vordern. In diesem Kanal verläuft der Unterkiefernerv, der also bei den penetrirenden Resectionen des Unterkiefers mit durchsägt oder durchschnitten wird. Es ist keine überflüssige Sorgfalt, wenn ich hieran die scheinbar sich von selbst verstehende Vorschrift knüpfe, dass man bei Aussägung eines Stücks aus der Mandibula den mehr rückwärtsgelegenen Knochentheil zuerst durchtrenne, um dem Kranken den Schmerz einer mehrmaligen Durchschneidung des Nerven zu ersparen, denn noch 1854 sah ich einen neugebackenen Professor der Chirurgie ohne irgend einen Grund den Unterkiefer zuerst nach vorn, dann $1^1/_2$" weiter rückwärts und als die Sägefläche nicht ganz gesund war, noch $^1/_2$" weiter rückwärts durchsägen, so dass der Mandibularnerv 3 Mal schmerzhaft durchschnitten wurde. Dass die Durchsägung des betreffenden Nerven, so viel bekannt, gar keine üblen Folgen hat, erklärt Hyrtl[1]) daraus, „dass die Knochenleiden, wegen welcher die Resection ausgeführt wird, mit Verbildung des Nerven und Vernichtung seiner physiologischen Energien einhergehen." Vor Allem würde dies jene Fälle nicht erklären, wo gar keine Knochenkrankheit, sondern frische Verletzungen, Ankylose des Kiefergelenks etc. den Anlass zu der Operation geben. Wenn Hyrtl's Erklärung aber auch in einzelnen Fällen in geringem Grade richtig sein mag, so ist doch die eigentliche Ursache anderswo zu suchen. Denn indem bei Knochenerkrankung vorschriftsmässig die Sägefläche durch die gesunde Knochensubstanz geführt wird, und man (nach Jäger und Ried) lieber etwas gesunde Knochenmasse fortnehmen als kranke zurücklassen soll, so findet man meistens auf dem Knochendurchschnitt einen wenigstens anscheinend gesunden Nervendurchschnitt. Es ist also eine Hypothese, dass der Nerv auch aufwärts von der erkrankten Stelle erkrankt sei, für welche der örtliche Befund nicht spricht. Es ist aber auch die Voraussetzung, auf welche Hyrtl seinen Nachsatz baut, unrichtig, dass „der Nerv bei der

1) A. a. O. S. 251.

Durchsägung des Knochens offenbar viel zu leiden habe.“ Denn es ist eine Erfahrung, die Jeder durch das Experiment wiederholen kann, dass weiche, elastische Stoffe, wenn einigermaassen auf harten Theilen fixirt, mit denselben gleich glatt abgesägt werden. Nun ist aber der Mandibularnerv in dem Knochenkanal hinreichend fixirt, um keine Zerrung zu erleiden. Wenn man überdies die reissende Schnelligkeit bedenkt, mit welcher eine Kettensäge oder auch eine gewöhnliche Messersäge, von einer geübten Hand geführt, den Unterkiefer durchtrennt, so wird Niemand darüber staunen, dass der Nerv gewöhnlich wie mit dem Messer abgeschnitten erscheint und niemals nervöse Erscheinungen entstehen.

Der Unterkiefer ist fast in allen seinen Abschnitten von allen Seiten umgreifbar und also auch den Instrumenten in hohem Grade zugänglich. Derselbe wurde daher sowohl in seinen Theilen als in seiner Totalität oberflächlich und penetrirend, mit und ohne Exarticulation aus dem Unterkieferschläfengelenk resecirt und der Alveolarrand, kleine Theile des Körpers, sogar das ganze Mittelstück ohne Incision der äusseren Haut entfernt. Bei den Hautschnitten, wenn solche nöthig sind, können die Arterien der Lippen-, Wangen- und Unterkiefergegend nicht wohl intact bleiben, wogegen ihr Hauptstamm, die carotis externa, die wenige Linien hinter dem aufsteigenden Ast des Knochens verläuft, leicht vermieden wird. — Was über die erweiterten Halsvenen bei Gelegenheit der Clavicularresectionen gesagt wurde, gilt auch hier; die Unterkieferdrüsen pflegen an allen krankhaften Processen der Kinnlade mehr oder weniger zu participiren, daher sie bei Resection wegen carcinoma mandibulae oft gleichzeitig, oft nachträglich exstirpirt werden müssen. Zum Ersatz entarteter und excidirter Weichtheile wird die Haut des Halses und der Wange durch Verschiebung und Verpflanzung herangezogen. Dieselben Krankheiten, wie den Oberkiefer, befallen die Mandibula, selbstverständlich mit Ausnahme der dem sinus max. sup. eigenthümlichen Ansammlungen; was wir über deren Vorkommen, Verlauf, Ausdehnung und Operationsfähigkeit dort gesagt, gilt auch hier. Nicht selten greifen vom Unterkiefer Neubildungen, namentlich krebsiger Natur, auch auf den Oberkiefer, das Schläfenbein und die basis cranii über; in letzterem Falle verbietet sich jeder operative Eingriff, im ersten und zweiten kann mit der Unterkieferresection eine oberflächliche oder auch tiefer gehende Abtragung der benachbarten Knochen namentlich des Jochbogens oder Oberkiefers verbunden werden.

Die Tumoren der Mandibula, ob gut- oder bösartig, verdienen schon darum eine frühzeitige Exstirpation, weil sie erfahrungsgemäss zu einer ungeheuren Grösse heranwachsen, durch Angriff des Kiefergelenks oder durch ihre Schwere und Grösse die Bewegungen des Kiefers aufheben, die Mundhöhle verschliessen, durch Druck auf Larynx oder Pharynx, also durch Erstickung oder Verhungern den Tod bedingen können.

Einen solchen tödtlich endenden Fall von enchondroma mandibulae berichtet Paget [1]).

Die Resectionen des Unterkiefers sind total oder partiell; letztere zerfallen in Exarticulation einer Unterkieferhälfte, Ausschneidung eines Stücks aus der ganzen Dicke oder aus der Oberfläche des Knochens.

I. Exstirpation des Unterkiefers.

Geschichte.

Es sind nur unbestimmte, durch keinerlei Beweise begründete Nachrichten, die aber bei den französischen Schriftstellern traditionell von Lehrbuch zu Lehrbuch gehen, dass Walther und Gräfe diese Operation ausgeführt haben. Gewöhnlich gilt Signoroni [2]), nach Dummreicher und Strempel [3]) ebenfalls ohne Recht, für denjenigen, welcher 1843 zuerst den ganzen Unterkiefer (Körper, Aeste und Kronen- und Gelenk-Fortsätze) und zwar wegen eines Osteosarkoma subcutan exstirpirte. Deglutition und Sprache bleiben etwas mangelhaft.

Im selben Jahre machten J. F. Heyfelder [4]) in Erlangen und Dr. Stadelmann in Nürnberg mit einem Zwischenraum von 11 Monaten wegen periostitis phosphorica mit Osteophytenbildung die Exarticulation beider Unterkieferhälften an ein und demselben Mädchen. Beide Male erfolgte die Heilung rasch, die Herstellung aber nur relativ. Die Unterlippe, etwas hinter der oberen zurückstehend, erschwerte das Aussprechen der Lippenbuchstaben und liess immer etwas Speichel ausfliessen, was von ihrer herabhängenden Stellung herkam. Durch Unterstützung der knochenlosen Weichtheile konnte sie die Missstände ausgleichen. Knochenersatz fand nicht statt. Die nähern Details dieser classisch gewordenen Krankengeschichte finden sich bei J. F. Heyfelder, Jahresbericht von 1843/44; Derselbe, Resect. u. Amp. S. 106—109; Ried, Resect. S. 202 und Bibra u. Geist, Krankheiten der Arbeiter in den Phosphorzündholzfabriken. Gegenüber Huguier's [5]) parteiischem Rapport muss ich darauf bestehen, dass dies ein durch 3 bekannte Chirurgen constatirter Fall von Exarticulation des Unterkiefers ist, bei welchem die Kapsel des Gelenks geöffnet, die Temporalissehne durchschnitten, der grossentheils verdickte, und am Alveolarrand etwas entblösste, theilweise mit Periost und Zahnfleisch verwachsene Knochen aus den ausdrücklich als infiltrirt angegebenen Weichtheilen mühsam herausgeschnitten, und nicht etwa blos extrahirt wurde. In Geist's Bericht heisst es ausdrücklich: „H. entfernte hierauf die hindernden Zähne" und später: „Hierauf wurden die Weichtheile abgelöst und der Knochen durchsägt, was bei seiner Dicke und Härte nicht ohne Schwierigkeit geschah." Die Fortsätze aber waren so wenig erkrankt, dass man anfangs damit umging sie zurückzulassen.

1) A. a. O. S. 194.

2) Annal. univers. di Med. 1843. Gaz. méd. 1843. S. 740.

3) Canstatt's Jahresbericht 1859. S. 235.

4) Corresp.-Bl. bayr. Aerzte. 1843.

5) Rapport et considérations sur la désarticulation ou l'ablat. compl. d. max. inf. Paris 1857.

Wie die hier beigefügte Abbildung des trockenen Präparats, welche Bruch gezeichnet und Geist in seinem Werke schon einmal publicirt hat, beweist und Geist's Beschreibung des frischen Knochens es ausspricht, so handelte es sich in diesem Falle um periostitis phosphorica, in Folge deren das Periost verdickt, injicirt, theils mit den Weichtheilen, theils mit den Knochen verwachsen, der Körper und Winkel mit massenhaften Osteophyten bedeckt waren, die, gegen die Fortsätze hin immer spärlicher und kleiner werdend, die eigentlichen Enden der Fortsätze gänzlich frei liessen. Ebenso war der Kieferknochen an allen seinen Durchschnitten gesund, hart, weiss. (Vergl. Fig. EE, FF und Geist's Beschreibung a. a. O. S. 168—170.)

Fig. EE.

Fig. FF.

1848 resecirte Pitta[1]) bei einem 21jährigen Mädchen wegen Phosphornekrose den ganzen Unterkiefer und zwar in 2 Abtheilungen mit 12 Tagen Zwischenraum. Erfolg.

In gleichem Jahre nahm Blandin[2]), nachdem er mittelst der Kettensäge den

1) Prag. Vierteljahrschr. 1848. B. III. S. 139—140.

2) Huguier a. a. O.

Knochen in der Mittellinie durchsägt, beide Hälften in einer Sitzung weg. Nach Huguier's Beschreibung würde diese Operation allerdings mehr einer Extraction wegen Nekrose, denn einer Resection gleichen.

1851 verrichtete Carnochan [1]) die totale Exarticulation des Unterkiefers bei einem 43jährigen Manne wegen Nekrose mit Erfolg.

1852 resecirte Heyfelder [2]) ebenfalls bei einem jungen Mädchen mit einem Intervall von 8 Monaten beide Unterkieferhälften. Die Ursache war periostitis phosphorica mit Osteophytenbildung, Nekrose und Caries. Ueber die Ausführung der Operation sagt der Operateur selbst Folgendes:

„Nach Ablösung und Zurücklegung dieses oberen Lappens und nach Entfernung des ersten unteren Schneidezahns bahnte ich mit dem Bisturi auf der inneren Seite des Unterkiefers einen Weg für die Kettensäge, mit welcher ich an dieser Stelle den Knochen trennte. Nach Ablösung der Weichtheile auf der innern Seite des Unterkiefers und der Sehne des Schläfenmuskels gelang die Exarticulation leicht." 3 Arterien wurden unterbunden, primäre Heilung erzielt, die Operirte schon nach 12 Tagen entlassen.

Das Präparat (vergl. Taf. VII, Fig. I, II, III) beweist, wie die Fortsätze theils gar nicht (Fig. II), theils nur wenig (Fig. I und III), wenigstens die Oberfläche des proc. condyloideus gar nicht, erkrankt waren und dass es sich auch hier um Exarticulation eines erkrankten, nicht aber um Extraction eines gänzlich abgestorbenen Unterkiefers handelt. Was die hier beigelegte, ebenfalls von dem rühmlichst bekannten anatomischen Zeichner Bruch in München gefertigte Abbildung an Naturtreue vor den Maisonneuve'schen Unterkiefern [3]) voraus hat, das gleichen bei letzteren die unnachahmlich-glaubwürdigen Muskelansätze aus, welche wie kräftige Baumäste von den Fortsätzen und dem Körper des Unterkiefers abstehen. Da es auf diese hauptsächlich ankommt, wenigstens nach Huguier und Maisonneuve, um zu beweisen, dass eine Exarticulation stattgefunden, so bedauere ich meiner Zeichnung nicht ebenso phantastische Muskelansätze hinzugefügt zu haben, wie M. der seinigen. Ich halte sie für reine Ausgeburt einer schöpferischen Phantasie, denn jeder Chirurg weiss, dass man so nicht die Muskelansätze auf dem Unterkiefer stehen sieht, nach einer mühsamen Ausschälung desselben, am allerwenigsten aber, wenn man wie Maisonneuve so glücklich war, das ganze Periost zu erhalten.

Der Verfasser hatte Gelegenheit die Operirte 1855, also nach 3 Jahren, zu untersuchen und fand sie sehr blühend und gesund, in einem anstrengenden Beruf unausgesetzt thätig. Die äussere Narbe ist beinahe lineär, das Gesicht wenig entstellt, die rechte Seite etwas dicker, der Mund, wenn geschlossen, wohlgeformt, nur beim Sprechen weicht die Unterlippe etwas hinter die Zähne des Oberkiefers zurück. Der Unterkieferknochen ist durch einen Strang von Narbenmasse ersetzt, der seitlich stärker als vorn, links am stärksten, ihr Fleisch und Brod zu kauen gestattet. Das Zungenbändchen ist fest, nur etwas kurz angewachsen; die Sprache vollkommen deutlich.

1853 exstirpirte J. F. Heyfelder mit Erfolg den nekrotischen Unterkiefer eines 39jährigen Mannes auf Einen Sitz. Der Weichtheilschnitt wurde

1) Amputacion total de la mandibula inferior con desarticulacion des los condilos, por J. M. Carnochan. Gaz. méd. de el correo de Ultramar. Agosto 1853. S. 237.

2) Resect. u. Amp. S. 109.

3) Mémoire sur la désarticul. tot. d. l. mach. inf. Paris 1859. Taf. I, Fig. 2, 3, 4, 5.

parallel dem hinteren Rand der Mandibula in einiger Entfernung von demselben geführt, das Zahnfleisch sammt den übrigen Weichtheilen vom Knochen mittelst des Messers abgetrennt, die Mandibula in der Mittellinie durchsägt. Da der linke aufsteigende Ast brach, so wurde dadurch die Exarticulation erschwert, indem die beiden Fortsätze mittelst einer Hakenpincette gefasst und ausgelöst werden mussten. Zweimalige Erstickungsanfälle. Verband ohne Unterbindung, aber zweimalige sehr bedeutende Nachblutung; demnach ist die Nichtunterbindung von Arterien keineswegs, wie Huguier annimmt, ein Beweis dafür, dass hier blos eine Extraction, aber keineswegs eine Exarticulation stattgefunden. Rennio per primam intentionem mit Ausnahme einer kleinen Stelle in der Mitte. Anfangs Ungleichheit der Mundwinkel; nach 1 1/2 Jahren keine Deformität mehr, die Sprache deutlich, die Gesundheit hergestellt.

1851 und 1853 mit einem Zwischenraum von 15 Monaten entfernte Maisonneuve[1]) wegen Osteocarcinoma zuerst die linke, dann die rechte Mandibularhälfte eines 15jährigen Mädchens. Sie soll dauernd geheilt sein. (Dann war die Geschwulst auch nicht Krebs.)

1855 vollführte James Ward[2]) dieselbe Operation wegen periostitis phosphorica an einem 16jährigen Mädchen in 2 Abtheilungen mit 28 Tagen Zwischenraum. Schnelle Heilung, Knochenersatz, keine Entstellung.

1856 exstirpirte Maisonneuve[3]) wegen Osteosarkoma den ganzen Unterkiefer eines 33jährigen Mannes auf Einen Sitz unter Trennung in der Mittellinie mit um so besserem Erfolg, als ein künstliches Gebiss die Retraction der Unterlippe verhinderte, Sprache und Mastication erleichterte.

1857 resecirte Langenbeck[4]) den ganzen Unterkiefer wegen periostitis phosphorica mit glücklichem Ausgang. Im gleichen Jahre wiederholte Maisonneuve die Operation in Einer Sitzung wegen Osteosarkom bei einem 18jährigen Mädchen mit Erfolg.

1860 soll Ried nach Scymanowsky's Reisebericht[5]) beide Unterkieferhälften nach einander wegen Nekrose entfernt haben; ebenso Günthner[6]) in Salzburg mit gleichzeitiger Unterbindung der Carotis auf beiden Seiten.

Ein noch nicht veröffentlichter Fall von J. F. Heyfelder ist folgender:

Totale Abtragung des ganzen Unterkiefers.

Simeon Konikoff, 26 Jahr alt, kräftig und bis dahin gesund, im 1. Landhospital am 2./14. Febr. 1858 wegen Entzündung der Weichtheile in der Nähe des Unterkiefers aufgenommen, deren erste Spuren vor 5 Tagen sich gezeigt (Blutegel, Kataplasmen, innerlich Brechweinstein). Die Spannung liess nach, dagegen Brustaffection und deglutitio difficilis, am 4./16. Februar Zunahme der Geschwulst am Halse, am 6./18. Februar undeutliche Fluctuation, am 8./20. Februar Einstich hinter dem Kinn, starke Eiterentleerung, die Sonde liess Denudation des Unterkiefers in weitem Umfange entdecken. Besserung der allgemeinern Erscheinungen nach 2 Tagen, Lockerwerden sämmtlicher Zähne

1) A. a. O. und Huguier a. a. O. und Gaz. d. hôp. 1853. Nr. 53. S. 218.
2) The New-York journ. of medicine. May 1856.
3) A. a. O. S. 10.
4) Deut. Klin. 1857. S. 419—421.
5) Petersb. Med. Zeitg. 1860. Nr. 4.
6) Ebend.

des Unterkiefers, missfarbiges, blutendes Zahnfleisch, starke Salivation, Gefühl von Schwäche und Niedergeschlagenheit. Am 25./8. März Fluctuation an der äussern Seite des rechten aufsteigenden Astes der Mandibula, durch Incision hier viel Eiterabfluss an dieser Stelle und aus den Alveolen dieser Zahnreihenhälfte, Denudation des Unterkiefers in weitem Umfange. Am 28. Febr./12. März dünner jauchiger profuser Eiter, Ausfallen der 4 untern Schneidezähne, noch weiter Denudation des Unterkiefers. Am 1./13. März Ausfallen der vier hintersten Backzähne rechter Seits und Abbröckelung des proc. alveol. Am 4./16. März sah ich den Kranken zum 2. Mal, und fand ihn wie folgt: Anschwellung beider Parotiden, der Unterkiefer- und Unterzungendrüse, des Zahnfleisches vom Unterkiefer und aller Sublingualtheile, Schmerz bei der Berührung und beim Essen, angeschwollenes, missfarbiges, stinkendes und blutendes Zahnfleisch, starke Salivation, Puls 100 Schläge, etwas belegte Zunge, Appetit fehlend, unruhiger Schlaf, schmerzhafte Mastication. Die Sonden-Untersuchung bewies den Kiefer nach allen Richtungen von Weichtheilen entblösst, so dass man bis zu den Kronen- und Gelenkfortsätzen gelangen konnte. Die Weichtheile bildeten gewissermaassen ein flottirendes Futteral um den Knochen. Am 4./16. März Exarticulation der Mandibula in folgender Weise: Verbindung der beiden Incisionsstellen durch einen längs dem äusseren Rande des Unterkieferbeins geführten Schnitt, der die Weichtheile vollständig trennte, Durchsägung der Mandibula in der Medianlinie mittelst der Kettensäge, Auslösung der rechten Hälfte von den ihr spärlich noch anhängenden Weichtheilen und Wegnahme derselben. Die linke Mandibularhälfte, welche noch lockerer innerhalb der Weichtheile zu sein schien, versuchte ich anfangs ohne vorherige Spaltung der bedeckenden Weichtheile zu extrahiren, aber diese überaus morsche Knochenhälfte zerbrach an dem Uebergangspunkte in die beiden Fortsätze, daher ich mich veranlasst sah, nach Fixirung der Zunge mittelst eines durch das Unterzungengewebe geführten Fadens, durch einen analoger Weise, wie auf der rechten Seite, fortgeführten Schnitt auch hier die Weichtheile zu spalten, worauf die Entfernung des ganzen Knochens leicht gelang.

Nach Unterbindung zweier Arterien, Vereinigung der Wunde durch 6 Knopfnähte, worüber ein gefensterter Ceratlappen und eine Compresse, die mittelst einer Binde befestigt wurden. Nach Reinigung der Wunde durch Wasser konnte der Operirte etwas Wein aus einem Glase trinken und einige Zeit darauf auch Fleischbrühe nehmen. Er erhielt eine mehr sitzende, als liegende Stellung. Häufiges Ausspritzen des Mundes mit kaltem Wasser. In der folgenden Nacht mehrstündiger Schlaf. Am 4. Tage Entfernung von acht Nähten, die übrigen an den zwei folgenden Tagen. Bis zum 5. Tage keine auffallende Reaction. An diesem Tage warf der Patient eine Menge helles Blut aus dem Munde, indess aus der Wunde kein Blut abfloss, dann gewann plötzlich der Puls sehr an Frequenz und die Kräfte sanken, indess die Wunde mässig und gut eiterte, die übrigens nur an ihren beiden Enden Vereinigung zeigte, indess sie in der Mitte stark klaffte.

Am 7. Tage Zunahme der Schwäche, sehr blasses Gesicht, vermehrte Hautwärme, gesunkener Puls, die Zunge nach hinten gedrängt und trocken, die Respiration in keiner Weise geniert, sowie der Patient weder vor noch nach der Operation Zeichen von Lungenleiden gehabt, dagegen erschwertes Schlucken. Am besten und behaglichsten war die sitzende Stellung, indess die Rücken- und Seitenlage Athemnoth hervorriefen, wobei das Gesicht cyanotisch ward. Abends vier Uhr (10./22. März) erfolgte der Tod wie das Er-

löschen eines Lichtes. Section: Verwachsung der rechten Lunge mit der pleura cost. nach allen Seiten, in dieser erweichte Tuberkeln und namentlich eine umfangreiche, mit erweichter Tuberkelmasse angefüllte Excavation. Auch in der mittlern und untern Parthie dieses Lungenflügels einzelne in Erweichung begriffene Tuberkeln. An der dem Diaphragma zugekehrten Fläche der linken Lunge eine Eiterablagerung vom Umfange einer Haselnuss an einem mässig infarcirten Gewebe eingebettet, zwei kleinere Eiterablagerungen noch an zwei andern Stellen. In den Pleurasäcken kein Exsudat, Hypertrophie des linken Herzventrikels, Leber umfangreich und blutarm, Milz gross und weich, Nieren blutarm.

Die Operationswunde war nur an ihren Enden vereinigt, gegen die Mitte zu grauschwarz, in der fossa glenoidalis der rechten Seite Ansammlung dünner Jauche.

Indicationen.

Indicirt ist die Totalresection des Unterkiefers durch über den ganzen Knochen ausgebreitete periostitis phosphorica, Caries, Nekrose, Neubildungen oder unförmliche Auftreibung des Knochens, sei es durch massenhafte Osteophytenbildung, oder die von den Engländern als osseous growth beschriebene Hyperostose und Sklerose des Gewebes selbst. Verletzungen können nur dann die Operation indiciren, wenn sie sehr ausgedehnt sind und namentlich die Gelenke mit betreffen.

Operation.

Zur Durchschneidung der Weichtheile existiren verschiedene Methoden. J. F. Heyfelder führt, ohne die Lippe zu spalten, am unteren, hinteren Rande der Mandibula, von demselben etwas entfernt, einen bogenförmigen Schnitt. Meistens aber wird eine der gebräuchlichen Methoden für die Exarticulation einer Unterkieferhälfte auf beiden Seiten angewandt, gewöhnlich unter Spaltung der Unterlippe in der Mittellinie und einer Incision nach rechts und links längs dem Rande des Körpers und der aufsteigenden Aeste. Im Falle gerade das Mittelstück eine sehr bedeutende Auftreibung zeigt, könnte auch eine beiderseitige Incision vom Mundwinkel bis gegen das Ohrläppchen angezeigt sein.

Nachdem der Hautlappen abgetrennt ist, schneidet man das Zahnfleisch ein und löst es unter möglichster Erhaltung des Periosts vom Knochen ab. Ich wünsche, dass dies jedem Operateur so leicht gelinge, wie Herrn Maisonneuve, der von sich und einem osteosarcoma mandibulae sagen kann: „Laissant de côté tout instrument je séparai rapidement le périoste avec le bout de mon doigt.“ Mittelst Ketten- oder Stichsäge wird, wo keine Zusammenhangstrennung besteht, der Knochen in der Mittellinie durchsägt, worauf man zur Exarticulation beider Hälften schreitet. Der Knochen wird an seiner innern und äussern Seite von Muskelansätzen, Zahnfleisch, Periost befreit, der Mandibularnerv an seinem

Eintritt, die Sehne des Schläfenmuskels dicht am Kronenfortsatz durchschnitten, was oft schwierig genug ist und wozu die Cooper'sche Scheere oder gekrümmte, geknöpfte Messer dienen. Zur Erleichterung dieses Theils der Operation zieht man die Mandibularhälfte möglichst nach unten, so dass der oft vergrösserte oder verdickte Fortsatz möglichst unter dem Jochbogen hervortritt. Durch eine Hebelbewegung des Kiefers drängt man den Gelenkkopf gegen die äussere Kapselwand an, incidirt diese durch einen kurzen, senkrecht auf die Achse des Kieferasts gerichteten Schnitt, luxirt den Gelenkkopf, geht um denselben mit flach vorliegender Klinge herum und trennt so von oben nach unten die letzten Adhärenzen des Gelenkfortsatzes. Auf diesen Handgriff legt Langenbeck besonderes Gewicht, weil er die Unverletztheit der A. maxillaris interna sichert. Nachdem so die eine Unterkieferhälfte entfernt ist, schreitet man zu derselben Operation auf der andern Seite.

Eine von ihm angewandte Modification empfiehlt als nachahmungswerth Maisonneuve.[1]) Nachdem er, wie erwähnt, mit den Fingerspitzen das ganze Periost vom Unterkiefer und dem Sarkom abgetrennt hatte und zwar geschwinde, so war sein Verfahren so; es folgen die ipsissima verba des kühnen und geschickten Operateurs: „puis arrivé aux insertions des muscles masseter et ptérygoïdien interne, je les déchirai violemment (?!) ainsi que les nerfs et les vaisseaux dentaires. Avec la pointe de mes ciseaux courbes, je coupai l'insertion du crotaphyte, enfin par un mouvement brusque (!) j'arrachai l'os en déchirant les ligaments articulaires et l'insertion du ptérygoïdien externe." Diese naive Erzählung leidet an irgend einer Ungenauigkeit, jedenfalls an grosser Unwahrscheinlichkeit. Entweder hat Herr Maisonneuve gar keinen Begriff von der Gewalt, welche dazu gehört, die besagten Muskeln und die Gelenkbänder zu durchreissen, oder er hat „avec la pointe de ses ciseaux courbes" doch etwas mehr abgeschnitten als er angiebt, oder aber er hat wirklich mit einem solchen Aufwand von roher Gewalt gearbeitet, wie sie nöthig wäre, die Muskeln, Bänder und Kapsel abzureissen und wie sie selbst dem von seinen Pariser Collegen „Fleischer" (boucher) zubenannten Herrn Maisonneuve zuzutrauen, fast beleidigend erscheint.

Der Verband geschieht mittelst Karlsbader Nadeln und Knopfnähten von Faden oder Metalldraht und wird durch ein leichtes um das Kinn gelegtes, oben zugebundenes Tuch unterstützt. Die Blutung ist gewöhnlich nicht bedeutend; die Unterbindung von 3—5 Arterien pflegt zu genügen; konnte die Unterlippe intact gelassen und der Schnitt nach Heyfelder gemacht werden, so sind die beiden AA. maxillares externae die einzigen grösseren Aeste, welche dabei nothwendig durchschnitten werden.

1) A. a. O. S. 19.

Es beweist weniger für Extraction eines schon abgestorbenen Knochens, wie Huguier meint, als für eine geschickt angebrachte Incision, wenn wenig Arterien zu unterbinden sind; denn die zum Knochen gehenden Gefässe sind stets unbedeutend. Die Carotis, als vorbereitenden Act, zu unterbinden, hat man längst aufgegeben; ein einziger Chirurg der Neuzeit, Günthner in Salzburg, hat sich derselben wieder bedient.

Der Erfolg ist ausserordentlich günstig. Unter 15 hierhergehörigen Operationen (von denen 4 auf J. F. Heyfelder, 3 auf Maisonneuve treffen) starb einer in Folge der Operation, indess alle andern sie überlebten und schnell hergestellt wurden. Die Weichtheilschnitte pflegen per primam intentionem zu verheilen wie alle reinen Gesichtswunden, der Substanzverlust sich durch harte Narbenmasse zuweilen mit partieller Knochenbildung, nie aber durch eine völlige, neugebildete Knochenleiste zu ersetzen. Die Deformität ist gering und kann durch ein künstliches Gebiss fast gänzlich ausgeglichen werden. Eine anfangs gewöhnliche, selten fortwährend bestehende Schwierigkeit, die Lippenbuchstaben auszusprechen, beruht nicht auf einer Lähmung, sondern auf dem mechanischen Zurückweichen der Unterlippe, so dass sie nicht ganz an die Oberlippe angelegt werden kann. Dies aber ist ebenso die Voraussetzung der Aussprache der Lippenbuchstaben, als jenes (das Zurücktreten der Unterlippe) die Folge des Substanzverlustes ist.

Unter den übeln Umständen, welche während oder nach der Operation auftreten können, verdient das Zurücksinken der Zunge Erwähnung. Nachdem dieselbe ihren Anhaltspunkt am Unterkieferbein verloren, so genügt zuweilen eine flache Rückenlage, ein Versuch zu sprechen oder zu schlucken, um ein Zurücksinken der Zunge mit Erstickungsnoth zu produciren. Ausser den von Ried und Velpeau erwähnten Wundärzten verlor neuerdings Esmarch eine Operirte durch Zurücksinken der Zunge an Suffocation. Um diesem Uebelstande zu begegnen, sahen sich Heyfelder, Maisonneuve u. A. mehrmals genöthigt, eine Schlinge durch das Unterzungengewebe zu führen und die Zunge so nach abwärts zu fixiren, bis nach 3 Mal 24 Stunden die Verwachsung der Gewebe es unnöthig machte. Pitha aber, um dieser Eventualität zu entgehen, resecirte absichtlich die beiden Kieferhälften à deux temps mit einem Zwischenraum von 12 Tagen, was in den meisten Fällen als nachahmungswerth zu empfehlen ist. Gewöhnlich aber genügt eine aufrechte Haltung des Kopfes, um die Zunge wieder in ihre normale Haltung zurückzuführen.

Als Erklärungsgrund dieser Erscheinung dient theils die Schwere der Zunge, welcher sie nach Verlust ihrer vorderen und seitlichen Anheftung folgt und so die Rachenhöhle füllt und den Kehldeckel zudrückt, theils die verstärkte Contraction der Mm. styloglossi und stylohyoidei nach Verlust ihrer Antagonisten, der Geniohyoidei und Genioglossi nebst der Wir-

kungslosigkeit der Genioglossi. Der Umstand, dass erst nach mehreren Wochen Erstickungsnoth mit lethalem Ausgang erfolgt, muss daraus erklärt werden, dass nach Durchschneidung der das Zungenbein, den Kehlkopf und die Zunge am Kiefer fixirenden Muskeln dieses ganze Convolut von Organen eine abnorme Stellung nach rückwärts gegen den Pharynx zu annimmt (Begin und Vidal). Nach Larrey's[1]) 4 Beobachtungen an Schussverletzten, nach Maisonneuve's[2]) und Hutin's[3]) Beobachtung an Resecirten, prolabirt nach dem Verlust des Mittelstücks oder der Totalität des Unterkiefers die Zunge aus dem Munde zuweilen in einem ebenfalls gefährlichen Grade. Da ich einen solchen Fall selbst nie beobachtete, so vermag ich nicht zu entscheiden, wie weit dabei eine entzündliche Zungengeschwulst, wie weit nur ihre Schwere, die Haltung des Kopfes etc. nach Verlust der Anheftung die Schuld trägt. Huguier behauptet, dass dieser Uebelstand durch zweizeitige Exarticulation beider Hälften vermieden werden könne.

Die Gefahren und Folgeerscheinungen der Exarticulation des ganzen Unterkiefers sind jedenfalls bedeutend genug, um eine ungerechtfertigte Vornahme derselben leichtsinnig und verwerflich erscheinen zu lassen. Die Abbildung Tafel III, Fig. 1 und 2, welche Maisonneuve seiner dritten Krankengeschichte hinzugefügt, scheint ihn in dieser Beziehung geradezu zu verdammen. Denn nicht nur sind beide aufsteigende Aeste, der Abbildung nach, gesund, sondern auch die ganze linke Hälfte vom linken Eckzahn an. Dagegen sind die Erfolge doch auch, was das Leben, die Function und die Entstellung betrifft, so günstig, dass Hyrtl's Invective gegen dieselbe leidenschaftlich und parteiisch erscheint, wie sie sich auch der Praxis gegenüber als wirkungslos erwiesen.

II. Exarticulation einer Unterkieferhälfte.

Historische Notizen.

Desault[4]) und ebenso Fischer[5]) 1793 sollen wegen Schussverletzungen eine Art von Extraction oder Exarticulation des Unterkiefers vollführt haben.

1820 machte Palm[6]) die Operation, 1821 Gräfe[7]), welcher seinen Fall vor Palm publicirte und dadurch das Verdienst des Erfinders für sich in Anspruch nehmen kann. 1822 vollführte Mott[8]), hierauf Dzondi[9]) und Gen-

---

1—3) Huguier a. a. O. S. 13.

4) Auserles. chirurg. Wahrnehmungen.

5) Textor's neuer Chiron. II. S. 358.

6) Gräfe und Walth. Journ. Bd. IX. S. 593.

7) Ebend. Bd. III. S. 257.

8) Langenbeck's neue Bibliothek. B. IV. S. 455.

9) Lamnert, Diss. sist. cas. exsect. dimid. max inf. ex art. Hal. 1826.

soul[1]) die Resection, alle fünf mit Unterbindung der Carotis. Die späteren unterliessen diesen vorbereitenden Act. Als Operateure, welche die Exarticulation ausführten, sind weiter zu nennen in Frankreich und Belgien: Lisfranc[2]) 4 Mal, Velpeau[3]) (2 Mal), Ricord[4]), Michon[5]), La Vacherie[6]), Maisonneuve[7]) (17 Mal), Huguier[8]), Jobert[9]), Monod[10]), Nélaton[11]), Chassaignac[12]); in England und Amerika: Cusack[13]) (4 Mal), Liston[14]), Syme[15]), Anderson[16]), Warren[17]), Dodd[18]), Hettling[19]), Spence[20]), White[21]), Brodie[22]), Fergusson[23]) (10—12 Mal), Pettigras[24]), Adams[25]), Jordan[26]), Wilmot[27]), Butcher[28]), Macmurdo[29]), Stanley[30]) u. A.

In Deutschland: Langenbeck d. A.[31]), Wilhelm[32]), Fricke[33]), Chelius[34]), Dieffenbach[35]), Dietz[36]), J. F. Heyfelder[37]) (25 Mal, oder mit Abzug der tota-

1) Lettre chirurg. S. 58.
2) Gerdy a. a. O. S. 61 u. 62.
3) A. a. O.
4) Gaz. méd. 1834. S. 429.
5) Canst. Jahresb. B. I. 1844. Hft. 4. S. 62.
6) Gaz. méd. 1834. S. 429.
7) A. a. O.
8) A. a. O.
9) Gaz. d. hôp. 1847. Nr. 75.
10) Ebend.
11) Ebend.
12) Heyfelder, Res. u. Amp. a. a. O.
13) Dubl. hosp. reports. B. VI.
14) Edinb. med. a. surg. Journ.
15) Ebend. B. XXVI. S. 268.
16) Glasgow. med. Journ. und Gerson u. Julius Magaz. B. XX. S. 164.
17) Gerdy a. a. O. S. 61.
18) Prov. med. a. surg. transact. 1841. Canstatt's Jahresb. 1841. S. 21.
19) Dieffenb., Fricke's u. Oppenheim's Journ. 1. S. 111.
20) Ebend. 1843. S. 552.
21) Lond. med. gaz. March. 1846.
22) Vorles. über Chirurg. v. Brodie, übers. v. Behrens. S. 587.
23) Lancet. 1851. S. 545, 1854. S. 376, 1855. S. 455. Med. times a. gaz. 1857. March.
24) Med. times a. gaz. 1857. March.
25) Ebend. 1857. April. S. 335.
26) Dubl. quart. journ. 1852. N. XXV.
27) Ebend. Nov. 1853. N. XXXII.
28) Ebend. Nov. 1854. S. 258.
29) Lancet. 1854. S. 376.
30) Lancet. 1855. S. 585.
31) Tiersch, Diss. de osteosare. Gött. 1829.
32) Bettger, Diss. Die Res. d. Unterkiefers. Münehen 1840.
33) Hamb. Zeitschr. I. S. 320.
34) Heidelb. med. Annal. B. IV. S. 536.
35) Lebert, Abh. S. 197.
36) Hamb. Zeitschr. Bd. V. S 440.
37) Reseet. u. Amp. S. 83—109 und Deutseh. Klin. 1855–1860.

len 21 Mal), Jäger[1]) (6 Mal), Ried[2]) (3 Mal), Rothmund[3]) (5 Mal), Strempel[4]), Schindler[5]), Beck u. Schwörer[6]) zusammen, B. Langenbeck[7]), Riefenstahl[8]), Aschendorf[9]), Pitha[10]), Weihe[11]), Günthner[12]), Danzel[13]), Esmarch[14]), O. Weber[15]), Bruns[16]), Wilms[17]), Burdach[18]), der Verfasser[19]) und Andere.

Ausserdem Withusen[20]) in Kopenhagen, Hysern[21]) in Spanien etc.

Als Indicationen gelten dieselben Leiden und Verletzungen, wie für die vorige Kategorie, falls sie auf die eine Hälfte oder auf den aufsteigenden Ast einer Seite beschränkt sind.

Die Operation

wird durch einen Weichtheilschnitt eingeleitet, der nach der Ausdehnung des Leidens verschieden ist. Handelt es sich um Exarticulation einer Hälfte der Mandibula, so bedient man sich fast allgemein folgender Incision: Spaltung der Unterlippe in der Mittellinie und Fortsetzung des Schnitts auf dem untern, hintern Rand des Körpers und des aufsteigenden Astes bis zur Höhe des Jochbeins und 1 Querfinger vor der Basis des Tragus, wodurch ein ⊔ viereckiger Lappen gebildet wird, der die Hälfte des Knochens vollkommen zugänglich macht, ohne den Stenon'schen Gang, die Parotis, grössere Arterien ausser der maxillaris externa zu exponiren. Bei geringerer Ausdehnung der Erkrankung wird der erste senkrechte Schnitt bis gegen die Commissur der Lippen, nach Gerdy bis zum vorderen Rand des Kaumuskels vorgerückt, oder auch ganz weggelassen (Langenbeck), wodurch ein dreieckiger statt eines viereckigen Lappens entstünde. Diese Incision vermeidet die Narbe in der Lippe, reicht aber bei

1) Ried a. a. O. S. 190—195.
2) Ebend. und Deutsch. Klin. 1856. Nr. 9.
3) August Rothmund, Diss. Die Exartic. d. Unterk. München 1853.
4) Borchert, Dissert. a. a. O.
5) Gräfe u. Walth. Journ. XXVII. H. 4. S. 544.
6) Bericht d. chir. Klinik zu Freiburg und Rothmund a. a. O. S. 12.
7) Deut. Klin. 1857. S. 419.
8) Dissert. d. max. inf. resect. Würzb. 1844.
9) Reusche, de max. inf. resect. Würzb. 1844.
10) A. a. O.
11) Schmidt's Jahrb. d. g. Med. Bd. LXXVII. 1853. 3.
12) A. a. O.
13) Deut. Klin. 1853. Nr. 19. S. 212.
14) u. 15) Mündl. Mittheilung.
16) Deutsch. Klin. 1859. 13. August.
17) Ebend. 1857. S. 370.
18) Königsberg. med. Jahrb. 1858. S. 204.
19) Rothmund a. a. O. S. 18 und Heyfelder, Resect. u. Amp. S. 91—93.
20) Rothmund a. a. O. S. 10.
21) Ebend. S. 12.

starker Knochenauftreibung nicht aus, ebensowenig als für gewöhnlich die Signoroni'sche subcutane Methode, welche sich mehr zur Extraction bei Nekrose als zur Exarticulation eignet.

Anderson und Schindler machen einen einzigen Querschnitt aus der Commissur der Lippen bis gegen das Ohrläppchen, Mott eine schräge Incision vom Mundwinkel bis zum Kiefergelenk, Langenbeck d. A. bis zum Kieferwinkel.

Um den aufsteigenden Ast allein zu entfernen, bildete J. F. Heyfelder einen viereckigen Lappen mit vorderer Basis, Syme einen ähnlichen runden Lappen. Zerstörte Weichtheile werden abgetragen und durch plastische Operation ersetzt.

Die Durchsägung und Exarticulation ist im vorigen Abschnitt beschrieben.

Unter 133 hierhergehörigen Fällen gelang die Heilung und Herstellung 90 Mal, erfolgte Tod oder Recidiv 43 Mal, so dass sich die Erfolge zu den Misserfolgen verhalten wie 2 : 1. Dabei wiederholt sich auch hier das Verhältniss, welches wir schon bei den Resectionen am Oberkiefer beobachtet haben, dass die ungünstigen Resultate fast ausschliesslich die wegen Krebs Operirten treffen. Nur ausnahmsweise hatten einzelne andere Resectionen einen lethalen Ausgang und dann durch üble Zufälle, welche mit der Eigenthümlichkeit dieser Operation nichts gemein haben: so starb Macmurdo's Kranker, der wegen eines Cystosarkoma operirt worden war, an erysipelas faciei am 13. Tag, ebenso ein ähnlich Operirter von Fergusson und einer von Maisonneuve, ein zweiter von Maisonneuve an angina diphtheritica, einer von Heyfelder's Operirten an Recidiv der periostitis phosphorica an den Schädelknochen.

Rechnen wir ausserdem die Recidive als Misserfolge, so verhalten sich hier die gelungenen zu den misslungenen Operationen = 5 : 1.

Dagegen ergeben für die wegen Krebs Operirten die Statistiken von Blasius 50 Proc. Todte, die von J. F. Heyfelder 75 Proc., die von Ried 40 Proc., die meinige 56 Proc., also im Durchschnitt 58 Proc.

Die Misserfolge nach Krebs betragen demnach mehr als die Hälfte, die nach Verletzungen, Caries, Nekrose und gutartigen Geschwülsten $^1/_6$ der Gesammtzahl. Ueberdies pflegt das Recidiv im ersten Fall weit früher aufzutreten als im letzten. Gleichwohl sind so ziemlich alle Operateure darin übereingekommen, die Exarticulation des Unterkiefers wegen Krebs nicht zu unterlassen. Doch sollte, wo nicht eine dringende Indication für Erhaltung des Lebens vorhanden, nicht mehr operirt werden, wenn die Submaxillar- und Halsdrüsen schon infiltrirt oder andere Organe der Sitz von Ablagerungen sind oder wenn die Weichtheile des Gesichts in einem so bedeutenden Umfange zerstört sind, dass auch eine plastische Operation keine Aussicht auf Deckung des Operationsfeldes giebt. Mässige

Miterkrankung der Gesichtshaut oder benachbarter Knochen contraindicirt die Operation mit Nichten.

III. Penetrirende Resectionen des Unterkieferkörpers.

Die penetrirenden Resectionen aus der Continuität der Mandibula zerfallen in totale und partielle Abtragungen des Körpers und die partiellen in solche des Mittelstücks und solche der seitlichen Theile. So häufig die beiden letzteren Abtheilungen sind, so selten sind die Fälle, in welchen wirklich die Totalität des corpus mandibulae entfernt worden ist.

Historische Notizen.

1) *Resection des ganzen Unterkieferkörpers.*

Richerand[1]), Anderson[2]), Jäger[3]), Sims[4]), Maisonneuve[5]), Heyfelder[6]) haben dieselbe ausgeführt und zwar mit schnellem, örtlich sehr gutem Erfolg. Heyfelder und Jäger hatten wegen Krebs operirt. Der erste verlor seine Kranke nach 1 1/4 Jahr durch Recidiv. Anderson und Sims haben wegen Osteosarkom und Maisonneuve wegen Nekrose resecirt.

2) *Die Resection des Mittelstücks*

wurde vollführt von Heyfelder[7]) 3 Mal, von Pitha[8]), Rothmund[9]), Fergusson[10]), Malgaigne[11]) und zwar mit günstigem Erfolg; 3 von diesen Operationen waren subcutan gemacht worden.

3) *Die Resection eines seitlichen Stücks*

wurde zuerst 1810 von Deaderick[12]) gemacht, von Dupuytren[13]) aber 1812 in die Chirurgie eingeführt. Seitdem hatten eine grosse Anzahl von Operateuren Deutschlands, Belgiens, Frankreichs, Englands, Amerikas u. s. f. Gelegenheit diese Operation in grösserem oder kleinerem Umfang zu machen. Ausser den von Jäger, Velpeau und Ried aufgezählten Fällen finden sich solche in der Literatur verzeichnet 6 von J. F. Heyfelder[14]), mehrere von Langen-

1) Velpeau a. a. O.
2) Gaz. méd. 1833. S. 383.
3) Ried a. a. O. S. 185.
4) Gaz. méd. 1848. S. 892.
5) Gaz. d. hôp. 1854.
6) Amp. u. Reseet. S. 81.
7) Ebend. S. 78—81.
8) Prag. Vierteljahrsehr. 1845. B. III. S. 41.
9) Aug. Rothmund a. a. O. S. 17.
10) Laneet. 1855. I. S. 454.
11) Mündliche Mittheilung.
12) Amerie. med. reeord. 1823. Jul. S. 516.
13) Leç. oral. Ed. II. B. II. S. 421.
14) A. a. O. S. 72—87 und Deut Klin. 1856. S. 265.

BECK[1]), von BAUM, GÜNTHER[2]), ROTHMUND[3]), LODE[4]), SKEY[5]), FORGET[6]), THIERSCH[7]), HERZ[8]), BICKERSTEETH[9]), JORDAN[10]), WILMOT[11]), WILMS[12]), BRUNS[13]), ESMARCH[14]), der Verfasser und Andere. Der von mir in jüngster Zeit beobachtete Fall ist folgender. Ein 27jähriger Mann, der als Kind sehr scrophulös gewesen, von kachektischem Aussehen, litt seit 5 Monaten an Zahnschmerz, Geschwulst mit Fistelbildung und Eiterabfluss in der linken Wangengegend. Caries und Nekrose des Winkels und linken Alveolarrandes. Im September 1860 machte ich die Resection des an den Winkel zunächst grenzenden Kiefertheils unter Anwendung eines Bogenschnitts ohne Lippenspaltung und der Kettensäge. Vorläufig örtlicher und allgemeiner Erfolg befriedigend. An der Grenze der Erkrankung Verdickung und Verdichtung des Knochengewebes, so dass die Kettensäge dasselbe kaum zu durchschneiden vermochte.

Indicationen zu dieser Art von Resection sind dieselben Leiden wie für die Exarticulation einer Unterkieferhälfte, vorausgesetzt, dass sie auf den Körper, respective das Mittelstück oder einen Seitentheil beschränkt sind. Am häufigsten wurden hierhergehörige Operationen wegen Sarkomen und Cystoiden des Knochens verrichtet. REGNOLI[15]) hat zur Exstirpation der hypertrophischen Zunge das Mittelstück des Unterkiefers zu reseciren vorgeschlagen und ausgeführt. Andere haben bei Ankylose ein künstliches Gelenk mittelst Aussägung eines Knochenstücks angelegt.

Die Operation

selbst weicht nicht wesentlich von den bisher aufgestellten Vorschriften für Unterkieferresectionen ab.

Die Weichtheile werden, wo es die Ausdehnung und Beschaffenheit des Leidens gestattet, gar nicht durchschnitten. Namentlich ist diese Methode für die Resection des Mittelstücks, amputatio menti, von MALGAIGNE vorgeschlagen, von J. F. HEYFELDER zuerst mit vollständigem Success angewandt worden. Bei grösserer Ausdehnung der Erkrankung oder

1) Deut. Klin. 1855: Ueber part. Resect. des Unterk. von TH. BILLROTH.
2) Klin. Jahresbericht 1844.
3) REDER, Beitr. z. Krankheit d. Kiefer. 1854.
4) Deut. Klin. 1853. S. 212.
5) Lancet. 1852. II. S. 376.
6) Gaz. d. hôp. 1855. S. 304.
7) und 8) Eigene Beobachtung.
9) Med. times a. g. 1857. S. 338.
10) Dubl. quart. journ. 1852. Nro. XXV.
11) Ebend. XXXII. S. 277.
12) Deut. Klin. 1857. Nr. 25. S. 270.
13) Ebend. 1858. S. 388.
14) Schriftl. Mittheilung und Berl. Centr.-Ztg. 1858. Nr. 53.
15) Nuovo methodo per l'exstirpatione della lingua; immaginato ed esseguito dal prof. REGNOLI ed exposto dal Dott. ANDREA RANZI. Pisa 1838.

bedeutendem Volumen des zu resecirenden Knochentheils führt der Wundarzt einen Schnitt längs des unteren Randes der Mandibula entsprechend der Ausdehnung des Leidens oder dasselbe an Länge etwas übertreffend. Hierauf stösst der Operateur von unten nach oben von der Wunde aus ein schmalklingiges Bisturi zwischen Weichtheilen und Knochen, dem letztern möglichst nahe, hindurch, so dass er mit der Spitze an der Uebergangsstelle zwischen Lippenschleimhaut und Zahnfleisch herauskommt. Indem er die senkrechte Stellung des Messers beibehält und die Wangenweichtheile mittelst der Finger abzieht, schneidet er dieselben dicht vom Knochen ab. Auf ähnliche Weise wird auch die hintere Fläche der erkrankten Knochenparthie von der Wunde aus freigeschält und hierauf der Knochen von hinten nach vorn mittelst der Kettensäge oder von vorn nach hinten mit der Stichsäge getrennt, wo möglich beiderseits von der kranken Stelle im Gesunden. Bei der Malgaigne-Heyfelder'schen Methode wird die Unterlippe oder Wangenhaut möglichst vom Knochen abgezogen, unter Trennung mittelst des Messers umgeklappt und der Knochen, nachdem er aus Zahnfleisch und Periost ausgeschält worden, in gleicher Weise, wie oben angegeben, weggenommen.

In manchen Fällen, namentlich bei sehr grossen Knochengeschwülsten, ist man genöthigt, dem ersten horizontalen Schnitt an einem oder beiden Enden einen verticalen hinzuzufügen. Dabei wird man gut thun, dieselben nach oben nur so weit zu verlängern, dass nach vorn die Lippe, in der Wange der ductus Stenonianus intact bleibt. Natürlich sind auch für diese Operationen obere und untere, viereckige und rundliche, doppelte und einfache Lappen, besonders von den älteren Chirurgen angewandt worden. Entartete Weichtheile werden excidirt, Substanzverluste durch Hautverschiebung ersetzt.

Verschiedene Chirurgen haben es vorgezogen, die von aussen bis in die halbe Tiefe des Knochens geführten Sägeschnittflächen mit Meissel oder Knochenzangen zu vollenden. Bei der Resection seitlicher Kieferstücke thut man gut, wenn man die Wahl hat, die Durchsägung der hinteren Parthie des N. mandibularis wegen zuerst vorzunehmen. Wenn das Mittelstück weiter als bis zum Backzahn erkrankt ist, so schlägt Ried vor, den ganzen Körper zu resecciren, um nicht ein die Heilung verhinderndes und unbrauchbares Knochenstück zu conserviren.

Die Erstickungsgefahr durch Zurücksinken der Zunge nimmt ab mit der Abnahme der Grösse des zu resecirenden Mittelstücks, indem alsdann die seitlichen Adhärenzen und die Befestigung des Zungenbeins durch die M. mylohyoidei und geniohyoidei eine Ortsveränderung der Zunge erschweren oder verhindern.

Die Resultate dieser verschiedenen partiellen Kieferresectionen sind nach der Ausdehnung des entfernten Knochenstücks und nach der Be-

schaffenheit der Weichtheile verschieden. Die Resection des ganzen corpus mandibulae hat in Bezug auf Verlauf, Heilung und Gebrauchsfähigkeit am meisten Aehnlichkeit mit der exstirpatio mandibulae, mit dem Unterschied, dass die Wangen ihre Stütze an den Kieferästen behalten und die Verkürzung des Untergesichts geringer ist. Nach dem Verlust des Mittelstücks pflegen beide Seitenäste etwas nach innen abzuweichen, der eine oft mehr als der andere. In Folge davon passen denn auf einer oder auf beiden Seiten die Zahnreihen von Ober- und Unterkiefer nicht aufeinander. Nach der Excision einer Seitenparthie tritt Abflachung der betreffenden Gesichtshälfte und Beschränkung der Kaufähigkeit ein. In allen Fällen pflegt die Sprache nicht oder kaum merklich verändert zu sein. Knochenersatz findet nur ausnahmsweise statt, gewöhnlich verbindet die beiden Sägeflächen ein fibröser Strang, der jedoch dem ganzen Kiefer hinlängliche Festigkeit verleiht, um zu functioniren. Durch Application eines künstlichen Gebisses wird Deformität und Functionsstörung erfolgreich ausgeglichen. Wo man ein solches anwenden kann, ist die Erhaltung jedes auch noch so geringen Stücks vom Körper wichtig, indem es die Befestigung des künstlichen Gebisses erleichtert, dieses aber vermöge seiner Federkraft die Muskelwirkung und die Deviation der Kieferstücke ausgleicht.

Unter beiläufig 138 hierhergehörigen Unterkieferresectionen hatten 84 einen glücklichen, 33 einen unglücklichen, 21 einen unbestimmten oder unbekannten Ausgang gehabt. Diese Erfolge sind aber auffallend verschieden, je nachdem die Operation wegen Carcinom oder wegen Verletzung, Nekrose, Caries, Osteosarkom, Enchondrom gemacht wurde. Auf die zweite Kategorie treffen 89 Operationen, 66 Heilungen, 12 Todesfälle oder Recidive, 11 unbekannte oder unbestimmte Ausgänge, so dass sich hier die Heilungen zu den Misserfolgen wie 66 : 12 oder wie 6 : 1 verhalten. Unter den 49 wegen Krebs gemachten Operationen waren 18 Herstellungen, 21 Misserfolge, 10 unbekannte Ausgänge; hier also verhalten sich Erfolg zu Misserfolg wie 18 : 21 oder 6 : 7. Nicht nur örtliche Recidive sondern auch secundäre Ablagerungen folgen meist sehr bald auf die partiellen Unterkieferresectionen und machen es zu einer Controverse, ob Carcinom überhaupt solche beschränkte Aussägungen indicirt.

Die Operation der Ankylose im Kiefergelenk.

In Folge von Verletzungen, Knochenbrüchen, Muskelzerreissung, Noma und andern Verschwärungen des Zahnfleisches und der Mundschleimhaut, möglicherweise auch durch Fortschreiten eines Leidens, namentlich eines Entzündungsprocesses von den Knochen des Kiefers oder der Schläfe auf das Gelenk beobachten wir theils wirkliche Ankylose des Unterkiefers, theils Synostose des Ober- und Unterkiefers vom Gelenke entfernt, theils eine

derartige Verwachsung und Narbencontraction, dass eine Bewegung des Unterkiefers absolut unmöglich oder nur in ganz geringem Grade möglich wird. In beiden Fällen leidet die Ernährung, die Sprache, die Pflege des Mundes, das Allgemeinbefinden. Während man eine Synostose einfach durchsägen oder nach J. F. Heyfelder's Vorgang durch Excision eines Theils des Alveolarrandes heben kann, während eine blosse Narbencontraction durch verschiedene Verfahren, z. B. nach Jäsche[1]), Stiemmel[2]), Berend[3]), Busch[4]), geheilt oder gebessert zu werden vermag, so scheint die Anlegung eines künstlichen Gelenks das einzige Mittel zu sein, womit möglicherweise bei wahrer Ankylose Beweglichkeit des Unterkiefers hergestellt wird.

Historische Notizen.

Dieffenbach[5]) war der Erste, welcher bei wahrer oder unüberwindlicher falscher Ankylose des Kiefergelenks die Durchschneidung der Masseteren und die Bildung eines künstlichen Gelenks vorschlug und das Verfahren genau angab.

Viel später, nämlich 1855, vollführte Bruns[6]) eine partielle Unterkieferresection zum Zweck der Anlegung eines künstlichen Gelenks, jedoch nicht nach Dieffenbach's Methode. Sein Patient, ein 7jähriger Knabe, trug als Residuum von Noma ein mit Narbengewebe umgebenes, in die Mundhöhle führendes Loch und eine feste Verwachsung zwischen Wange und Kiefer, wahrscheinlich auch eine Synostose vom Ober- und Unterkiefer davon. B. schnitt mittelst des Osteotoms ein keilförmiges, vorn 5 Mm. dickes Knochenstück aus dem unteren Theil des Querastes. Anfangs Erfolg, nach 9 Monaten aufs Neue Unbeweglichkeit. Trennung der Verwachsung in den Weichtheilen, Beweglichkeit in der Pseudarthrose constatirt. Nachher aber Wiederverwachsung, so dass die Kiefer nur 2″ weit auseinander gebracht werden können.

1858 beobachtete Esmarch[7]) folgenden Fall: Ein 16jähriger Mensch hatte in Folge von Noma eine narbige Kieferverwachsung, einen Substanzverlust in der Wange und demselben entsprechend im linken Querast des Kieferbeins davongetragen. E. verschloss den Defect in der Wange durch eine plastische Operation und trug mit Kettensäge und Liston'scher Knochenscheere die Ränder der erkrankten Knochenstelle ab, so dass eine Lücke von 1″ entstand. Heilung, Pseudarthrose. Nach $^3/_4$ Jahr constatirt, dass der Patient den Unterkiefer 1″ vom Oberkiefer entfernen, kauen und selbst Nüsse knacken könne.

An diesen Fall anknüpfend führte Wilms[8]) 1858 die Operation der Ankylose des Unterkiefers aus. Bei einem 8jährigen Mädchen war seit seinem 5. Jahre eine so ausgebreitete und feste Verwachsung der Wangenschleimhaut

---

1—2) Canstatt's Jahresb. 1859. S. 265—67.

3) Med. Zeitg. Russlands. 1859. Nr. 27.

4) Annalen der Berliner Charité. VIII. 2. 1858.

5) Operat. Chirurg. Bd. I. S. 774.

6) Handb. d. Chir. B. II. S. 214—219.

7—8) Allgem. med. Central-Zeitg. XXVII. 83 und Deut. Klin. 1858.

mit dem Zahnfleisch eingetreten, dass die oberen und unteren Schneidezähne nur 1—2 ‴ von einander entfernt werden konnten. Da andere Behandlungsweisen nicht zum Ziel geführt hatten, so spaltete W. die Unterlippe in der Mitte, die Wangenhaut auf dem unteren Kieferrand, durchsägte hinter dem Eckzahn, bis zu welchem die Erkrankung sich erstreckte, den Knochen mit der Kettensäge, trug hierauf $^5/_4$ ″ derselben mit Liston's schneidender Zange ab und erzielte durch fortgesetzte passive Bewegungen nach $2^1/_2$ Monaten ein künstliches Gelenk, welches die Kiefer $1^1/_2$ ″ von einander zu entfernen gestattete. Leider fehlt die Bestätigung, dass auch nach längerer Zeit noch die Beweglichkeit angehalten.

1859 wiederholte Dittl[1]) die Operation. Ein 20jähriger Mann litt seit 15 Jahren an Ankylose des rechten Unterkiefergelenks, so dass Nahrung nur noch durch eine Zahnlücke eingebracht werden konnte, die Sprache undeutlich war, das Allgemeinbefinden litt. Unter horizontaler Incision der Wange nahm D. mittelst der Hohlsonde ein 2 ‴ breites Stück beiläufig von dem M. masseter und bis zur Furche der A. max. ext. reichend aus der Continuität des Unterkiefers; hierauf extrahirte er den letzten Backzahn aus dem unbeweglich zurückzulassenden Kiefertheil und konnte sogleich den Unterkiefer herabziehen und um mehrere Linien vom Oberkiefer entfernen. Den noch vorhandenen Widerstand in den Weichtheilen hob er durch einige Schnitte in die Mundschleimhaut, entsprechend dem Knochendurchschnitt und vermochte nun die Zahnreihen $^1/_2$ ″ von einander zu entfernen. Die anfängliche Schiefheit des Gesichts bei den Bewegungen des Kiefers verschwand nach und nach; am Ende des vierten Monats konnte eine Besserung constatirt werden.

Nach den eben angegebenen Daten wäre Dieffenbach der intellectuelle Urheber, Bruns der thatsächliche Erfinder, Esmarch der mehr oder weniger zufällige Wiedererfinder oder der Entdecker des Verfahrens, zur Heilung der Kieferankylose ein künstliches Gelenk anzulegen. Esmarch scheint nämlich bei Defect in den Weichtheilen und im Knochen durch Noma den ersteren ersetzt, den letzteren durch Resection geregelt und ein künstliches Gelenk erlangt, aber keineswegs beabsichtigt zu haben. Dann aber seine höchst wichtige Beobachtung richtig erfassend, erhob er sie zu einem operativen Verfahren, wie er und Wilms es mit Recht bezeichnen (was Lotzbeck und Strempel ihnen allerdings bestreiten). Wir nehmen also für Dieffenbach, Bruns und Esmarch ein fast gleiches Verdienst um die Schöpfung dieser Methode in Anspruch und gestatten uns die kleine, nationale Eitelkeit zu constatiren, dass dieselbe ausschliesslich auf deutschem Boden gewachsen und cultivirt worden ist.

Indicationen.

Diese Art von Unterkieferresection ist angezeigt 1) bei wahrer Ankylose, 2) bei derartiger Verwachsung der Weichtheile, dass die Kiefer gar nicht oder beinahe nicht von einander entfernt werden können, und nachdem andere Methoden zu keinem Resultate geführt haben.

1) Oestr. Zeitschr. für prakt. Heilk. 1859. Nr. 43.

Die Operation.

Dieffenbach's Verfahren, welches nicht eigentlich eine Resection genannt werden kann, besteht in der doppelseitigen, subcutanen Durchschneidung der Kaumuskeln und der Durchtrennung beider aufsteigenden Kieferäste mittelst des Meissels vom Munde aus.

Das Verfahren für die eigentliche Resection ist folgendes: die Weichtheile werden vom Mundwinkel aus in gerader, horizontaler Linie oder mit Benutzung und Anfrischung alter Spalten oder Fisteln, unter Ausschneidung von Narben und anderweitig entartetem Gewebe in der Art durchschnitten, dass die Gegend des Kieferwinkels blossliegt und zugleich die bestehenden Adhärenzen der Weichtheile getrennt werden. Nur wo solche gänzlich fehlen — also in gewissen Fällen von wahrer Ankylose — kann subcutan, das heisst ohne Lippenspaltung mit Hülfe eines kleinen Schnitts am Kieferrand operirt werden. Was die Wahl der zu durchschneidenden Knochenparthie betrifft, so wird man sich in einzelnen Fällen nach dem Sitz des Knochenleidens, wo ein solches vorliegt, nach der Zugänglichkeit des Knochens etc. zu richten haben. Die passendste Stelle ist in oder etwas über dem Kieferwinkel, damit der Mechanismus der Bewegung auf einer Seite dem auf der andern möglichst ähnlich sei. Jedenfalls muss man suchen die vordere Grenze des zu resecirenden Stücks hinter den letzten vorhandenen Zahn fallen zu lassen, um die Kauwerkzeuge und somit die Function des Kauens möglichst zu erhalten. Die Grösse des zu entfernenden Knochenstücks variirt bei den verschiedenen Operationsfällen bedeutend. Während Dieffenbach die einfache Durchsägung mit subcutaner Muskeldurchschneidung für hinreichend hält, Bruns ein 5 Mm., Dittl ein 3 ‴ breites Stück resecirten, so setzten Esmarch und Wilms Substanzverluste von 1 ″ resp. 1 ¼ ″. Da die Gefahr, welche dem Erfolge droht, hauptsächlich in fester Wiederverwachsung besteht, andererseits aber auch erfahrungsgemäss die grössten Substanzverluste der Mandibula durch fibröse Stränge ersetzt werden, so ist es zweckmässig, denselben eher etwas grösser anzulegen. Diese Forderung wird selbstverständlich durch die vorhergehende — möglichst den Kauapparat zu erhalten — contrabalancirt, so dass ¾ ″ — 1 — 1 ¼ ″, sich als das rechte Maass für den zu setzenden Substanzverlust ergiebt. Zur Trennung des Knochens bediente sich Bruns des Osteotoms, Dittl des Hohlmeissels, Esmarch und Wilms der Kettensäge so wie der Liston'schen Knochenscheere. Das Knochenstück ist theils keilförmig, theils gerade viereckig, vielleicht am besten ⏛ geradlinig nach unten und vorn, concav nach oben und hinten geformt, so dass eine convexe und eine gerade Knochenfläche sich gegenüber zu liegen kommen. Nach seiner Entfernung gelingt meist die Entfernung der Kiefer von einander; hindern die Weichtheile, so wer-

den sie ergiebig eingeschnitten; zur Bewirkung der Bewegung darf ein Meissel zwischen beide Zahnreihen eingelegt und mässig stark nach abwärts gedrückt werden, ein Verfahren, dass durch die seitliche Spaltung der Wange erleichtert wird.

Die Knochenwunden werden anfangs mit Charpie ausgefüllt, vom ersten Tag an systematische passive und wo möglich active Bewegungen vorgenommen, auch während der Ruhe die Kiefer mittelst eines Korkpfropfes auseinandergehalten. Vermindert sich die Beweglichkeit mit der Zeit, so muss constatirt werden, ob das neue Hinderniss in Wiederverwachsung oder Consolidation des Knochens beruht, und demgemäss auf operativem oder mechanischem Wege nachgeholfen werden.

Ueber den Erfolg lässt sich den wenigen vorliegenden Beobachtungen nach nichts feststellen. Bei Bruns Operirtem kehrte die Unbeweglichkeit sogar nach 9 Monaten, und dann nach einer zweiten Operation zum zweiten Male wieder. Aber, was für die Operation und ihren eigentlichen Zweck wichtig ist, 1) die Beweglichkeit in der Pseudarthrose war constatirt; 2) die Kiefer konnten, wenn auch in geringem Grad, von einander entfernt werden.

Esmarch's Fall, den Strempel und Lotzbeck als eine Art von Naturheilung ansehen wollen, ist dadurch ein wichtiges hierhergehöriges Factum, dass nach einer von ihm gemachten Unterkieferresection eine Pseudarthrose entstand und die vorherbestandene Unbeweglichkeit des Kiefers radical und dauernd geheilt war.

Wilms Operirter ist leider nicht länger als 2½ Monate verfolgt, also nicht in seiner dauernden Heilung constatirt worden, was nach Bruns Erfahrung allerdings Bedenken über die Dauer der Beweglichkeit gestattet. Wir können demnach diesen Fall noch kaum zu den Erfolgen zählen. Dasselbe Bedenken erweckt, wenn auch in geringerem Grade, Dittl's Resecirter, der jedoch 4 Monate lang beobachtet und bei dem eine continuirliche Besserung nachgewiesen ist. Unter 4 Operirten ward bei 1 constatirter Maassen, bei 2 mit Wahrscheinlichkeit Heilung, bei 1 eine geringe Besserung erzielt. Aber merkwürdiger Weise der nächste Operationszweck, eine Pseudarthrose zu bilden, gelang in allen 4 Fällen vollkommen. Daraus folgt 1) dass die Theorie des Verfahrens eine richtige ist; 2) dass der praktische Erfolg für die Beweglichkeit dauernd gesichert ist, wo die Verwachsung der Weichtheile aus dem Spiele bleibt, also

a) bei reiner, wahrer Ankylose,

b) wo es uns gelingt die Wiederverwachsung der Weichtheile durch die Operation oder Mechanismen zu verhüten. Letzteres ist also von der grössten Bedeutung für die Operation.

Die Kraft des Pseudogelenks kann, wie Esmarch's Fall beweist, so gross, wie die eines normalen Kiefergelenks sein, die Beweglichkeit, nach

Wilms, ebenfalls der eines normalen gleichkommen. Eine gewisse Deformität folgt anfangs aus der Unsymmetrie der Bewegung beider Kieferseiten und ihrer Muskeln, gleicht sich jedoch nach Dittl durch die Uebung vollkommen aus.

Das Verfahren darf demnach als eine wichtige Bereicherung der Wundarzneikunst angesehen und demselben in den oben angegebenen Grenzen eine ausgedehnte Anwendung zugestanden und gewünscht werden. Eine Ansicht, der auch Langenbeck beipflichtet, wenn er gleich ein so absoluter Lobredner des Verfahrens, wie Billroth, nicht ist.

IV. Nichtpenetrirende Resectionen des Unterkiefers.

1) Abtragung eines Randes, gewöhnlich des Alveolarrandes, aber auch des unteren freien Randes des Winkels oder des hinteren Randes.

a) Die Resection des Alveolarrandes:

Dupuytren [1]), R. Barton [2]), Lallemand [3]), Bérard [4]), Wutzer [5]), Velpeau [6]), Pétréquin [7]), Walther [8]), Textor d. V. [9]) und Textor d. S., Jäger [10]), Heyfelder [11]), Regnoli [12]), Paget [13]), Poppleton [14]) u. A. nahmen mehr oder weniger umfangreiche Stücke des Alveolarrandes, Regnoli [15]) die Totalität desselben, Addenbroche [16]) so viel desselben auf der linken Seite hinweg, dass nur noch eine untere Knochenleiste die Continuität erhielt.

Die Indicationen, das Verfahren, der Erfolg sind wie bei derselben Operation am Oberkiefer, worauf wir verweisen.

b) Die Resection des unteren oder hinteren Randes oder des Winkels.

Einen Theil des unteren Randes resecirten Velpeau [17]), Textor d. V. [18]) und Textor d. S. [19]) (2 Mal); den Winkel Langenbeck d. A. [20]) und Beck [21]). Den ganzen unteren und hinteren Rand sammt dem Winkel entfernten Walther [22]),

1—4) Dict. d. méd. B. XVIII. S. 452 und Velpeau a. a. O. S. 548.
5) Heine, excis. part. deg. oss. max. inf. cas. tres. Hal. 1831. S. 6.
6) Méd. opérat. B. I. S. 547 u. 548.
7) Gaz. méd. 1842. S. 181.
8) Noodt a. a. O. S. 61.
9) Reusche, Diss. de max. inf. res. Würzb. 1844 und Kreitmayr a. a. O.
10) Ried a. a. O. S. 155.
11) Deut. Klin. 1856. S. 265.
12) Ried a. a. O.
13) Med. times a. g. 1857. March. S. 239.
14) Ebend. S. 315.
15) Ried a. a. O.
16) Med. times a. gaz. 1857. S. 338.
17) Méd. opérat. I. S. 548.
18) Schierlinger a. a. O. S. 29.
19) Bayr. Corresp.-Bl. 1847. Nr. 47 und Kreitmayr a. a. O.
20) Neue Biblioth. f. Chir. Bd. I. S. 295.
21) Med. Ann. B. IV. S. 536.
22) Noodt a. a. O. S. 45.

Heine[1]), Perry[2]) und Maisonneuve[3]), wobei die Zähne mit dem Alveolarrand intact erhalten wurden. In dem von Kreitmayr mitgetheilten Fall des jüngern Textor wurden sogar die Wurzeln zweier Schneidezähne durchschnitten, ohne dass diese dadurch selbst locker geworden wären.

Indicationen.

Erkrankungen, welche sich auf den unteren Rand des Kiefers beschränken, als circumscripte Caries, Nekrose, gewöhnlich aber circumscript aufsitzende Geschwülste, besonders Exostosen und Sarkome (Epuliden) können die Operation indiciren. Die isolirten Affectionen des unteren Randes kommen viel seltener vor als die des Alveolarrandes, dessen exponirte Lage und dessen Zahnreichthum ihn viel mehr der Erkrankung exponirt. Daher sind auch die Resectionen des letzteren häufiger, als die des ersteren.

Operation.

Wenn es sich um Resection des Mittelstücks handelt, kann ohne Incision der Weichtheile nach der Malgaigne-Heyfelderschen Methode operirt werden. Bei Affection des Seitentheils, des Winkels oder des aufsteigenden Astes sowie bei voluminöser Ausdehnung des Mittelstücks incidirt man die Haut auf dem untern resp. hinteren Rand des Knochens entsprechend der erkrankten Parthie und fügt nach Bedarf dem horizontalen Schnitte an seinen Endpunkten kleine Querschnitte bei, so dass ein oder zwei drei- oder viereckige Lappen entstehen.

Wenn der Knochen gehörig zugänglich ist, so kann er mit jeder kleinen Messersäge abgetragen werden; sonst aber dient das Osteotom zur genauen Umschreibung der erkrankten Stelle, oder aber man bedient sich des Langenbeck'schen Bohrers und der Stichsäge. Die Knochenresection bezieht sich entweder auf den Rand der Mandibula oder nimmt auch einen Theil des Körpers, bis zu $^2/_3$ von der ganzen Höhe des Knochens (Velpeau, Maisonneuve) weg, wobei es wichtig ist, die Zähne zu erhalten. Dass die Durchschneidung von Zahnwurzeln nicht nothwendig den Verlust der Zähne zur Folge hat, beweist ein Operationsfall Textor's d. S. Diese Art von Resection gehört zu den allerwichtigsten, indem sie unter Ausrottung des Pathologischen den ganzen Knochen in seiner Gestalt und Function erhält und den Operirten den möglichst geringen Gefahren während, der möglichst geringen Deformität nach der Operation aussetzt.

1) Ried a. a. O. S. 158.
2) Med. chir. Transact. XXI.
3) Gaz. des hôp. 1854.

2) Abtragung eines Theils aus der äusseren Wand des Unterkiefers.

Benedict[1]), Gräfe[2]), Hysern[3]), Moulinié[4]), Pétréquin[5]), Textor[6]), Ericnson[7]) und Andere führten die Operation wegen Caries, Krebs und Exostose aus; Zahnärzte haben dieselbe zum Zweck der Resection eines Zahnnerven häufig angewandt. Die Operation muss wo möglich ohne Spaltung der Weichtheile gemacht werden; zur Entfernung des Knochens bedient man sich eines Schabeisens, Hohlmeissels, einer Trepankrone, des Osteotoms. Das ganze Verfahren findet sein Vorbild in ähnlichen Resectionen an anderen Knochen.

Die Gesammtzahl aller Unterkieferresectionen der verschiedensten Art ist 321, darunter 211 Erfolge, 181 Misserfolge, 29 unbekannte Ausgänge, so dass die Todesfälle und Recidive 25 Proc. ausmachen. Bei den wegen Krebs Operirten betragen die Misserfolge 60 Proc., bei den Uebrigen 14 Proc. der Summe der Operirten.

Es bestätigt sich auch für den Unterkiefer die Beobachtung, dass die Totalresection eines Knochens bessere Resultate, namentlich eine grössere Sicherheit gegen Recidive gewährt, als die partiellen Excisionen mit Ausnahme der ganz oberflächlichen Abtragungen von freien Rändern und Winkeln. Die Totalresectionen der Mandibula zeigen 7 Proc., die partiellen zusammen 40 Proc. Lethalität oder Recidive.

---

1) Schreiber, Diss. a. a. O.
2) Gräfe u. Walther's Journ. B. IX. S. 258.
3) Velpeau a. a. O.
4) Bullet. méd. du midi. Hamb. Zeitschr. f. d. g. Med. Bd. VIII. S. 373.
5) A. a. O. S. 167.
6) Reusche a. a. O.
7) Med. t. a. gaz. 1857. Febr. S. 165.

Tabellarische Uebersicht aller Resectionen.

I. Knochenresectionen.

	Anzahl	Bekannt	Leben	Erfolg	Tod	Anderw. Misserf.	Unbek.
Extremitäten	637	605	545	471	60	74	32
Kopfknochen	769	559	385	379	174	6	210
Rumpfknochen	126	116	84	82	32	2	10
Summe	1532	1280	1014	932	266	82	252
Exstirpation	239	181	123	113	53	10	58
Part. Resectionen	1293	1099	886	819	213	72	194
Summe	1532	1280	1014	932	266	82	252

II. Gelenkresectionen.

Hüftgelenk	75	70	35	35	35	—	5
Kniegelenk	218	213	149	129	64	20	5
Fussgelenk	174	174	158	149	16	9	—
Schultergelenk	169	169	139	131	30	8	—
Ellenbogengelenk	440	286	254	205	32	49	154
Handgelenk	54	49	40	35	9	5	5
Summe	1130	961	775	684	186	91	169
Totale Gelenkresectionen .	446	440	357	307	91	40	4
Partielle	694	521	418	377	95	51	165
Summe	1130	961	775	684	186	91	169
Knochenresectionen . . .	1532	1280	1014	932	266	82	252
Gelenkresectionen	1130	961	775	684	186	91	169
Summe aller Resectionen .	2662	2241	1789	1616	452	173	421

Die Gesammtzahl der in diesem Werk zusammengestellten Resectionen beträgt 2662, unter denen 2241 dem Ausgang nach bekannt sind. 1789 wurden am Leben erhalten, 1616 hergestellt, 452 sind gestorben, 173 anderweitig missrathen; so dass die Lethalität $^1/_6$, die Misserfolge (Tod, Amputation, Functionsstörung etc. zusammen) etwas weniger als $^1/_4$ betragen. Diese Resultate, aus der Zusammenstellung der verschiedenartigsten (mit Ausnahme der oberflächlichen) Resectionen der Knochen und Gelenke gewonnen, können als annähernd richtige Durchschnittszahlen gelten.

Von diesen 2662 Resectionen wurden 126 an dem Rumpf, 769 am Kopfe, 1767 an den Extremitäten durchgeführt. Es treffen also auf die Gliedmaassen $^2/_3$ und $^1/_3$ auf Rumpf und Kopf zusammen; die Resectionen am Rumpf sind die seltensten, sie betragen $^1/_{21}$ der Gesammtzahl, indess die des Kopfes etwas weniger als $^1/_3$ ausmachen.

Bei weitem die günstigsten Resultate unter diesen 3 Kategorieen geben die Resectionen der Extremitäten, deren Lethalität $^1/_7$, deren gesammte Misserfolge $^1/_4$ ausmachen, ein Resultat, mit welchem sich das der Amputationen nicht messen kann.

Dann folgen die Resectionen am Kopf mit etwas weniger als $^1/_4$ Mortalität, und $^1/_4$ Misserfolg (Tod, Functionsstörung etc. zusammen), hierauf die Resectionen des Rumpfes mit $^1/_4$ Mortalität und etwas mehr als $^1/_4$ Misserfolgen.

Unter den Extremitäten ist es die obere, welche für das Leben der Operirten bessere Resultate giebt als die untere, indess das Gelingen bei beiden gleich ist; jene zeigt $^1/_8$ Lethalität, $^1/_4$ Misserfolge (Tod, Amputation, Unbrauchbarkeit etc.), diese $^1/_6$ Lethalität, $^1/_4$ Misserfolge.

Die Gesammtzahl 2662 vertheilt sich auf die Knochenresectionen und Gelenkresectionen so, dass jene 1532, diese 1130 ausmachen, von welchen die ersteren $^1/_6$ Lethalität, $^1/_4$ Misserfolge, die zweiten $^1/_5$ Lethalität, $^1/_3$ Misserfolge aufzuweisen haben.

Die oberflächlichen Resectionen haben wir nicht mit aufgezählt, weil bei vielen derselben schwer zu bestimmen ist, ob sie als Resectionen zu

rechnen sind und weil im Verhältniss zur Häufigkeit ihres Vorkommens nur wenige überhaupt, noch weniger aber genau publicirt werden.

Hätten wir die uns bekannt gewordenen der Summe der Resectionen hinzufügen wollen, so hätten wir eine Gesammtzahl von mehr als 3000 und das Verhältniss von fast nur 1/8 Lethalität, 1/5 Misserfolgen erzielen können.

Die Exstirpationen der Knochen folgen der Häufigkeit ihres Vorkommens nach in beistehender Ordnung aufeinander: Exstirpation des Oberkiefers 141 mal, des Sprungbeins 66 mal, des Fersenbeins 24 mal, eines Mittelfussknochens 24 mal, eines Mittelhandknochens 15 mal, eines Fingergliedes 12 mal, des Schlüsselbeins 9 mal, der Patella 8 mal, des Würfelbeins 7 mal, des Jochbeins 5 mal, der Ulna, eines keilförmigen Beins, des Schulterblatts je 4 mal, des os naviculare, os capitatum, des Radius, einer Rippe je 2 mal, eines Zehengliedes und des os pyramidale je 1 mal.

In ihrem Erfolge für die Erhaltung des Lebens sind am günstigsten die Exstirpationen der ossa metacarpi, dann die der ossa metatarsi, dann folgen die der Fingerglieder, des os cuboideum, des os cuneiforme, der Ulna, des kahnförmigen Beins, des os capitatum, des Radius, hierauf die des os pyramidale und der Zehenglieder, nächstdem des Fersenbeins, dann des Unterkiefers, des Jochbeins, der Kniescheibe, weiter des Oberkiefers und des Schlüsselbeins, endlich die der Rippen, zuletzt die des Schulterblatts. In Bezug auf absolutes Gelingen der Operation ist Folgendes die Ordnung: Exstirpatio ossium metacarpi, die der Fingerglieder, des würfelförmigen, die eines keilförmigen Beins, der Ulna, des Radius, des os naviculare, capitatum, die der Zehen-Phalangen, des os pyramidale, der Mandibula, des Metatarsus, des Calcaneus, des Astragalus, des os zygomaticum, der Clavicula, des Oberkiefers, der Rippen, der Patella, der Scapula. Wir beobachten also geringere Gefährdung des Lebens und grössere Aussicht auf örtlichen Erfolg bei der Exstirpation peripherischer und kleiner Knochen, als bei der centraler und grösserer Knochen, mehr bei den Knochen der Extremitäten, als bei denen des Kopfes oder Rumpfes, und wieder mehr bei denen der oberen als der unteren Gliedmaassen.

Die partiellen Knochenresectionen (ausgenommen die oberflächlichsten) sind 1293 an der Zahl mit 213 lethalen, 72 anderweitig ungünstigen Ausgängen, also mit 1/6 Lethalität und 1/4 Misserfolgen im Allgemeinen. Während also im Ganzen der Erfolg bei der Exstirpation und bei den partiellen Resectionen gleich ist, so geben erstere, welche grösseren Umfangs sind und wegen ausgebreiteter Erkrankung gemacht werden, mehr Todesfälle, aber mehr örtliche Erfolge; letztere, die partiellen, weniger Todesfälle und weniger örtlichen Erfolg, namentlich mehr Recidive.

Bei den Gelenkresectionen zählen wir 446 totale mit 84 lethalen, 40 anderweitig übeln Ausgängen, also mit 1/4 Misserfolg, speciell 1/5 Mor-

talität, und 694 partielle (deren 520 bekannt) mit 95 lethalen, 51 anderweitig missglückten Ausgängen, also mit $^1/_3$ Misserfolg im Allgemeinen, speciell mit $^1/_5$ Lethalität. Hier also sind die totalen Gelenkresectionen entschieden günstiger in ihren Resultaten als die partiellen.

Im Allgemeinen zeigt die Gesammtstatistik weniger glänzende Resultate für die Resection, als diese in einigen bevorzugten Ländern, in den Händen einzelner bevorzugter Wundärzte und an einzelnen bevorzugten Orten haben. Dagegen sind die Zahlen der Sterblichkeit nach den Resectionen bei weitem günstiger, als nach der Amputation und vielfach als bei rein exspectativer Behandlung. Ihre Erfolge aber sind gar nicht zu vergleichen mit denen der Amputation, welche auch im Fall des Erfolges verstümmelt, indess die Resection ein brauchbares Glied erhält. So viel lässt sich im Allgemeinen über die Resectionen und ihre Resultate sagen, die sich im Einzelnen d. h. für jeden Skelettheil, jede Veranlassung, jedes Individuum, beinahe für jede Methode, jedes Klima, jede Nation verschieden gestalten.

Je allgemeiner die Resectionen werden, je grösser die Zahlen der Statistik, je sorgfältiger ihre Schätzung und Verwerthung, um so entscheidender wird sich das Urtheil über ihren Werth gestalten.

Nachtrag.

Zu Seite 277 und 278: In der jüngsten Zeit hatte ich Gelegenheit, eine Hand zu untersuchen, an welcher J. F. Heyfelder 1859 wegen Caries die mittlere Phalanx des Mittelfingers exstirpirt hatte. Der Patient, Architekt, ein kräftiger, gesunder Mann, bedient sich der operirten Hand zu allen möglichen Verrichtungen; der Zeigefinger ist um 1 Ctm. verkürzt, das untere und das Nagelglied in Gestalt und Beweglichkeit nicht verändert, die Extension des ganzen Fingers normal, die Flexion in den beiden obern Gliedern beschränkt.

Zu Seite 171.

Exstirpatio Astragali durch den Verf.

Iwan Gerasimoff, 30 Jahr alt, erlitt vor 4 Wochen durch Auffallen eines schweren Gewichtes auf den linken Fuss eine semiluxatio astragali, welche irreponibel und von mehrfacher Verletzung und Verschwärung der Weichtheile des Fussrückens begleitet war. Caries, Fistelbildung; Aufnahme in's Arbeiterspital; Operation. Ich durchschnitt die Haut durch eine bogenförmige Incision auf dem Fussrücken, welche von einem Knöchel zum anderen ging und die oberste eiternde Wunde traf, präparirte den so gebildeten Lappen unter Erhaltung der Streckersehnen zurück und fand die Kapsel des Tibiotarsalgelenks geöffnet, die Tibialfläche des Talus, mit wohl erhaltenem Knorpelüberzug nach vorn gewandt, nicht unter die Unterschenkelknochen reducirbar, das ganze Sprungbein unbeweglich, mit seinem vorderen, äusseren Theil in die Substanz des os cuboideum und den vorderen Abschnitt des Fersenbeins eingekeilt. Diese Stelle des Sprungbeins, an welcher das Knochengewebe durch die einwirkende Gewalt zerquetscht worden, war der Sitz der Caries. Da die unteren hinteren und vorderen, theilweise auch die seitlichen Ligamente erhalten, durch die theilweise Rotation des Knochens um seine Achse aber stark gespannt und der Talus ganz unbeweglich war, so sah ich mich genöthigt, die Sehnen des extensor dig. long. zu durchschneiden, während die des tibialis anticus und des ext. hallucis long. erhalten blieben. Nun erst gelang es durch gleichmässiges Vordringen von allen Seiten den Knochen zu isoliren und zu entfernen. Da auch das Knochengewebe des Calcaneus und os cuboideum an der Stelle, wo der Talus in dasselbe eingekeilt war, sich als rauh und erweicht herausstellte, so hob ich diese cariöse Parthie ebenfalls mit einem scharfen Hohlmeissel heraus. Hierauf vereinigte ich die Wunde mit einigen Metallnähten und legte den Fuss, auf einer Schiene fixirt und durch eine Schwebe gehalten, in ein laues Wasserbad. Bei mässiger Eiterung ziemliches Wohlbefinden, geringe Schmerzhaftigkeit und unbedeutendes Fieber. Noch in Behandlung.

WELLCOME LIBRARY INSTITUTE

Druck von J. B. Hirschfeld in Leipzig.

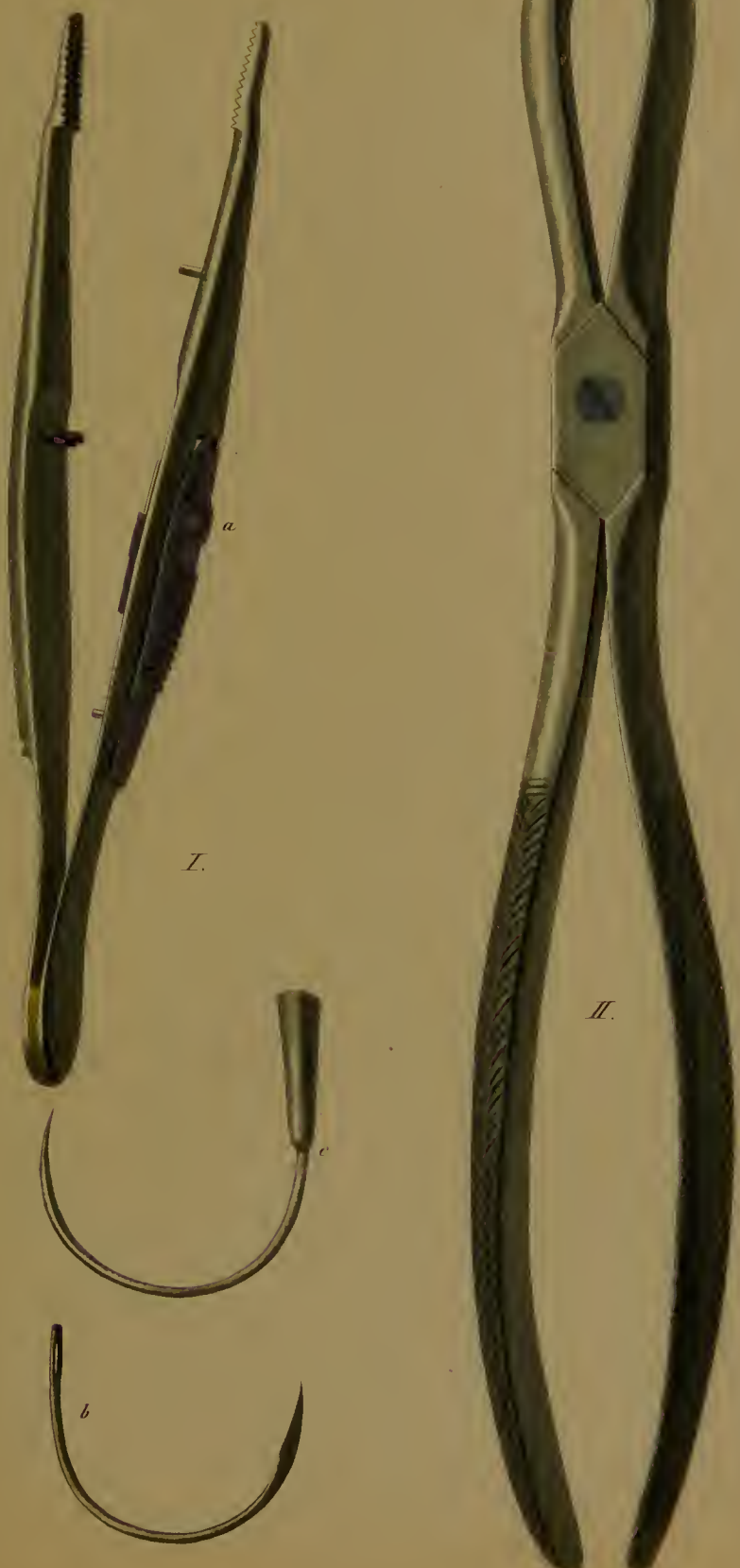
a
I.
c
b
II.


III.
e
c
a
b
d
V.
IV.



B.&M. fec



B & M fec.

H. Bruch del. et lith.

Chr. Bruch del. et sc. München